14. g. 10.

Please return this book

to

Anatomy Department

St. Thomas's Hospital

Medical School,

S.E. 1.

Digitized by the Internet Archive
in 2015

https://archive.org/details/b21305687_0002

KING'S College LONDON

TOMHB QM25 CLO

Library

CLOQUET, JULES GERMAIN
MANUEL D'ANATOMIE
1825

201111831 9

KING'S COLLEGE LONDON

ATLAS
PART I
DU MANUEL
D'ANATOMIE DESCRIPTIVE

PAR

JULES CLOQUET.

Lith de Fedler

1re. PARTIE.

829 31
TOMHE

KING'S COLLEGE LONDON

PRÉFACE.

Plusieurs de mes confrères et un grand nombre d'étudians en médecine m'ayant invité, en 1825, à publier, dans le format in-4°, l'ouvrage in-folio que je faisais paraître sur l'anatomie de l'homme, afin de le rendre plus commode pour l'étude et de le mettre à la portée de tout le monde, je me rendis à leur demande, et je fis paraître ce *Manuel d'Anatomie.*

Je voulus éviter les inconvéniens qui résultent pour l'étude de mettre en regard des planches leur explication, lorsque celle-ci dépasse une page, comme cela arrive le plus souvent dans mon ouvrage in-folio; aussi j'ai préféré faire trois volumes distincts : l'un pour le texte, le second pour l'explication des planches, et le troisième pour les planches elles-mêmes ou l'atlas. Cette division, et le format commode du livre, permettront au lecteur d'étudier avec la plus grande facilité la disposition des organes du corps humain, soit sur le texte, soit sur les planches et leur explication.

Comme dans mon premier ouvrage, j'ai suivi pour le *Manuel,* dans l'étude de l'Anatomie, l'ordre physiologique, et j'ai fait successivement connaître, 1° l'Ostéologie et la Syndesmologie, ou les os et leurs ligamens; 2° la Myologie, ou les muscles et leurs annexes; 3° la Névrologie, ou les nerfs et les organes des sens; 4° l'Angiologie, ou les vaisseaux sanguins et lymphatiques; 5° la Splanchnologie, ou les viscères; et enfin 6° l'Embryotomie, ou le fœtus et ses dépendances.

J'ai, autant que possible, décrit chaque organe, d'une manière concise, dans sa situation, sa grandeur, sa forme, ses rapports les plus importans, sa structure et ses fonctions.

J'ai fait dessiner les figures dans les dimensions les plus favorables à leur étude : beaucoup sont représentées de grandeur naturelle; quelques-unes même sont vues sous de plus grandes dimensions.

Dans l'examen de chacune des parties de la science, j'ai présenté les travaux des meilleurs anatomistes, et complété quelques-unes des lacunes que pouvaient offrir leurs ouvrages.

J'ai réparé quelques fautes ou omissions qui m'avaient échappé dans la publication de l'ouvrage in-folio; j'ai donné plusieurs planches nouvelles sur les tissus élémentaires, sur l'anatomie microscopique, l'action des muscles et des os considérés comme puissances et leviers de nos mouvemens, etc.

En publiant ce *Traité d'Anatomie*, mon intention a été de faire une chose utile aux élèves et à ceux de mes confrères que leurs nombreuses occupations empêchent de se livrer à l'étude pratique de l'Anatomie, qui forme la base des bonnes études en médecine; j'ai voulu leur éviter à la fois une perte considérable de temps pour les recherches qu'ils auraient été obligés de faire, et une grande dépense pour l'acquisition des ouvrages nombreux que j'ai consultés. Je m'estimerai heureux si je puis avoir atteint le but que je me suis proposé, et je m'empresse d'offrir mes bien sincères remerciemens à mes confrères et aux élèves qui ont, par leur souscription, encouragé mon entreprise.

Paris, 1er septembre 1831.

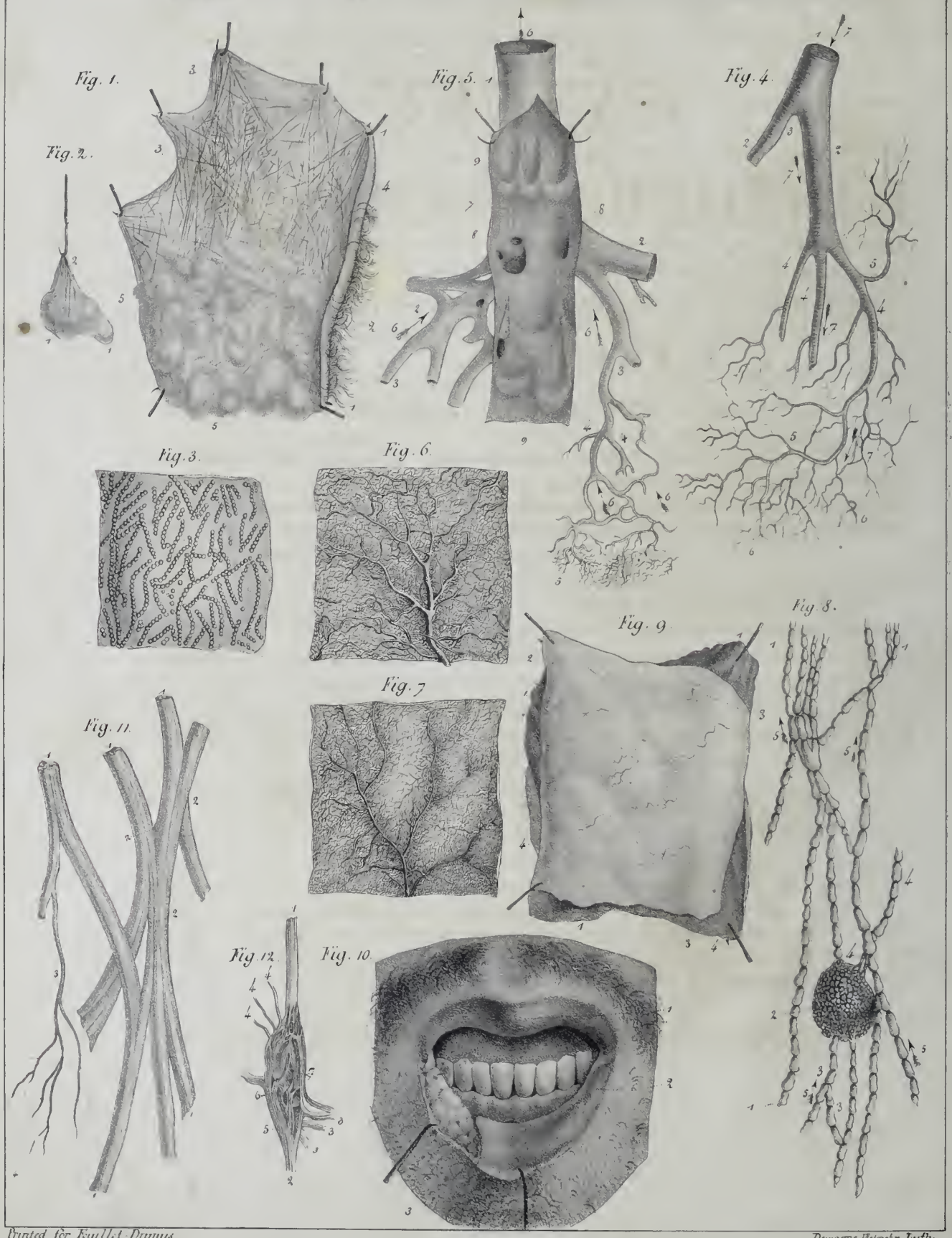

Printed for Fouillet Demus

Dewasme-Plinckx Lyth.

MANUEL
D'ANATOMIE DESCRIPTIVE.

PLANCHE 1[1].

Fig. 1. *Tissus cellulaire* et *adipeux* sous-cutanés, appartenant à la région inguinale d'une jeune fille.

N° 1, 1. Coupe de la peau. — 2. Face externe de la peau, et poils dont elle est couverte. — 3, 3. Filamens et lamelles d'une grande ténuité, qui se croisent dans une foule de directions, en laissant entre eux des aréoles pour constituer le *tissu cellulaire* ou *lamineux*. Les vésicules adipeuses qui remplissaient ces aréoles ont été enlevées dans cet endroit, afin de laisser voir la disposition des filamens celluleux. — 4. Les lamelles du tissu cellulaire se continuant avec les couches les plus profondes de la peau. — 5, 5. *Tissu adipeux* formé par des vésicules remplies de graisse et plongées au milieu des filamens du tissu lamineux.

Fig. 2. *Vésicules adipeuses* séparées et soutenues par des filamens du tissu cellulaire qui les unit.

N° 1, 1. Vésicules adipeuses. — 2. Filamens cellulaires.

Fig. 3. Tissu cellulaire, vu au microscope et grossi trois cents fois en diamètre. Grandeur apparente des globules, un $\frac{1}{300}$ de millimètre, d'après MM. Edwards.

Fig. 4. *Système artériel.* L'artère iliaque interne avec ses principales divisions et subdivisions isolées des parties au milieu desquelles elles étaient placées.

N° 1. *Tronc* de l'artère. — 2. *Branches* qui naissent du tronc. — 3. Angle rentrant que les deux branches précédentes forment entre elles en se séparant. — 4, 4, 4. *Rameaux*, — 5, 5, 5. *Ramuscules artériels.* — 6, 6. Dernières divisions ou *divisions capillaires* des artères. — 7, 7, 7. Flèches dont la direction indique le cours que suit le sang dans les artères, en passant des troncs dans les branches, de celles-ci dans les rameaux, les ramuscules et le tissu capillaire.

[1] La plupart des figures de mes planches sont dessinées, d'après des préparations anatomiques exécutées sous ma direction, par M. Pailloux, mon prosecteur, dont l'habileté et le zèle me sont de la plus grande utilité.

Fig. 5. *Système veineux.* Veine iliaque externe avec ses principales divisions et subdivisions. Le tronc de la veine est ouvert, afin de faire voir l'intérieur de ses parois et la disposition des valvules qu'on observe dans les veines.

N° 1. *Tronc* de la veine iliaque externe. — 2, 2. Branches qui naissent de la veine précédente. — 3, 3, 3. Rameaux, et 4, 4. Ramuscules veineux. — 5, 5. Divisions capillaires des veines précédentes. — 6, 6, 6. Flèches dont la direction indique le cours que suit le sang dans les veines en passant des divisions capillaires dans les ramuscules, de ceux-ci dans les rameaux, les branches et les troncs. — 7. Cavité du tronc principal de la veine. — 8, 8. Ouvertures par lesquelles les branches de la veine s'ouvrent dans sa cavité. — 9, 9. Valvules formées par la membrane interne de la veine.

Fig. 6. Portion d'intestin grêle vu par sa face externe, et dont les artères ont été remplies d'une injection au vermillon, afin de faire voir les vaisseaux capillaires artériels.

Fig. 7. Portion d'intestin grêle vu par sa face externe et dont les veines ont été remplies d'une injection bleue, afin de faire voir les vaisseaux capillaires veineux.

Fig. 8. *Système lymphatique.* Vaisseaux et ganglions lymphatiques.

N° 1, 1, 1, 1. Vaisseaux lymphatiques. — 2. Ganglion lymphatique. — 3, 3. Vaisseaux *lymphatiques afférens* se divisant pour pénétrer dans le ganglion. — 4, 4. Vaisseaux *lymphatiques efférens* sortant du ganglion. — 5, 5, 5, 5. Flèches indiquant le cours de la lymphe dans les vaisseaux précédens.

Fig. 9. *Système séreux.* Portion du peritoine (membrane séreuse) qui revêt en dedans la paroi antérieure de l'abdomen au niveau du muscle droit.

N° 1, 1, 1. Portion du muscle droit sous-jacent à la membrane séreuse. — 2. Face interne ou libre du péritoine. — 3, 3. Vaisseaux sanguins capillaires qui rampent dans l'épaisseur du péritoine. — 4, 4. Portion de la peau.

Fig. 10. *Système muqueux.* La membrane muqueuse des lèvres, d'après un homme de vingt-deux ans. La lèvre inférieure est renversée et retenue par une airigne. Une portion de sa membrane muqueuse est enlevée, afin de faire voir les follicules muqueux sous-jacens.

N° 1. Membrane muqueuse de la lèvre supérieure. — 2. Membrane muqueuse de la face interne de la lèvre inférieure. — 3. Follicules muqueux mis à découvert par l'ablation de la membrane qui les recouvrait.

Fig. 11. *Système nerveux.* Une partie des nerfs qui forment le plexus brachial, et une des branches qui sort de ce dernier.

N° 1, 1, 1, 1. Troncs nerveux. — 2, 2. Endroits où les nerfs précédens s'unissent pour former le plexus. — 3. Branche qui se sépare de l'un des troncs nerveux du plexus. — 4. Filets nerveux qui naissent de la branche précédente.

Fig. 12. *Ganglion nerveux.* Ganglion cervical supérieur du grand sympathique.

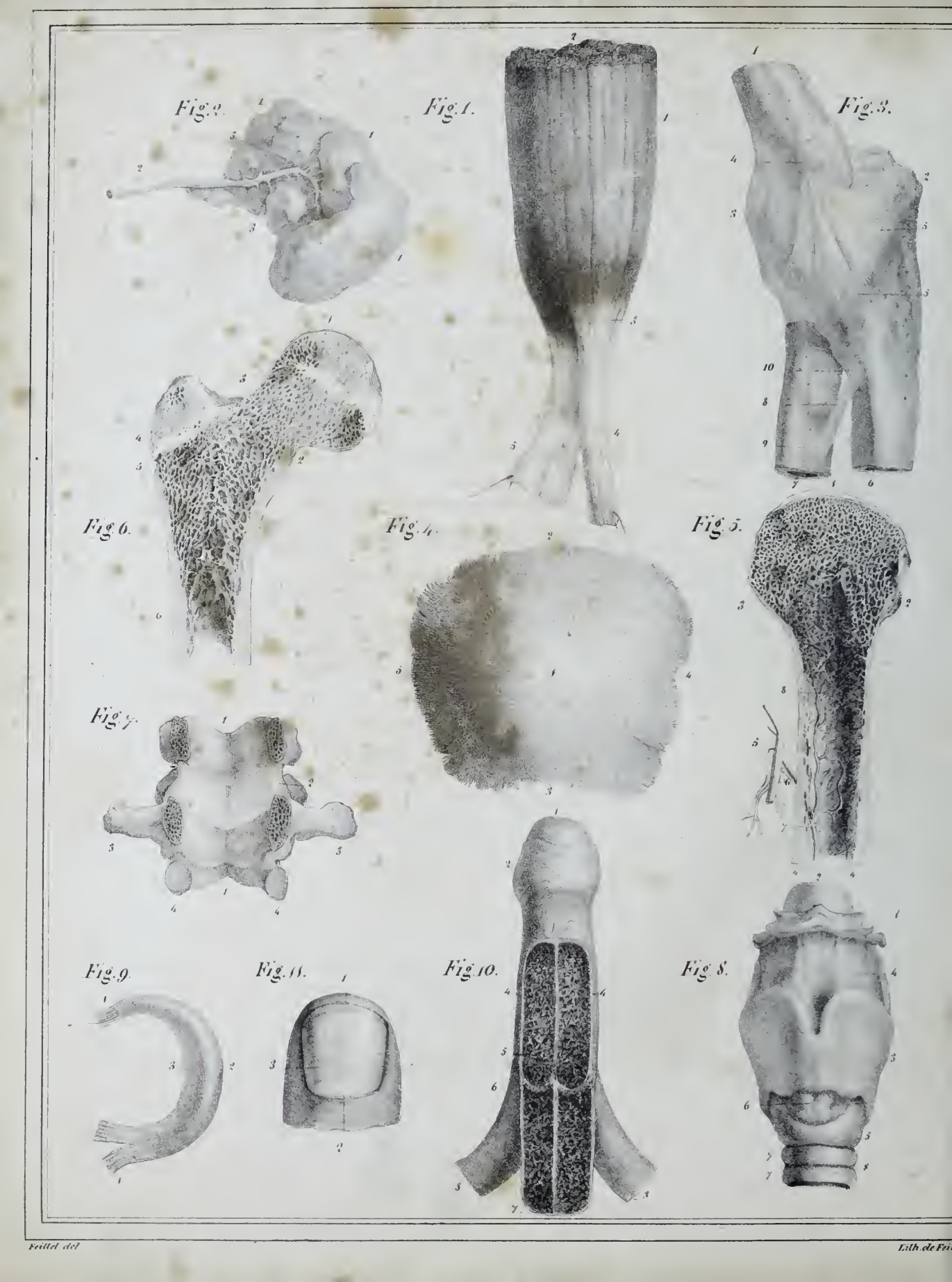

Feittel del

Lith. de Fri

N° 1. Tronc du nerf grand sympathique au-dessus du ganglion. — 2. Même nerf au-dessous du ganglion. — 3, 3, 3. Filets fournis au ganglion par les trois premiers nerfs cervicaux. — 4, 4, 4. Filets nerveux sortant du ganglion. 5. Bandelettes nerveuses du ganglion. — 6. Anastomose des filets nerveux dans le ganglion. — 7. Réseau formé par les filets nerveux.

PLANCHE 2.

Fig. 1. *Système musculaire.* La moitié inférieure du muscle biceps brachial avec son tendon, et l'expansion aponévrotique de ce dernier.

N° 1. Corps du muscle. — 2. Coupe transversale des fibres musculaires. — 3. Les fibres musculaires s'insérant sur — 4. le tendon. — 5. Expansion aponévrotique qui naît du tendon précédent.

Fig. 2. *Système glanduleux.* La glande sous-maxillaire avec son canal excréteur.

N° 1, 1, 1. Lobes et lobules de la glande. — 2. Canal excréteur. — 3, 3. Racines par lesquelles le canal excréteur naît des granulations de la glande.

Fig. 3. *Système fibreux.* Le ligament latéral interne et le ligament rond de l'articulation du coude.

N° 1. L'extrémité inférieure de l'humérus. — 2. L'olécrâne. — 3. Ligament capsulaire et partie antérieure de l'articulation. — 4. Insertion du ligament latéral interne à la tubérosité interne de l'humérus. — 5, 5. Insertion du même ligament au cubitus. — 6. Cubitus, et — 7, radius sciés transversalement. — 8. Ligament rond. — 9. Insertion du ligament précédent au radius. — 10. Insertion du même ligament au cubitus.

Fig. 4. *Système osseux.* Le pariétal droit d'un fœtus de sept mois, vu par sa face externe.

N° 1. Centre de l'os d'où semblent partir tous les rayons osseux. — 2. Bord supérieur, — 3. Bord inférieur, — 4. Bord antérieur, et 5. Bord postérieur de l'os.

Fig. 5. *Système osseux.* L'extrémité supérieure de l'humérus, fendu longitudinalement. Les artères et les veines sont injectées, afin de faire voir la disposition et la distribution des vaisseaux nourriciers de l'os. La moelle a été enlevée en grande partie.

N° 1. Coupe de la tête de l'os et de la croute cartilagineuse qui la recouvre. — 2. Coupe de la grosse tubérosisé. — 3. Tissu spongieux rempli du suc médullaire. —4. 4, Coupe des parois du canal médullaire. — 5. Portions des l'artère et de la veine humérales profondes. — 6. Artère et veine nourricières qui naissent des vaisseaux précédens et s'introduisent dans le canal nourricier. — 7. Les mêmes vaisseaux entrant dans le canal médullaire. — 8. Canal médullaire et divisions, subdivisions et anastomoses des vaisseaux nourriciers.

Fig. 6. *Système osseux.* Coupe longitudinale du fémur d'un homme de 18 ans, pour faire voir les épiphyses et la couche de cartilage qui les sépare du corps de l'os.

N° 1. La tête de l'os. — 2. Le col, — 3. Couche cartilagineuse qui sépare la tête du col. — 4. Le grand trochanter. — 5. Couche cartilagineuse qui unit l'épiphyse précédente au — 6. corps de l'os.

Fig. 7. *Système élastique.* L'un des ligamens jaunes qui unissent les lames des vertèbres entre elles, vu du côté du canal vertébral.

N° 1, 1. — Lames des cinquième et sixième vertèbres dorsales. — 2. Le ligament jaune s'insérant aux lames précédentes. — 3, 3. Apophyses transverses, et — 4, 4. Apophyses articulaires de la sixième vertèbre dorsale.

Fig. 8. *Système cartilagineux.* Les cartilages du larynx d'une femme avec les deux premiers anneaux de la trachée artère et l'os hyoïde.

N° 1. L'os hyoïde. — 2. Le fibro-cartilage épiglottique. — 3. Le cartilage thyroïde. — 4. La membrane fibreuse thyro-hyoïdienne qui unit l'os hyoïde au cartilage thyroïde. — 5. Le cartilage cricoïde. — 6. La membrane fibreuse crico-thyroïdienne qui unit les cartilages cricoïde et thyroïde. — 7, 7. Les deux premiers anneaux cartilagineux de la trachée-artère. — 8. Membrane fibreuse qui unit entre eux les deux anneaux précédens.

Fig. 9. *Système fibro-cartilagineux.* L'un des fibro-cartilages de l'articulation du genou.

N° 1, 1. — Extrémités, — 2. Bord externe ou épais, et — 3. Bord interne ou mince du fibro-cartilage.

Fig. 10. *Système caverneux.* Le pénis détaché des branches de l'ischion, et fendu obliquement par sa face supérieure, afin de faire voir le tissu des corps caverneux et la cloison médiane qui les sépare.

N° 1. Le gland. — 2. Portion du prépuce. — 3, 3. Racines des corps caverneux. — 4, 4. Coupe de la membrane fibreuse des corps caverneux. —5. Le tissu caverneux. — 6. La cloison. — 7. Lambeau des corps caverneux détaché et renversé.

Fig. 11. *Système corné.* L'ongle du pouce d'un homme, vu par sa face externe.

N° 1. L'extrémité libre, — 2. La racine ou l'extrémité adhérente, et 3. Le corps de l'ongle.

PLANCHE 3.

Fig. 1. Os coronal d'un homme de 30 ans, vu par sa face antérieure ou épicranienne.

N° 1. Suture qui réunit les deux pièces dont l'os se compose dans le jeune âge. Le plus souvent cette suture s'efface, et il ne reste à sa place qu'une ligne un peu saillante. — 2. Bosse nasale. — 3. Échancrure nasale. — 4. Épine nasale. — 5. Bosse coronale ou frontale. — 6. Arcade sourcilière. — 7. Arcade

Fig. 1.

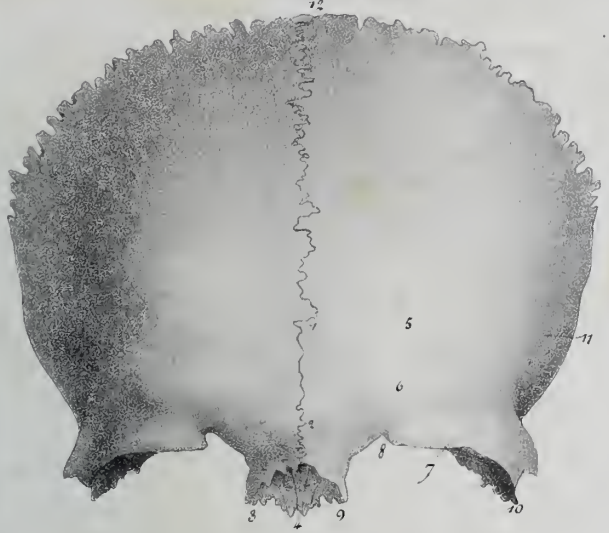

Fig. 2.

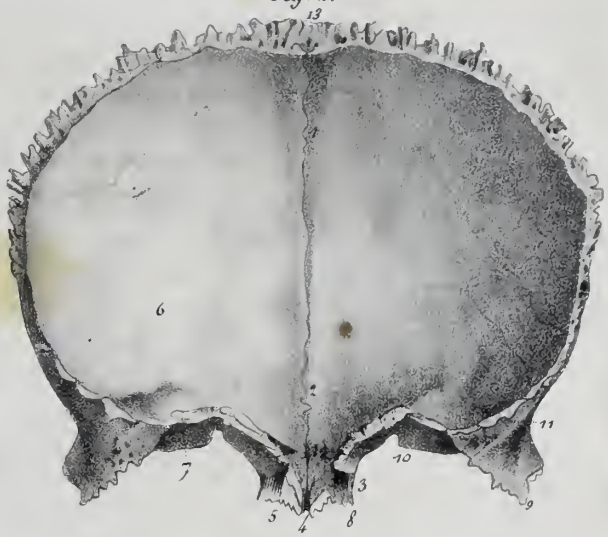

Fig. 4.

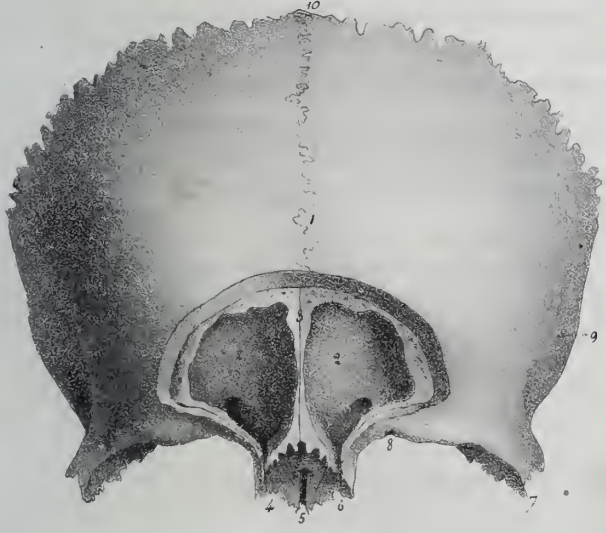

Fig. 3.

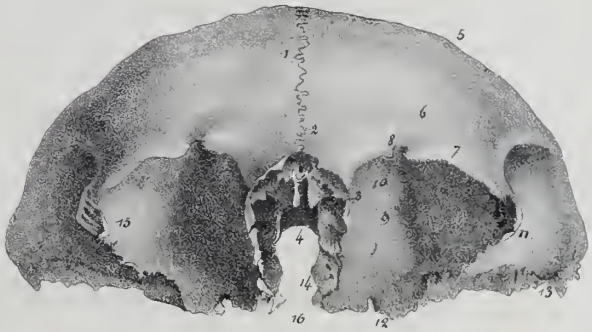

Fig. 5.

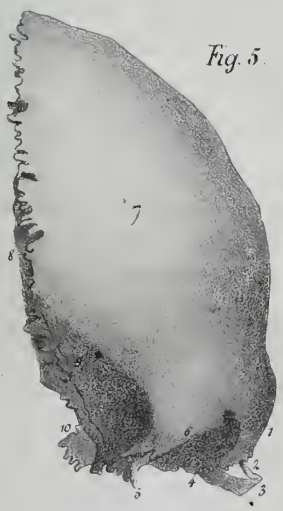

Fig. 6.

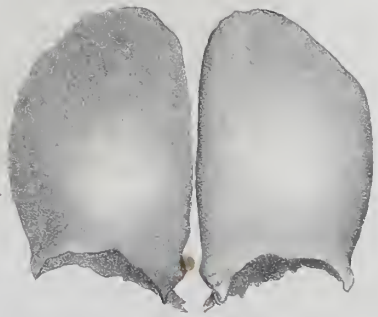

Printed for Feuillet-Dumas

Dewasme-Pelinckx Lith.

orbitaire. — 8. Trou orbitaire supérieur. — 9. Apophyse orbitaire interne. — 10. Apophyse orbitaire externe. — 11. Ligne courbe qui fait partie de la ligne demi-circulaire temporale. — 12. Bord supérieur de l'os.

Fig. 2. Le même os, vu par sa face postérieure ou cérébrale.

N° 1. Suture qui réunit les deux pièces de l'os, et portion de gouttière qui loge le commencement du sinus longitudinal supérieur. — 2. La crête coronale. — 3. Le trou borgne ou épineux. — 4. L'épine nasale. — 5. Ouverture des sinus frontaux, et portions de cellules qui s'abouchent avec celles de l'ethmoïde. — 6. Fosse coronale ou frontale. — 7. Bosse orbitaire, ou saillie formée du côté de la cavité du crâne, par la région orbitaire du frontal. — 8. Apophyse orbitaire interne. — 9. Apophyse orbitaire externe. — 10. Arcade orbitaire. — 11. Surface rugueuse triangulaire, qui se joint aux grandes ailes du sphénoïde. — 12. Le bord inférieur de l'os, interrompu au milieu par l'échancrure ethmoïdale. — 13. Le bord supérieur de l'os.

Fig. 3. Le coronal, vu par sa face inférieure ou orbito-ethmoïdale.

N° 1. Ligne et suture médianes de l'os. — 2. Bosse frontale. — 3. Ouverture des sinus frontaux. — 4. Bord supérieur de l'os, vu à travers l'échancrure ethmoïdale. — 5. Bosse frontale. — 6. Arcade sourcilière. — 7. Arcade orbitaire. — 8. Trou orbitaire supérieur. — 9. Région orbitaire. — 10. Apophyse orbitaire interne. — 11. Apophyse orbitaire externe. — 12. Bord inférieur de l'os, interrompu à sa partie moyenne par l'échancrure ethmoïdale. — 13. Surface rugueuse triangulaire, qui s'articule avec la grande aile du sphénoïde. — 14. Portions de cellules creusées sur les bords de l'échancrure ethmoïdale. — 15. Fossette qui loge la glande lacrymale. — 16. Échancrure ethmoïdale.

Fig. 4. Le coronal d'un homme de 40 ans, vu de face. La table antérieure de l'os a été enlevée afin de faire voir les sinus frontaux, leur cloison et leur ouverture inférieure.

N° 1. Suture médiane de l'os. — 2, 2. Les sinus frontaux; on voit en bas leur ouverture de communication avec les fosses nasales, et les prolongemens qu'ils envoient en arrière, au niveau de la région orbitaire du coronal. — 3. Cloison qui sépare les sinus frontaux. — 4. Échancrure nasale. — 5. Épine nasale. — 6. Apophyse orbitaire interne. — 7. Apophyse orbitaire externe. — 8. Arcade orbitaire, et trou orbitaire supérieur. — 9. Ligne faisant partie de la ligne demi-circulaire temporale.

Fig. 5. Le coronal d'un homme de 34 ans, vu de profil, côté gauche.

N° 1. Bosse nasale. — 2. Échancrure nasale. — 3. Épine nasale. — 4. Apophyse orbitaire interne. — 5. Apophyse orbitaire externe. — 6. Arcade orbitaire — 7. Bosse frontale. — 8. Bord supérieur de l'os taillé en biseau. — 9. Portion de la ligne courbe temporale. — 10. Surface rugueuse, triangulaire, qui s'articule avec le sphénoïde.

Fig. 6. Elle représente les deux pièces du frontal d'un fœtus à terme, vues de face.

PLANCHE 4.

Fig. 1. Le pariétal du côté gauche, pris sur un homme de 20 ans, vu par sa face externe.

N° 1. Bosse pariétale. — 2. Ligne courbe qui circonscrit en haut la fosse temporale. — 3. Trou pariétal. — 4. Bord supérieur ou pariétal. — 5. Bord inférieur ou temporal. — 6. Bord antérieur ou coronal. — 7. Bord postérieur ou occipital. — 8. Angle antérieur et supérieur. — 9. Angle antérieur et inférieur. — 10. Angle postérieur et inférieur. — 11. Angle postérieur et supérieur.

Fig. 2. Le même os, vu par sa face interne ou cérébrale.

N° 1. Fosse pariétale. — 2. Sillon qui loge l'artère méningée moyenne. — 3, 3. Deux autres sillons qui reçoivent des branches de la même artère. — 4. Orifice interne du trou pariétal. — 5. Excavation qui forme la gouttière sagittale, en se réunissant avec une excavation semblable de l'autre pariétal. — 6. Portion de la gouttière latérale creusée en dedans de l'angle postérieur et inférieur. — 7. Bord supérieur. — 8. Bord inférieur. — 9. Bord antérieur. — 10. Bord postérieur. — 11. Angle antérieur et supérieur. — 12. Angle antérieur et inférieur. — 13. Angle postérieur et supérieur. — 14. Angle postérieur et inférieur.

Fig. 3. L'occipital, vu par sa face postérieure, appartenant au même sujet que l'os précédent.

N° 1. Surface légèrement convexe et lisse, qui surmonte la protubérance occipitale externe. — 2. Protubérance occipitale externe. — 3. Crête occipitale externe. — 4. Grand trou occipital. — 5. Apophyse basilaire; angle inférieur. — 6. Ligne courbe supérieure. — 7. Empreintes musculaires. — 8. Ligne courbe inférieure. — 9. Empreintes musculaires. — 10. Fosse condylienne postérieure. — 11. Trou condylien postérieur. — 12. Condyles. — 13. Bords supérieurs. — 14. Angles latéraux. — 15. Bords inférieurs. — 16. Apophyse jugulaire. — 17. Angle supérieur. — 18. Orifice interne du trou condylien antérieur. — 19. Gouttière basilaire.

Fig. 4. Le même os, vu par sa face interne ou cérébrale.

N° 1. Gouttière qui fait suite à la gouttière sagittale. — 2. Protubérance occipitale interne. — 3. Crête occipitale interne. — 4. Grand trou occipital. — 5. Surface rugueuse de l'apophyse basilaire, qui se joint au corps du sphénoïde. — 6. Fosses occipitales supérieures. — 7. Portion de la gouttière latérale du côté droit. — 8. Portion de la gouttière latérale du côté gauche, moins profonde que la précédente. — 9. Fosse occipitale inférieure ou cérébelleuse. — 10, 10. Excavation qui circonscrit en dedans l'apophyse jugulaire, et fait partie de la gouttière latérale. — 11. Apophyse jugulaire. — 12. Petite gouttière qui loge le sinus pétreux inférieur. — 13, 13. Fosses et trous condyliens antérieurs. —

Fig. 1.

Fig. 2.

Fig. 3.

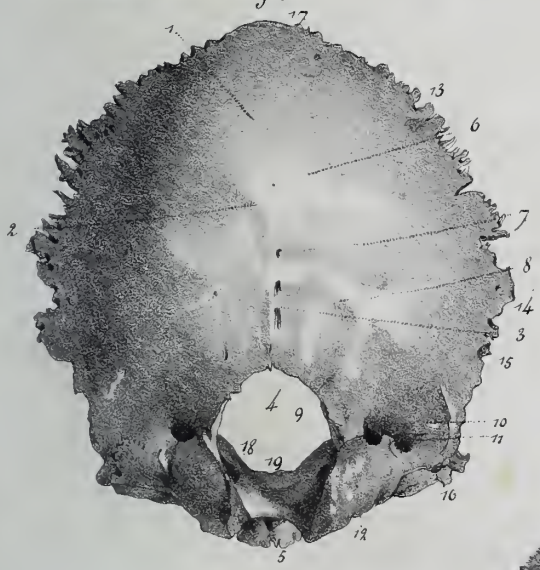

Fig. 4.

Fig. 7

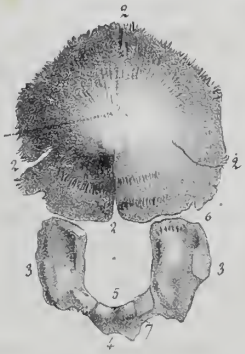

Fig. 5.

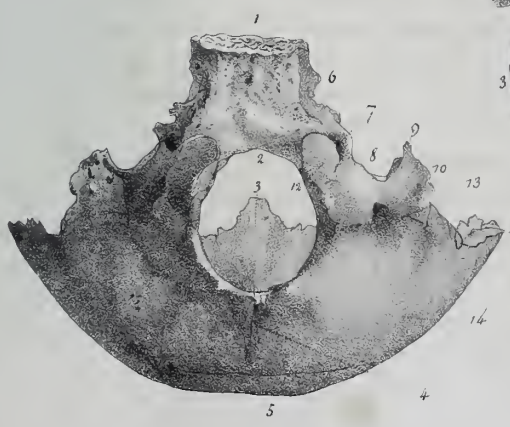

Fig. 6.

nted for Feuillet-Damus.

Devaume Fleuriaux Lyth.

14. Condyles. — 15. Orifice interne du trou condylien postérieur. — 16. Bords supérieurs. — 17. Bords inférieurs. — 18. Angle supérieur. — 19. Angles latéraux. — 20. Bords de la gouttière basilaire.

Fig. 5. Le même os, vu par sa partie inférieure.

N° 1. Apophyse basilaire ou angle inférieur. — 2. Grand trou occipital. — 3. Angle supérieur, vu par le grand trou occipital. — 4. Crête occipitale externe. — 5. Protubérance occipitale externe. — 6. Bords de l'apophyse basilaire qui s'articulent avec le rocher. — 7. Trou condylien antérieur. — 8. Échancrure du bord inférieur, qui concourt à la formation du trou déchiré postérieur. — 9. Apophyse jugulaire. — 10. Bord inférieur. — 11. Angles latéraux. — 12. Condyles. — 13. Fosse et trou condyliens postérieurs. — 14. Ligne courbe inférieure.

Fig. 6. Le même os, vu de profil.

N° 1. Angle supérieur, — 2. Bord supérieur, — 3. Angle latéral du côté droit, — 4. Bord inférieur de l'occipital. — 5. Grand trou occipital. — 6. Apophyse jugulaire. — 7. Échancrure qui fait partie du trou déchiré postérieur. — 8, 8. Condyles. — 9. Apophyse basilaire. — 10. Orifice externe du trou condylien antérieur. — 11. Protubérance occipitale externe et face postérieure de l'os.

Fig. 7. L'occipital d'un fœtus à terme, vu par sa face postérieure.

N° 1. La pièce principale ou supérieure de l'os. — 2, 2, 2, 2. Scissures plus ou moins profondes, qui indiquent les endroits où se sont réunis les quatre points par lesquels cette pièce se développe ordinairement dans les premiers temps de l'ossification. — 3, 3. Les deux pièces latérales. — 4. La pièce inférieure. — 5. Le grand trou occipital. — 6, 6. Endroits où doivent se réunir la pièce supérieure et les deux pièces latérales. — 7. Points de réunion de pièces latérales avec l'inférieure.

PLANCHE 5.

Fig. 1. Le temporal du côté gauche, vu par sa face externe : homme de 20 ans.

N° 1. Surface légèrement convexe, appartenant à la portion écailleuse de l'os, et faisant partie de la fosse temporale ; on y voit quelques sillons correspondans aux artères temporales profondes. — 2. Apophyse zygomatique. — 3. Sommet de l'apophyse zygomatique. — 4. Base de la même apophyse se divisant en deux racines. — 5. Racine transverse de l'apophyse zygomatique. — 6. Racine longitudinale de la même apophyse. — 7. Division postérieure de la racine précédente. — 8. Division inférieure de la même racine. — 9. Pourtour du conduit auditif externe. — 10. Moitié antérieure de la cavité glénoïde. —

11. Moitié postérieure de la même cavité. On voit entre ces deux parties la fente glénoïdale. — 12. Le rocher. — 13. L'orifice supérieur du canal carotidien. — 14. Chaton de l'apophyse styloïde. — 15. L'apophyse styloïde. — 16. L'apophyse mastoïde. — 17. La rainure mastoïdienne. — 18. Le trou mastoïdien. — 19. Le bord supérieur de l'os. — 20. La portion de ce bord, qui s'articule avec la grande aile du sphénoïde. — 21. Angle rentrant, situé entre le rocher et la portion écailleuse. — 22. Angle rentrant, situé entre les portions écailleuse et mastoïdienne de l'os. — 23. Bord inférieur.

Fig. 2. Le même os, vu par sa face interne.

N° 1. Surface excavée qui correspond à la fosse temporale interne. — 2. Sillon qui loge une branche de l'artère méningée moyenne. — 3. Face supérieure du rocher. — 4. Hiatus de Fallope. — 5. Face postérieure du rocher. — 6. Orifice de l'aquéduc du vestibule. — 7. Conduit auditif interne. — 8. Bord supérieur du rocher, et gouttière dont il est creusé. — 9. Sommet du rocher. — 10. Portion de l'os qui s'articule avec l'apophyse jugulaire de l'occipital. — 11. Bord inférieur du rocher. — 12. Apophyse styloïde. — 13. Portion de la gouttière latérale. — 14. Orifice interne du trou mastoïdien. — 15. Bord supérieur de l'os, taillé en biseau. — 16. Portion de ce bord qui s'articule avec la grande aile du sphénoïde. — 17. Sommet de l'apophyse zygomatique. — 18. Angle rentrant placé entre le rocher et la portion écailleuse de l'os. — 19. Angle rentrant, placé entre la portion écailleuse et la portion mastoïdienne. — 20. Bord articulé avec l'occipital.

Fig. 3. Le même os, vu par sa face inférieure.

N° 1. Apophyse zygomatique, — 2. Son sommet, — 3. Sa base. — 4. Racine transverse de la même apophyse. — 5. Division supérieure de la racine longitudinale de la même apophyse. — 6. Division inférieure de la même racine. — 7. Partie antérieure de la cavité glénoïde. — 8. Partie postérieure de la même cavité. — 9 Scissure de Glaser. — 10. Face inférieure du rocher, et orifice inférieur du canal carotidien. — 11. Fosse jugulaire. — 12. Facette triangulaire, qui s'articule avec l'apophyse jugulaire de l'occipital. — 13. Portion de la gouttière latérale. — 14. Cavité qui reçoit l'apophyse styloïde avant son entière ossification. — 15. Partie supérieure du conduit auditif externe. — 16. Trou stylo-mastoïdien. — 17. Sommet de l'apophyse mastoïde. — 18. Rainure digastrique. — 19. Trou mastoïdien. — 20. Orifice triangulaire de l'aquéduc du limaçon. — 21. Orifice supérieur du canal carotidien et sommet du rocher. — 22. Angle rentrant formé par le rocher et la portion écailleuse de l'os. — — 23. Bord antérieur de la portion écailleuse. — 24. Face externe de la portion écailleuse.

Fig. 4. Le temporal gauche d'un fœtus à terme, vu par sa face externe.

N° 1. Portion écailleuse. — 2. Apophyse zygomatique. — 3. Division supérieure de la racine longitudinale de l'apophyse précédente. — 4. Division inférieure de la même racine. — 5. La cavité glénoïde existant à peine. —

Fig. 1.

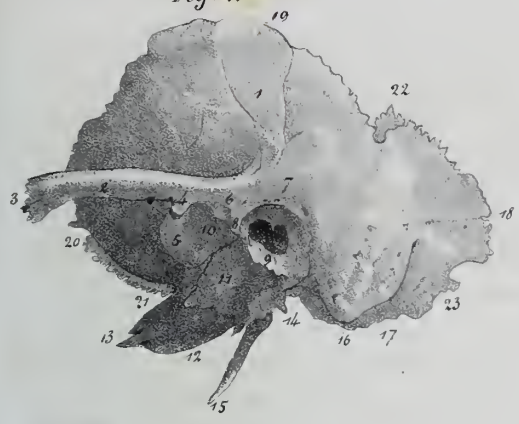

Fig. 2.

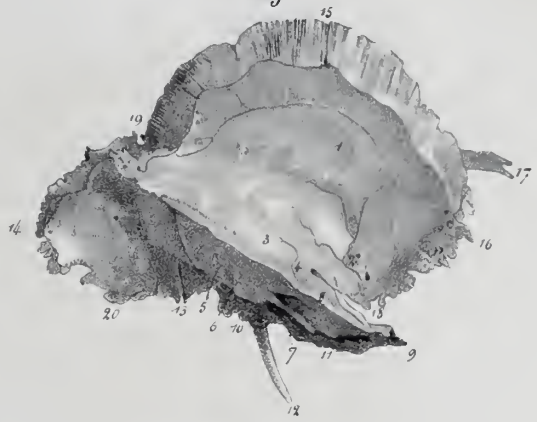

Fig. 3.

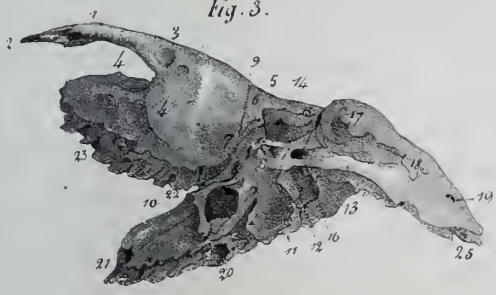

Fig. 4.

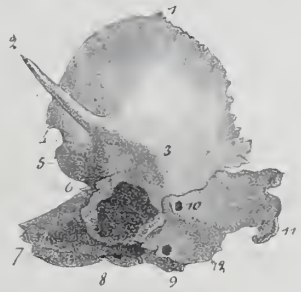

Fig. 5.

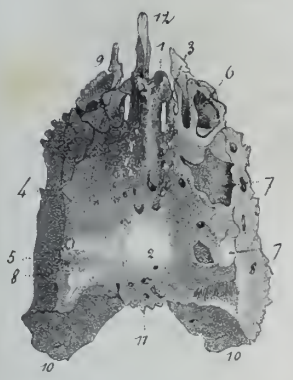

Fig 6.

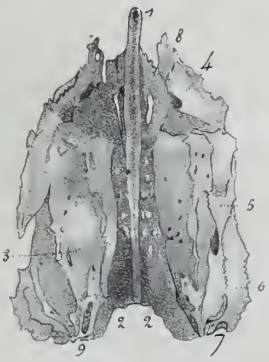

Fig. 7

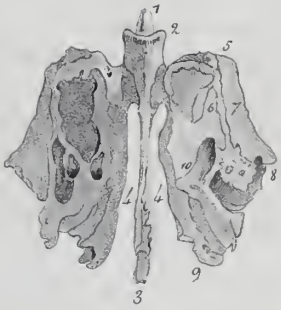

Fig. 8.

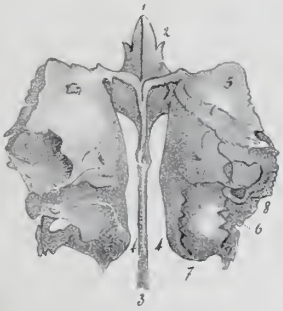

Fig. 9.

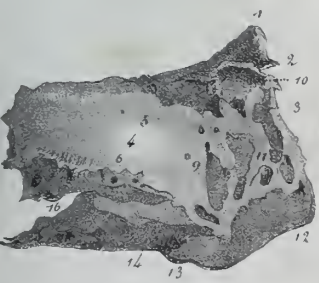

Fig. 10.

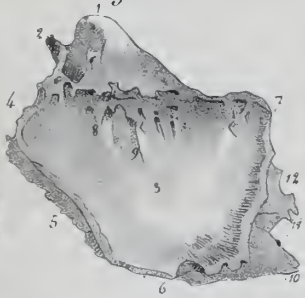

Fig. 11.

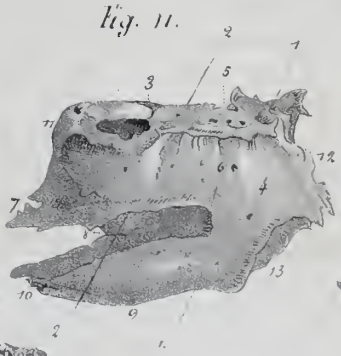

Fig. 12.

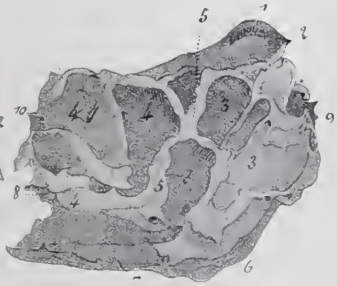

Fig. 13.

ntrd for Feuillet-Dumas

Pr. vasme-Pitsnickr Lyth.

6. Angle rentrant, formé par le rocher et la portion écailleuse. — 7. Sommet du rocher. — 8. Cercle osseux remplaçant le conduit auditif externe. — 9. Trou stylo-mastoïdien. — 10. Région mastoïdienne. — 11. Bord inférieur de cette même région. — 12. Premiers rudimens de l'apophyse mastoïde.

Fig. 5. L'ethmoïde d'un homme de 20 ans, vu par sa face supérieure : grandeur naturelle.

N° 1. Apophyse crista-galli. — 2. Gouttières olfactives et lame criblée par les trous olfactifs. — 3. Fente placée entre la lame criblée et l'apophyse crista-galli, pour le passage d'un nerf. — 4. Petite gouttière transversale, faisant partie du trou orbitaire interne antérieur. — 5. Autre petite gouttière, faisant partie de trou orbitaire interne postérieur. — 6. *Infundibulum*. — 7, 7. Cellules ethmoïdales, et portions des masses latérales qui s'articulent avec l'échancrure ethmoïdale du frontal. — 8, 8. *Os planum*. — 9. Lames et cellules couvertes par l'apophyse montante de l'os sus-maxillaire. — 10. Partie postérieure des masses latérales. — 11. Bord postérieur de la lame criblée. — 12. Lame verticale.

Fig. 6. Le même os, vu par sa face inférieure.

N° 1. Lame verticale. — 2, 2. Gouttières profondes placées entre la lame verticale et les masses latérales ; au fond de ces gouttières on voit la lame criblée avec les trous olfactifs et les deux fentes dont elle est percée. — 3. Cornet moyen. — 4. Ouverture inférieure de l'infundibulum. — 5. Lames papyracées articulées avec l'os maxillaire supérieur. — 6. Autres lames articulées avec l'os palatin. — 7. Partie postérieure des masses latérales. — 8. Lames couvertes par l'apophyse montante de l'os maxillaire supérieur. — 9. Extrémité postérieure du cornet moyen.

Fig. 7. Le même os, vu par sa face antérieure.

N° 1. Apophyse crista-galli. — 2. Petits crochets de la même apophyse. — 3. Lame verticale. — 4. Gouttières placées entre cette lame et les masses latérales. — 5. Masses latérales, et en avant l'ouverture de l'infundibulum. — 6. Lames et portions de cellules recouvertes par l'os unguis. — 7. *Os planum*. — 8. Bord inférieur de l'os planum. — 9. Lames appartenant au cornet moyen. — 10. Lames et *cellules ethmoïdales antérieures*.

Fig. 8. Le même os, vu par sa face postérieure.

N° 1. Apophyse crista-galli. — 2. Petits crochets de cette apophyse. — 3. Lame verticale. — 4. Gouttières placées entre la lame précédente et les masses latérales. — 5. Partie postérieure des masses latérales. — 6. Extrémité postérieure du méat supérieur. — 7. Extrémité postérieure du cornet moyen. — 8. Portions des *cellules ethmoïdales postérieures*.

Fig. 9. Le même os, vu par sa face latérale droite.

N° 1. Apophyse crista-galli. — 2. Crochets de la même apophyse. — 3. Une des cellules ethmoïdales antérieures. — 4. Os planum. — 5. Bord supérieur de l'os planum. — 6. Bord inférieur de la même partie. — 7. Portion du bord

précédent qui s'articule avec l'os palatin. — 8. Bord postérieur de l'os planum. — 9. Bord antérieur de la même partie. — 10. Infundibulum. — 11. Lames et cellules ethmoïdales antérieures. — 12. Bord inférieur de la lame verticale. — 13. Bord postérieur de la même lame. — 14. *Cornet moyen.* — 15. Extrémité postérieure du même cornet. — 16. Portion du méat supérieur des fosses nasales.

Fig. 10. Moitié droite du même os fendu longitudinalement, vue de profil, du côté de la lame verticale qui lui est demeurée adhérente.

N° 1. Apophyse crista-galli. — 2. Crochets de la même apophyse. — 3. Lame verticale. — 4. Bord antérieur de cette lame. — 5. Portion de son bord inférieur qui se joint avec le cartilage de la cloison. — 6. Portion de son bord inférieur qui s'articule avec le vomer. — 7. Bord postérieur. — 8. Fente et gouttière pour le passage du filet ethmoïdal du nerf nasal. — 9. Orifice inférieur des trous olfactifs qui avoisinent l'apophyse crista-galli. — 10. Cornet moyen. — 11. Portion du méat supérieur. — 12. Partie postérieure de la masse latérale droite.

Fig. 11. La moitié gauche du même os, vue aussi de profil, du côté de sa face interne.

N° 1, 1. Crin passé dans les cellules ethmoïdales antérieures, sortant au-dessous du cornet moyen. — 2, 2. Crin passé dans les cellules ethmoïdales postérieures, sortant par le méat supérieur, entre les deux cornets ethmoïdaux. — 3. Portion de gouttière, faisant partie du trou orbitaire interne postérieur. — 4. Surface aplatie de l'os située devant le cornet supérieur. — 5. Gouttière qui concourt à former le trou orbitaire interne antérieur. — 6. Orifices inférieurs des trous olfactifs qui avoisinent les masses latérales. — 7. *Cornet supérieur.* — 8. Méat supérieur et ouverture des cellules ethmoïdales postérieures. — 9. *Cornet moyen.* — 10. Extrémité postérieure du même cornet. — 11. Partie postérieure de la masse latérale gauche. — 12. Lame appartenant aux cellules antérieures. — 13. Autres lames osseuses.

Fig. 12. Le même os, vu de profil par le côté droit; l'os planum a été enlevé afin de mettre à découvert les cellules antérieures et postérieures de l'os.

N° 1. Apophyse crista-galli. — 2. Ses petits crochets. — 3, 3, 3. Cellules et hmoïdales antérieures. — 4, 4, 4. Cellules ethmoïdales postérieures. — 5, 5. Cloison qui sépare les cellules antérieures des postérieures. — 6. Extrémité antérieure du cornet moyen. — 7. Bord inférieur du même cornet. — 8. Partie postérieure du méat supérieur. — 9. Lames appartenant aux cellules antérieures. — 10. Lames appartenant aux cellules postérieures.

Fig. 13. L'ethmoïde d'un fœtus à terme, vu par sa face antérieure.

PLANCHE 6.

Fig. 1. Sphénoïde d'un homme de 20 ans, vu par sa face supérieure.

Fig. 1.

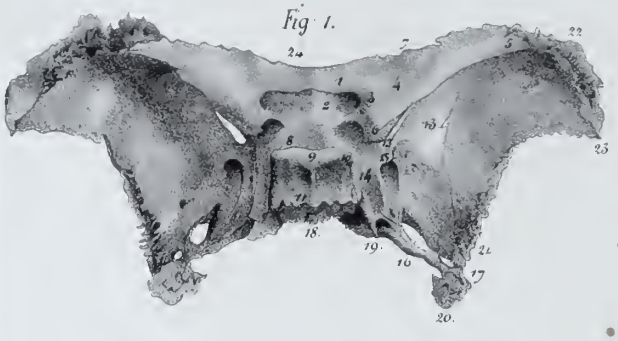

Fig. 2.

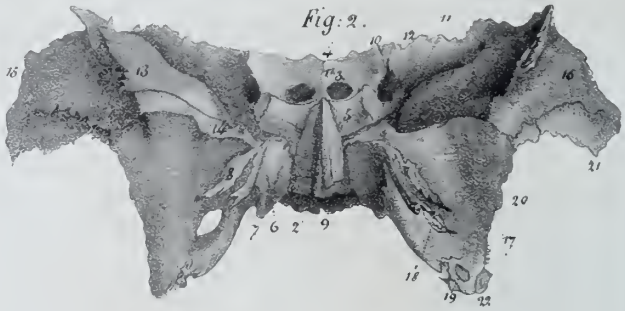

Fig. 3.

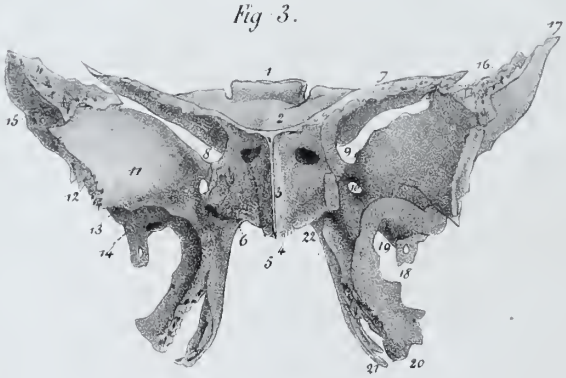

Fig. 4.

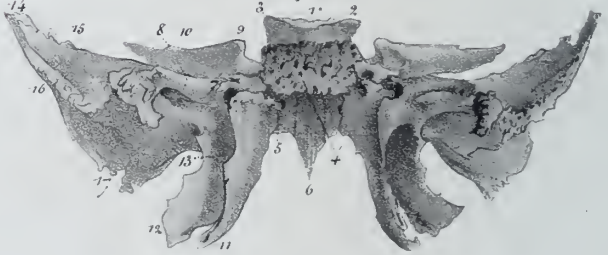

Fig. 5.

Fig. 6.

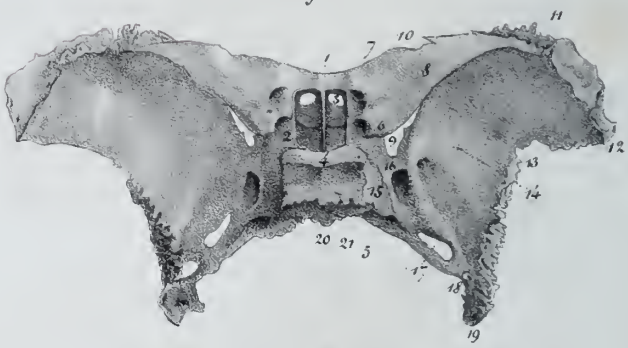

Fig. 7.

Fig. 8.

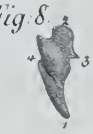

Fig. 9.

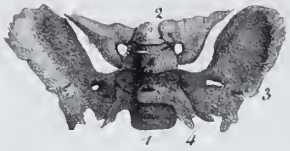

Fig. 10.

Fig. 11.

Printed for Feuillet-Dumas

Dewasme-Plebnicke Lith

N° 1. Gouttières longitudinales qui correspondent aux nerfs olfactifs. — 2. Autre gouttière transversale correspondant aux nerfs optiques. — 3. Trou optique. — 4. Face supérieure de la petite aile. — 5. Sommet de la petite aile. — 6. Base de la même partie et apophyse clinoïde antérieure. — 7. Bord antérieur de la petite aile. — 8. Fosse pituitaire. — 9. Lame carrée qui borne en arrière la fosse précédente. — 10. Apophyse clinoïde postérieure. — 11. Surface concave faisant partie de la gouttière basilaire. — 12. Fente sphénoïdale. — 13. Face supérieure de la grande aile. — 14. Gouttière logeant l'artère carotide interne, et correspondant au sinus caverneux. — 15. Trou maxillaire supérieur. — 16. Trou maxillaire inférieur. — 17. Trou sphéno-épineux. — 18. Face postérieure du corps de l'os. — 19. Bord postérieur qui se joint au rocher. — 20. Épine sphénoïdale. — 21. Bord postérieur des grandes ailes. — 22. Bord épais des grandes ailes qui s'articule avec le coronal. — 23. Extrémité des grandes ailes qui se joint au pariétal. — 24. Petit bord placé en avant de la face supérieure et qui s'articule avec la partie postérieure de la lame criblée de l'ethmoïde.

Fig. 2. Le même os, vu par sa face inférieure.

N° 1. Crête moyenne de la face antérieure. — 2. Crête moyenne de la face inférieure. — 3. Ouverture des sinus sphénoïdaux. — 4. Portion du bord antérieur qui se joint avec la lame criblée de l'ethmoïde. — 5. Le cornet sphénoïdal. — 6. Partie interne de la base de l'apophyse ptérygoïde. — 7. Aile interne de l'apophyse précédente. — 8. Aile externe de la même apophyse. — 9. Partie postérieure du corps de l'os. — 10. Face inférieure des petites ailes avec l'orifice correspondant du trou optique. — 11. Fente sphénoïdale. 12. Surface rugueuse taillée en biseau pour s'articuler avec le coronal. — 13. Surface quadrilatère, faisant partie de la paroi externe de l'orbite. — 14. Bord saillant, faisant partie de la fente sphéno-orbitaire. — 15. Bord qui borne en avant la surface précédente, et s'articule avec l'os de la pommette. — 16. Surface externe de la grande aile, qui fait partie de la fosse temporale. — 17. Partie de la même surface qui appartient à la fosse zygomatique. — 18. Trou maxillaire inférieur. — 19. Trou sphéno-épineux. — 20. Bord postérieur de la grande aile. — 21. Extrémité de la grande aile. — 22. Épine sphénoïdale.

Fig. 3. Le même os, vu par sa face antérieure.

N° 1. Lame quarrée placée derrière la fosse pituitaire. — 2. Gouttières de la face supérieure de l'os, qui répondent aux nerfs olfactifs. — 3. Crête médiane de la face antérieure. — 4. Crête moyenne de la face inférieure. — 5. Ouverture des sinus sphénoïdaux. — 6. Portion de la face antérieure de l'os qui s'articule avec l'ethmoïde et l'os palatin. — 7. Bord antérieur des petites ailes. — 8. Face inférieure des petites ailes, et trou optique. — 9. Fente sphénoïdale. — 10. Trou maxillaire supérieur. — 11. Surface quadrilatère, faisant partie de l'orbite. — 12. Bord qui s'articule avec l'os

de la pommette. — 13. Crête libre qui fait partie de la fente sphéno-orbitaire. — 14. Portion de la face externe de la grande aile qui fait partie de la fosse zygomatique. — 15. Portion de la même face qui correspond à la fosse temporale. — 16. Bord antérieur qui s'articule avec le coronal. — 17. Sommet de la grande aile. — 18. Épine sphénoïdale et trou sphéno-épineux. — 19. Trou maxillaire inférieur. — 20. Aile externe, et 21 aile interne de l'apophyse ptérygoïde. — 22. Orifice antérieur du trou vidien.

Fig. 4. Le même os, vu par sa face postérieure.

N° 1. Lame quarrée. — 2. Apophyses clinoïdes postérieures. — 3. Portion de la lame quarrée qui fait partie de la gouttière basilaire. — 4. Face postérieure du corps. — 5. Fentes de la face inférieure qui font partie des trous ptérygo-palatins. — 6. Crête moyenne de la face inférieure. — 7. Orifice postérieur du trou vidien. — 8. Bord postérieur qui se joint au rocher. — 9. Apophyse clinoïde antérieure. — 10. Bord postérieur de la petite aile. — 11. Aile interne de l'apophyse ptérygoïde. — 12. Aile externe de la même apophyse. — 13. Fosse ptérygoïdienne. — 14. Extrémité des grandes ailes. — 15. Bord antérieur des grandes ailes. — 16. Bord postérieur des mêmes parties. — 17. Bord qui se joint à l'os de la pommette.

Fig. 5. Le même os, vu par sa face latérale droite.

N° 1. Portion de la face externe qui répond à la fosse temporale. — 2. Aile externe de l'apophyse ptérygoïde. — 3. Aile interne de la même apophyse. 4. Crête transversale qui sépare en deux portions la face externe des grandes ailes. — 5. Bord postérieur des grandes ailes. — 6. Bord antérieur qui se joint au coronal. — 7. Autre bord qui s'articule avec l'os de la pommette. — 8. Bord libre qui fait partie de la fente sphéno-orbitaire. — 9. Épine sphénoïdale. — 10. Face postérieure de la lame quarrée. — 11. Face postérieure du corps de l'os. — 12. Fosse pituitaire. — 13. Lame quarrée, et apophyse clinoïde postérieure droite. — 14. Apophyse clinoïde antérieure du même côté. — 15. Crête moyenne de la face antérieure. — 16. Crête médiane de la face inférieure. — 17. Extrémité de la grande aile.

Fig. 6. Le sphénoïde, vu par sa face supérieure. La lame osseuse qui couvre le corps de l'os et forme le fond de la fosse pituitaire a été enlevée, afin de faire voir les sinus sphénoïdaux, leur cloison et leurs ouvertures.

N° 1. Portion de la face supérieure du corps de l'os, et au-dessous, cloison des — 2. Sinus sphénoïdaux. — 3. Ouvertures des mêmes sinus. — 4. Lame quarrée. — 5. Apophyse clinoïde postérieure. — 6. Apophyse clinoïde antérieure. — 7. Trou optique. — 8. Face supérieure de la petite aile. — 9. Fente sphénoïdale. — 10. Bord antérieur des petites ailes. — 11 Bord des grandes ailes qui se joint au frontal. — 12. Extrémité des grandes ailes. — 13. Bord postérieur des mêmes parties. — 14. Face supérieure des grandes ailes. — 15. Gouttière caverneuse. — 16. Trou maxillaire supérieur. — 17. Trou maxillaire inférieur. — 18. Trou sphéno-épineux. — 19. Épine sphénoïdale.

Fig. 1.

Fig. 3.

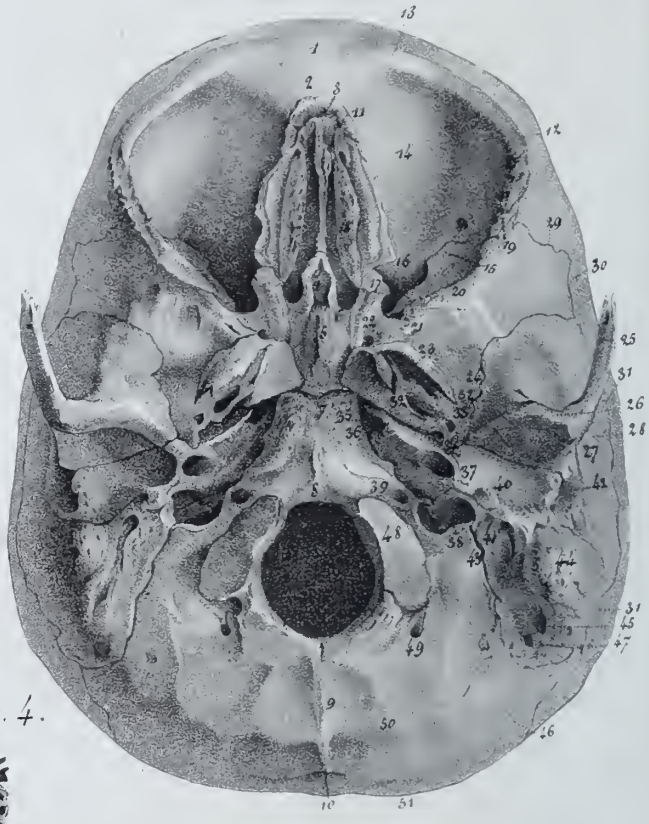

Fig. 4.

Fig. 2.

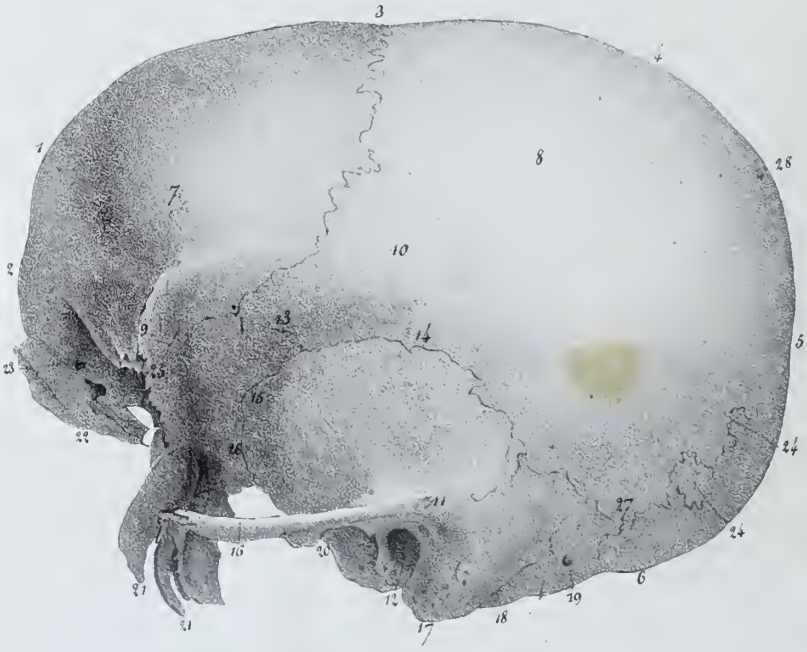

Fig. 5.

Fig. 6.

Printed for Feuillet-Dumas. Dewasme-Pletinckx Lith.

— 20. Face postérieure du corps de l'os. — 21. Face postérieure de la lame quarrée.

Fig. 7. Le cornet sphénoïdal du côté gauche, vu par sa face supérieure ou concave. Homme de 20 ans.

N° 1. Sommet ou extrémité postérieure. — 2. Base ou extrémité antérieure. — 3. Bord interne. — 4. Bord externe.

Fig. 8. Le même os, vu par sa face inférieure ou convexe.

N° 1. Son sommet. — 2. Sa base. — 3. Son bord externe. — 4. Son bord interne.

Fig. 9. Le sphénoïde d'un fœtus à terme, vu par sa face supérieure.

N° 1. Partie postérieure du corps de l'os. — 2. Petites ailes. — 3. Grandes ailes. — 4. Point de jonction des grandes ailes avec le corps.

Fig. 10. La même pièce, vue par sa face postérieure.

N° 1. Face postérieure. — 2. Face inférieure du corps de l'os. — 3. Apophyses ptérygoïdes. — 4. Petites ailes. — 5. Grandes ailes.

Fig. 11. La même pièce, vue par sa face inférieure.

N° 1. La partie antérieure du corps. — 2. Petites ailes. — 3. Partie postérieure du corps. — 4. Cavité qu'offre chez le fœtus la partie inférieure du corps de l'os. — 5. Fente sphénoïdale. — 6. Grandes ailes. — 7. Apophyses ptérygoïdes. — 8. Point de jonction des grandes ailes avec le corps.

PLANCHE 7.

Fig. I. Le crâne d'un homme de 40 ans, — vu par sa face supérieure.

N° 1. L'os frontal formant la partie antérieure du crâne, ou le front. — 2. Suture frontale formée par l'union du bord supérieur du coronal avec les deux pariétaux. — 3. Suture sagittale, unissant les deux pariétaux entre eux et occupant le vertex ou le sommet de la tête. — 4, 4, 4. Os wormiens. — 6. Bosses pariétales. — 7. Trous pariétaux.

Fig. 2. Le crâne isolé des os de la face et vu de profil. Côté gauche. Homme de 23 ans.

N° 1. Extrémité antérieure du crâne formée par le coronal. — 2. La bosse nasale. — 3. La partie supérieure du crâne et la suture frontale. — 4. Le bord supérieur des pariétaux, indiquant le trajet de la suture sagittale. — 5. L'extrémité postérieure du crâne. Le commencement de la suture lambdoïde qu'on voit descendre entre l'occipital et les pariétaux. — 6. L'occipital. — 7. Bosse frontale. — 8. Bosse pariétale. — 9. Apophyse orbitaire externe, derrière laquelle commence la ligne demi-circulaire temporale. — 10. Partie moyenne de la ligne précédente, placée sur le pariétal. — 11. Terminaison de la même ligne, et sa continuation avec la racine longitudinale de l'apophyse zygomatique. — 12. Conduit auditif

externe. — 13. Suture qui unit l'extrémité de la grande aile du sphénoïde avec l'angle antérieur et inférieur du pariétal. — 14. Suture écailleuse qui unit le temporal au bord inférieur du pariétal. — 15. Autre suture qui unit le temporal à la grande aile du sphénoïde. — 16. Apophyse zygomatique. — 17. Apophyse mastoïde. — 18. Rainure digastrique. — 19. Trou mastoïdien. — 20. Cavité glénoïde. — 21, 21. Apophyses ptérygoïdes. — 22. Ethmoïde. — 23 Suture horizontale qui unit l'ethmoïde avec le frontal, et dans laquelle on voit le trou orbitaire interne antérieur. — 24, 24. Os wormiens situés dans la suture lambdoïde. — 25. Bord inégal formé par le coronal et le sphénoïde, et articulé avec l'os malaire. — 26. Face externe de la grande aile du sphénoïde. — 27. Point de réunion de la suture lambdoïde avec la suture écailleuse. — 28. Trou pariétal.

Fig. 3. La même pièce, vue par sa face inférieure, ou l'extérieur de la base du crâne.

N° 1. Bosse nasale du frontal. — 2. Échancrure nasale. — 3. Partie antérieure de la lame verticale de l'ethmoïde articulée avec l'épine nasale. — 4. Partie postérieure de la même lame jointe à la crête moyenne de la face antérieure du sphénoïde. — 5. Crête moyenne de la face inférieure du sphénoïde — 6. Cornet sphénoïdal, et en avant de chaque côté, l'ouverture des sinus sphénoïdaux. — 7. Suture transversale qui unit l'apophyse basilaire avec le corps du sphénoïde, et se termine de chaque côté dans le trou déchiré antérieur. — 8. L'apophyse basilaire, et derrière le grand trou occipital — 9. Crête occipitale externe. — 10. Protubérance occipitale externe. — 11. Apophyse orbitaire interne. — 12. Apophyse orbitaire externe. — 13. Fente qui remplace le trou orbitaire supérieur. — 14. Face orbitaire du coronal, et paroi supérieure de l'orbite. — 15. Suture qui réunit la grande aile du sphénoïde avec le frontal. — 16. Suture transversale qui réunit la petite aile du sphénoïde avec le même os. — 17. Face inférieure de la petite aile du sphénoïde. En arrière et en dedans on voit le trou optique, et la fente sphénoïdale. — 18. Cornet inférieur de l'ethmoïde. On voit de chaque côté, entre lui et la lame verticale, les profondes gouttières dont le fond constitue la voûte des fosses nasales. — 19. Bord inégal formé par le coronal et le sphénoïde, et qui s'articule avec l'os malaire. — 20. Bord libre appartenant au sphénoïde et faisant partie de la fente sphéno-orbitaire. — 21. Trou maxillaire supérieur. — 22. Trou vidien. — 23 Apophyse ptérygoïde. — 24. Suture qui unit la grande aile du sphénoïde avec le temporal. — 25. Apophyse zygomatique. — 26. Racine transverse de l'apophyse précédente. — 27. Racine longitudinale de la même apophyse. — 28. Cavité glénoïde, et scissure glénoïdale. — 29. Suture qui réunit la grande aile du sphénoïde avec le coronal. — 30. Suture qui unit la grande aile du sphénoïde avec le pariétal. — 31. Suture écailleuse. — 32. Trou maxillaire inférieur. — 33. Trou sphéno-épineux. — 34. Epine du sphénoïde. — 35. Trou déchiré antérieur. — 36. Sommet du rocher, et orifice supérieur du canal carotidien. — 37. Orifice inférieur du même canal. — 38. Trou déchiré postérieur; languette osseuse qui divise ce trou en deux parties, dont l'antérieure est la plus étroite. — 39. Orifice externe du trou condylien antérieur. — 40. Apophyse vaginale et petite cavité qui reçoit l'apophyse styloïde. — 41. Trou stylo-mastoïdien. — 42. Conduit auditif

Fig. 1.

10
1
4
5
12
6
8
9
13
11
3

Fig. 2.

1
2
18
5
20
19
4
21
24
6
7
8
10
23
22
25
9
11
13
27
26
28
29
33
32
13
36
31
34
15
35
14
37
38
16
39
41
42
40
43
17

externe. — 43. Apophyse jugulaire de l'occipital, et suture qui l'unit au temporal. — 44. Apophyse mastoïde. — 45. Rainure digastrique. — 46. Terminaison de la suture lambdoïde. — 47. Trou mastoïdien — 48. Condyle de l'occipital. — 49. Fosse et trou condyliens postérieurs. — 50. Ligne courbe inférieure de l'occipital. — 51. Ligne courbe supérieure du même os.

Fig. 4, 5, 6. Os wormiens désarticulés.

PLANCHE 8.

Fig. 1. La voûte du crâne, séparée de la base par une coupe horizontale. Homme de 26 ans.

N° 1. Extrémité antérieure de la gouttière longitudinale, commençant au-dessus de la crête coronale. — 2. Partie de la même gouttière, formée par les deux pariétaux, au-dessous de la suture sagittale. — 3. Extrémité postérieure de la même gouttière, creusée sur l'occipital. — 4. Fosse coronale. — 5. Suture frontale. — 6. Fosse pariétale. — 7. Sillon du pariétal qui loge l'artère méningée moyenne. — 8. Orifice interne du trou pariétal. — 9. Suture lambdoïde. — 10. Partie moyenne du frontal, offrant plus d'épaisseur au niveau de la crête coronale. — 11. Partie moyenne de l'occipital, plus épaisse au niveau de la protubérance occipitale interne. — 12. Coupe de la suture frontale. — 13. Coupe de la suture lambdoïde.

Fig. 2. La face interne de la base du crâne, séparée de la pièce précédente.

N° 1. Partie moyenne du frontal, et derrière, légère excavation qui forme le commencement de la gouttière longitudinale, et se trouve creusée sur la crête coronale. — 2. Trou borgne. — 3. Apophyse crista-galli. — 4. Lame criblée de l'ethmoïde, creusée des trous olfactifs, et articulée avec l'échancrure ethmoïdale du coronal : sur les côtés de l'apophyse crista-galli, les petites fentes qui donnent passage au nerf nasal. — 5. Suture transversale qui réunit le sphénoïde, au milieu avec la lame criblée de l'ethmoïde, et sur les côtés avec le bord inférieur du coronal. — 6. Gouttière superficielle creusée sur le sphénoïde : elle correspond aux nerfs olfactifs. — 7. Gouttière transversale qui correspond à la commissure des nerfs optiques. — 8. Trou optique. — 9. Fosse pituitaire. — 10. Apophyse clinoïde antérieure. — 11. Lame carrée du sphénoïde qui borne en arrière la fosse pituitaire. — 12. Apophyse clinoïde postérieure. — 13. Gouttière basilaire formée par le sphénoïde et l'occipital. Suture transversale qui unit ces deux os, en traversant la gouttière précédente, et aboutit de chaque côté au trou déchiré antérieur. — 14. Partie interne du grand trou occipital. — 15. Orifice interne du trou condylien antérieur. — 16. Crête occipitale interne. — 17. Extrémité postérieure de la gouttière longitudinale, se divisant au niveau de la protubérance occipitale interne, pour former les gouttières latérales. — 18. Bosses orbitaires. — 19. Bord postérieur de la petite aile du sphénoïde, séparant les fosses antérieures et latérales de la

base du crâne des fosses moyennes et latérales. — 20. Terminaison de la suture frontale. — 21. Partie interne de la suture qui unit l'angle antérieur et inférieur du pariétal avec la grande aile du sphénoïde. — 22. Partie interne de la suture écailleuse. — 23. Partie interne de la suture qui réunit la portion écailleuse du temporal avec la grande aile du sphénoïde. Excavation qu'on nomme *fosse temporale interne*. — 24, 24. Fente sphénoïdale. — 25. Trou maxillaire supérieur. — 26. Trou maxillaire inférieur. — 27. Gouttière caverneuse logeant l'artère carotide interne. — 28. Trou déchiré antérieur. Orifice supérieur du canal carotidien creusé sur le sommet du rocher. — 29. Trou sphéno-épineux creusé sur l'épine du sphénoïde. Enclavement de cette épine dans l'angle rentrant qui existe entre la portion écailleuse du temporal et le rocher. — 30. Hiatus de Fallope et gouttière qui le précède. — 31. Bord supérieur du rocher, et gouttière qui loge le sinus pétreux supérieur. — 32. Trou auditif interne. — 33. Gouttière étroite, creusée sur les côtés de la gouttière basilaire, et dans laquelle est reçu le sinus pétreux inférieur. On voit dans son fond la suture qui réunit le rocher avec les parties latérales de l'apophyse basilaire. — 34. Trou déchiré postérieur. — 35. Orifice interne du trou condylien postérieur, et au-devant, la terminaison de la gouttière latérale au trou déchiré postérieur. — 36. Suture formée par l'articulation de l'angle postérieur et inférieur du pariétal avec le temporal. — 37. Portion moyenne de la gouttière latérale creusée sur le temporal. On voit dans son milieu l'orifice interne du trou mastoïdien. — 38. Partie interne de la suture qui unit le bord inférieur de l'occipital à la portion mastoïdienne du temporal. — 39. Fosse occipitale inférieure. — 40. Fosse occipitale supérieure, séparée de la précédente par le commencement de la gouttière latérale. —41. Coupe de la suture frontale. — 42. Coupe de la suture lambdoïde.

PLANCHE 9.

Fig. 1. L'os maxillaire supérieur du côté gauche, vu par sa face externe. Homme de 40 ans.

N° 1. Sommet de l'apophyse montante. — 2. Bord antérieur de cette même apophyse, qui se joint à l'os nasal. — 3. Lèvre interne de son bord postérieur qui s'articule avec l'os unguis. — 4. Lèvre externe du même bord qui fait partie du contour de l'orbite. — 5. Face orbitaire. — 6. Gouttière par laquelle commence le canal sous-orbitaire. — 7. Portion du bord interne de la face orbitaire qui se joint à l'os unguis. — 8. Partie moyenne du même bord qui s'articule avec l'ethmoïde. — 9. Partie postérieure du même bord qui s'unit à l'os du palais. — 10. Apophyse malaire. — 11. Fosse canine et orifice inférieur du canal sous-orbitaire. — 12. Fosse incisive. — 13. Bord mousse qui descend de l'apophyse malaire au bord alvéolaire. — 14. Tubérosité maxillaire percée par les orifices des canaux dentaires supérieurs et postérieurs. — 15. Bord libre faisant partie de

Fig. 1.

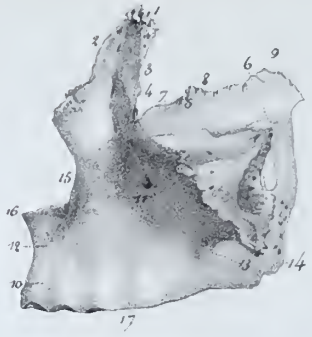

Fig. 2.

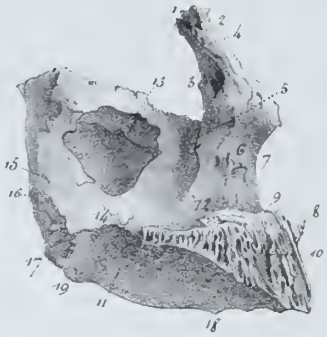

Fig. 3.

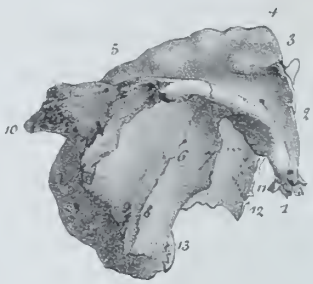

Fig. 4.

Fig. 5.

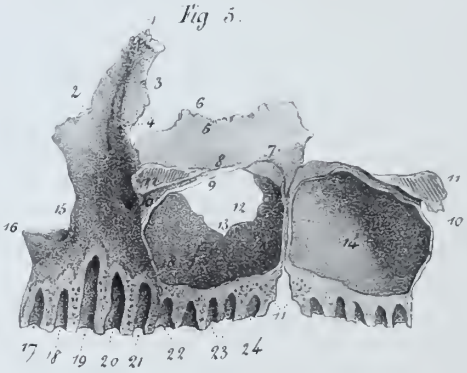

Fig. 6.

Fig. 7

Fig. 8.

Fig. 9.

Fig. 10.

Fig. 11.

Fig. 12

Fig. 13.

Printed for Feuillet - Dumas

Dewasme-Pleinchez Lyth.

l'ouverture antérieure des fosses nasales. — 16. Épine nasale. — 17. Bord inférieur ou alvéolaire.

Fig. 2. Le même os, vu par sa face interne.

N° 1. Sommet de l'apophyse montante. — 2. Bord antérieur de la même apophyse. — 3. Lèvre interne de son bord postérieur. — 4. Crête transversale qui se joint à l'ethmoïde. — 5. Excavation faisant partie du méat moyen des fosses nasales. — 6. Crête transversale qui s'articule avec le cornet inférieur. — 7. Échancrure qui fait partie de l'ouverture antérieure des fosses nasales. — 8. Épine nasale. — 9. Apophyse palatine. — 10. Gouttière faisant partie du conduit palatin antérieur. — 11. Voûte palatine. — 12. Excavation faisant partie du méat inférieur des fosses nasales. — 13. Entrée du sinus maxillaire. — 14. Fente qui reçoit une languette de l'os palatin. — 15. Surface qui s'articule avec la portion verticale de l'os palatin. — 16. Gouttière qui fait partie du conduit palatin postérieur. — 17. Excavation qui reçoit une portion de la tubérosité de l'os du palais. — 18. Bord alvéolaire. — 19. Tubérosité maxillaire.

Fig. 3. Le même os, vu par sa face supérieure.

N° 1. Le sommet de l'apophyse montante. — 2. Bord antérieur de la même apophyse. — 3. Épine nasale antérieure et inférieure. — 4 et 5. Bord alvéolaire. — 6. Face orbitaire faisant partie de la paroi inférieure de l'orbite. — 7. Bord interne de cette même face. — 8. Gouttière par laquelle commence le canal sous-orbitaire. — 9. Bord mousse faisant partie de la fente sphéno-maxillaire. — 10. Apophyse malaire. — 11. Les deux lèvres du bord postérieur de l'apophyse montante. — 12. Face supérieure de l'apophyse palatine. — 13. Partie de la face interne de l'os qui se joint à la portion verticale de l'os palatin.

Fig. 4. Le même os, vu par sa partie inférieure.

N° 1. Apophyse montante vue en raccourci. — 2. Échancrure qui concourt à former l'ouverture antérieure des fosses nasales. — 3. Épine nasale antérieure. — 4. Fosse canine et trou sous-orbitaire. — 5. Apophyse malaire. — 6. Apophyse palatine. — 7. Portion du conduit palatin antérieur. — 8. Bord interne de l'apophyse palatine. — 9. Bord postérieur de la même apophyse. — 10. Alvéole de la dent incisive moyenne. — 11. Alvéole de l'incisive latérale. — 12. Alvéole de la dent canine. — 13 et 14. Alvéoles des deux dents petites molaires. — 15, 16, 17. Alvéoles multiloculaires pour les trois dents grosses molaires. — 18. Partie de la face interne de l'os qui s'articule avec l'os palatin.

Fig. 5. Le même os sur lequel on a découvert le sinus maxillaire, le canal sous-orbitaire, et les alvéoles.

N° 1. Sommet de l'apophyse montante. — 2. Bord antérieur de la même apophyse. — 3. Lèvre interne du bord postérieur de la même apophyse. — 4. Lèvre externe du même bord. — 5. Surface orbitaire. — 6. Bord interne de la surface précédente. — 7. Gouttière et canal sous-orbitaires. — 8. Endroit où le canal sous-orbitaire se divise en deux portions. — 9. Division inférieure du canal sous-orbitaire,

dans laquelle passent les nerfs dentaires. — 10, 10. Division supérieure du même canal. — 11, 11, 11. Portion de l'os divisée par la scie. — 12. Orifice interne du sinus maxillaire. — 13, 13. Paroi interne du même sinus, et lames osseuses qu'il présente. — 14. Paroi antérieure du même sinus. — 15. Échancrure qui concourt à former l'ouverture antérieure des fosses nasales. — 16. Épine nasale antérieure. — 17 et 18. Alvéoles des deux dents incisives. — 19. Alvéole de la dent canine. — 20 et 21. Alvéoles des deux petites molaires. — 22, 23, 24. Alvéoles des trois dents grosses molaires.

Fig. 6. Os maxillaire du côté gauche d'un fœtus à terme, vu par sa face externe.

N° 1. Apophyse montante. — 2. Échancrure nasale. — 3. Épine nasale antérieure. — 4. Bord inférieur. — 5. Fosse canine et canal sous-orbitaire. — 6. Surface orbitaire et gouttière sous-orbitaire. — 7. Apophyse malaire.

Fig. 7. Os maxillaire supérieur d'une femme de 90 ans, vu par sa face inférieure. Il n'existe plus de vestiges d'alvéoles.

N° 1. Apophyse montante. — 2. Échancrure nasale. — 3. Épine nasale antérieure. — 4. Fosse canine et trou sous-orbitaire. — 5. Bord inférieur. — 6. Bord mousse et concave qui se porte de l'apophyse malaire au bord alvéolaire. — 7. Apophyse malaire. — 8. Apophyse palatine. — 9. Bord interne de la même apophyse. — 10. Portion du conduit palatin antérieur. — 11. Bord postérieur de l'apophyse palatine. — 12. Tubérosité maxillaire.

Fig. 8. L'os de la pommette du côté gauche, vu par sa face externe.

N° 1. Angle supérieur. — 2. Angle inférieur. — 3. Angle antérieur. — 4. Angle postérieur. — 5. Bord supérieur et antérieur. — 6. Bord supérieur et postérieur. — 7. Bord inférieur et postérieur. — 8. Bord inférieur et antérieur. — 9. Face externe. — 10. Trous malaires.

Fig. 9. Le même os, vu par sa face interne.

N° 1. Angle supérieur. — 2. Face supérieure ou orbitaire, et trous malaires. — 3 et 4. Portion libre de la face interne. — 5. Portion rugueuse de la même face, qui s'articule avec l'apophyse malaire de l'os sus-maxillaire. — 6. Bord supérieur et postérieur. — 7. Bord supérieur et antérieur. — 8. Bord inférieur et antérieur. — 9. Bord inférieur et postérieur. — 10. Angle antérieur. — 11. Angle postérieur. — 12. Angle inférieur.

Fig. 10. Le même os, vu par sa face supérieure.

N° 1. Angle supérieur. — 2. Angle antérieur. — 3. Bord supérieur et antérieur. — 4. Face orbitaire ou supérieure, et trous malaires. — 5. Bord qui s'articule avec l'os sus-maxillaire. — 6. Petite portion de ce bord qui est libre, et correspond à l'extrémité antérieure de la fente sphéno-maxillaire. — 7. Autre bord dentelé qui s'articule avec le sphénoïde.

Fig. 11. L'os de la pommette d'un fœtus à terme, vu par sa face externe.

N° 1. Angle supérieur. — 2. Angle inférieur. — 3. Angle antérieur. — 4. Angle postérieur. — 5. Bord supérieur et antérieur. — 6. Bord supérieur et postérieur. — 7. Bord inférieur et antérieur. — 8. Bord inférieur et postérieur.



Printed for Faulds-Dumas.

Devosme-Plotnicke Lith.

Fig. 12. L'os unguis du côté gauche, vu par sa face externe.

N° 1. Portion de la face externe qui fait partie de la paroi interne de l'orbite, et crête verticale qui la sépare de — 2. l'excavation qui fait partie de la gouttière lacrymale. — 3. Bord supérieur. — 4. Bord antérieur. — 5. Bord postérieur. — 6. Bord inférieur. — 7. Prolongement de la crête verticale qui s'articule avec l'os sus-maxillaire.

Fig. 13. Le même os, vu par sa face interne.

N° 1. Portion de la face interne qui s'articule avec l'ethmoïde. — 2. Portion de la même face qui correspond en arrière de la gouttière lacrymale, et fait partie du méat moyen des fosses nasales. — 3. Gouttière qui sépare les deux portions précédentes de l'os. — 4. Bord supérieur. — 5. Bord antérieur. — 6. Bord postérieur. — 7. Bord inférieur. — 8. Portion de ce dernier bord qui s'articule avec le cornet inférieur.

PLANCHE 10.

Fig. 1. L'os palatin du côté droit, vu par sa face externe. Homme de 20 ans.

N° 1. Portion rugueuse de la face externe qui s'articule avec l'os sus-maxillaire. — 2. Bord antérieur et languette osseuse qu'il présente. — 3. Portion lisse de la face externe qui correspond à la fosse zygomatique. — 4. Apophyse sphénoïdale. — 5. Apophyse orbitaire. Facette supérieure ou orbitaire de cette apophyse, séparée par un bord mousse de la — 6. facette externe de la même apophyse qui correspond à la fosse zygomatique. — 7. Echancrure qui fait partie du trou sphéno-palatin. — 8. Gouttière verticale qui concourt à former le canal palatin postérieur. — 9. Tubérosité de l'os. — 10. Bord postérieur qui se joint à l'aile interne de l'apophyse ptérygoïde.

Fig. 2. Le même os, vu par sa face interne ou nasale.

N° 1. Portion de cellule que présente la facette postérieure de l'apophyse orbitaire, et qui s'articule avec le sphénoïde. — 2. Facette interne de la même apophyse qui se joint à l'ethmoïde. — 3. Apophyse sphénoïdale. — 4. Échancrure qui fait partie du trou sphéno-palatin. — 5. Petite crête qui se voit au dedans du col de l'apophyse orbitaire. — 6. Excavation qui fait partie du méat moyen des fosses nasales. — 7. Crête transversale qui s'articule avec le cornet inférieur, et sépare l'excavation précédente d'une — 8. surface appartenant au méat inférieur des fosses nasales. — 9. Tubérosité palatine. — 10. Bord interne de la portion horizontale de l'os. — 11. Bord antérieur de la portion verticale.

Fig. 3. Le même os, vu par son bord antérieur.

N° 1. Facette interne de l'apophyse orbitaire qui se joint à l'ethmoïde. — 2. Facette antérieure de la même apophyse, qui s'articule avec l'os sus-maxillaire. —

3. Echancrure du trou sphéno-palatin. — 4. Apophyse sphénoïdale. — 5 et 6. Face interne, — 7. Face supérieure de la portion horizontale. — 8. Bord interne de la même portion. — 9. Partie externe de la tubérosité palatine. — 10. Face externe de l'os.

Fig. 4. Le même os, vu par son bord postérieur.

N° 1. Facette postérieure de l'apophyse orbitaire. — 2. Facette supérieure. — 3. Facette externe de la même apophyse. — 4. Apophyse sphénoïdale. — 5. Échancrure qui fait partie du trou sphéno-palatin. — 6. Face interne de la portion verticale de l'os. — 7. Face supérieure de la portion horizontale. — 8. Bord interne de cette dernière portion. — 9. Gouttière interne de la tubérosité qui reçoit l'aile interne de l'apophyse ptérygoïde. — 10. Gouttière moyenne de la même apophyse, qui fait partie de la fosse ptérygoïdienne. — 11. Gouttière externe qui reçoit l'aile externe de l'apophyse ptérygoïde. — 12. Face externe de la portion verticale.

Fig. 5. Le même os, vu en dessus.

N° 1. Apophyse orbitaire. — 2. Apophyse sphénoïdale. — 3. Échancrure qui fait partie du trou sphéno-palatin. — 4. Bord postérieur de la portion verticale de l'os. — 5. Face supérieure de la portion horizontale. — 6. Bord postérieur de la portion précédente, — 7. Son bord interne, — 8. Son bord antérieur. — 9. Languette osseuse appartenant au bord antérieur de la portion verticale. — 10. Portion de l'épine nasale postérieure.

Fig. 6. Le même os, vu en dessous.

N° 1. Face inférieure de la portion horizontale. — 2. Bord postérieur, — 3. Bord antérieur, — 4. Bord interne de la même partie. — 5. Apophyse orbitaire. — 6. Apophyse sphénoïdale. — 7. Gouttière qui fait partie du conduit palatin postérieur. — 8. L'un des conduits palatins accessoires. — 9. Tubérosité palatine. — 10. Portion de l'épine nasale postérieure.

Fig. 7. Le même os appartenant à un fœtus à terme, vu par sa face interne.

N° 1. Apophyse sphénoïdale. — 2. Apophyse orbitaire. — 3. Fente qui concourt à former le trou sphéno-palatin. — 4. Tubérosité palatine. — 5. Bord antérieur de la portion verticale de l'os. — 6. Bord interne de la portion horizontale.

Fig. 8. Le cornet inférieur du côté droit, vu par sa face interne. Homme de 20 ans.

N° 1. Portion du bord supérieur qui se joint à l'os sus-maxillaire. — 2. Languette osseuse qui s'élève de ce bord, et s'articule avec l'os unguis. — 3. Partie moyenne du bord supérieur qui se joint à l'ethmoïde. — 4. Partie postérieure du même bord, qui s'articule avec l'os palatin. — 5. Bord inférieur. — 6. Extrémité antérieure. — 7. Extrémité postérieure.

Fig. 9. Le même os, vu par sa face externe.

N° 1. Portion du bord supérieur qui se joint à l'os maxillaire supérieur. — 2. Languette osseuse qui naît de ce bord. — 3. Portion du bord supérieur qui s'articule avec l'ethmoïde. — 4. Lame osseuse triangulaire qui descend de ce bord, et s'articule avec le pourtour de l'orifice du sinus maxillaire. — 5. Portion du bord supérieur

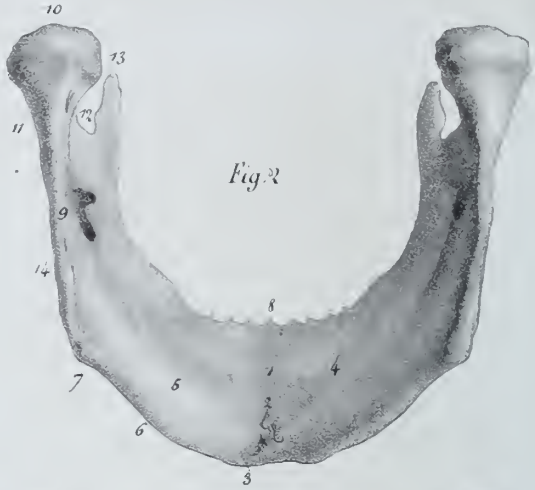

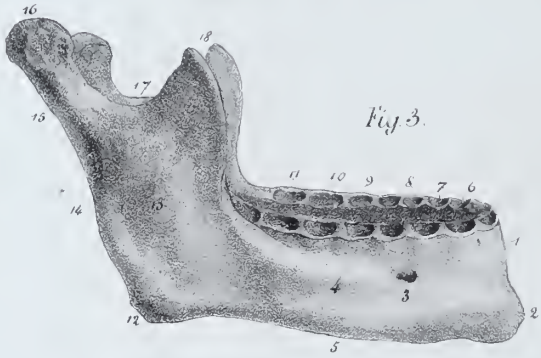

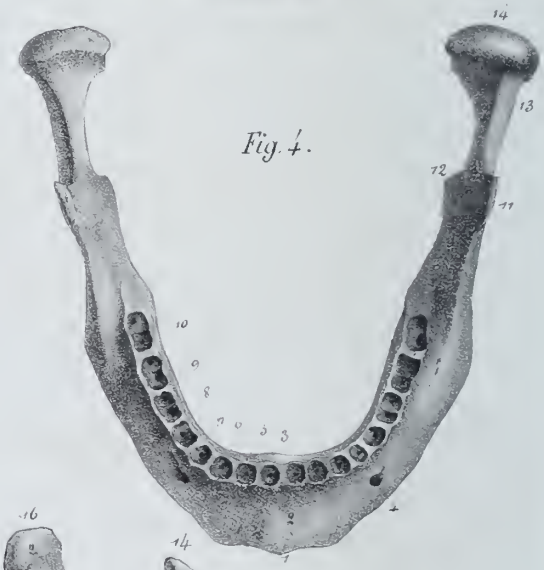

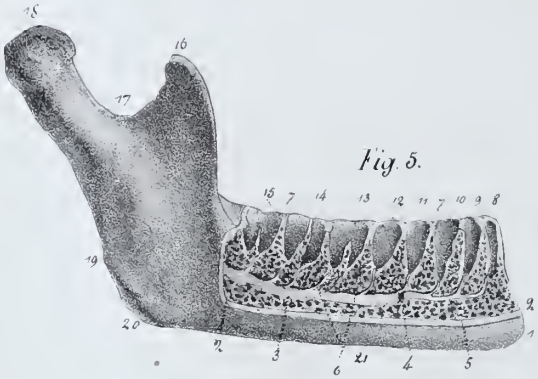

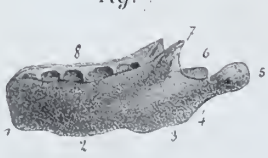

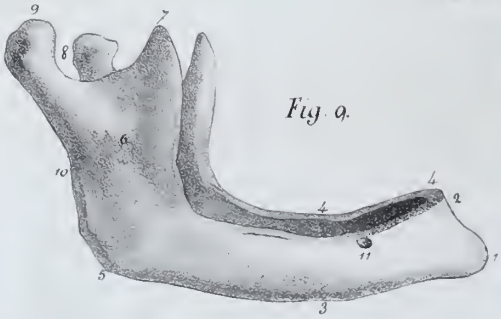

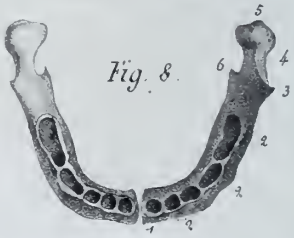

Printed for Feuillet-Dumas.

Dewasme Plainckx Lith.

qui se joint à l'os du palais. — 6. Extrémité postérieure. — 7. Extrémité antérieure. — 8. Bord inférieur.

Fig. 10. Le même os, vu par son extrémité antérieure.

N° 1. Languette osseuse qui s'élève du bord supérieur. — 2. Extrémité antérieure, et face interne. — 3. Lame osseuse qui descend du bord supérieur. — 4. Concavité de la face externe.

Fig. 11. Le cornet inférieur d'un fœtus à terme.

Fig. 12. Le vomer d'un homme de trente ans, vu par sa face gauche.

N° 1. Bord supérieur. — 2. Bord postérieur. — 3. Bord antérieur. — 4. Bord inférieur. — 5. Extrémité antérieure.

Fig. 13. Le même os, vu par ses bords supérieur et antérieur.

N° 1. Gouttière du bord supérieur circonscrite par deux rebords en forme d'ailerons. — 2. Gouttière du bord antérieur. — 3. Extrémité antérieure de l'os.

Fig. 14. Le vomer d'un fœtus à terme.

N° 1. Bord antérieur. — 2. Bord inférieur. — 3. Bord postérieur. — 4. Bord supérieur.

Fig. 15. Os du nez du côté gauche, vu par sa face externe. Homme de 20 ans.

N° 1. Bord supérieur. — 2. Bord inférieur. — 3. Bord externe. — 4. Bord interne.

Fig. 16. Le même os, vu par sa face interne.

N° 1. Bord supérieur. — 2. Bord inférieur. — 3. Bord externe. — 4. Face interne. — 5. Bord interne.

PLANCHE 11.

Fig. 1. L'os maxillaire inférieur d'un homme de 20 ans, vu par sa face externe ou cutanée.

N° 1. Symphyse. — 2. Apophyse du menton. — 3, 3. Ligne oblique externe. — 4. Trou mentonnier. — 5. Bord inférieur ou base de la mâchoire. — 6. Angle de la mâchoire. — 7. Apophyse coronoïde. — 8. Échancrure sigmoïde. — 9. Le condyle. — 10. Le col du condyle. — 11. Saillie en forme d'épine, placée au-devant de l'orifice postérieur du canal dentaire inférieur. — 12. Les alvéoles des dents incisives. — 13. Alvéole de la dent canine. — 14. Alvéoles des deux dents petites molaires. — 15. Alvéole de la première grosse dent molaire. — 16. Alvéole de la seconde dent grosse molaire. — 17. Alvéole de la troisième ou dernière dent grosse molaire.

Fig. 2. Le même os, vu par sa face interne ou linguale.

N° 1. Partie interne de la symphyse du menton. — 2. Les quatre apophyses géni. — 3. Fossette qui donne attache au muscle digastrique. — 4. Ligne oblique

interne ou myloïdienne. — 5. Fossette qui loge la glande sous-maxillaire. — 6. Base de la mâchoire. — 7. Angle de la mâchoire. — 8. Bord alvéolaire avec les enfoncemens correspondans aux cloisons qui séparent les alvéoles. — 9. Orifice postérieur du canal dentaire inférieur. — 10. Le condyle. — 11. Le col du condyle. — 12. Échancrure sigmoïde. — 13. Apophyse coronoïde. — 14. Bord postérieur ou parotidien.

Fig. 3. Le même os, vu de profil, par le côté droit.

N° 1. Symphyse. — 2. Apophyse du menton. — 3. Trou mentonnier. — 4. Ligne oblique externe. — 5. Bord inférieur ou base. — 6 Alvéoles des dents incisives. — 7. Alvéole de la dent canine. — 8. Alvéoles des deux dents petites molaires. — 9. Alvéole de la première grosse molaire. — 10. Alvéole de la seconde grosse molaire. — 11. Alvéole de la troisième grosse molaire ou dent de sagesse. — 12. Angle de la mâchoire. — 13. Branche gauche de la mâchoire. — 14. Bord postérieur ou parotidien. — 15. Col du condyle. — 16. Le condyle. — 17. Échancrure sigmoïde. — 18. Apophyse coronoïde.

Fig. 4. Le même os représenté par sa partie supérieure, afin de faire voir la forme du bord alvéolaire, et la disposition des alvéoles.

N° 1. Apophyse du menton. — 2. Symphyse. — 3. Apophyses géni. — 4. Trou mentonnier. — 5. Les alvéoles des dents incisives. — 6. L'alvéole de la dent canine. — 7. Alvéoles des deux petites molaires. — 8. Alvéole de la première grosse molaire. — 9. Alvéole de la seconde grosse molaire. — 10. Alvéole de la troisième grosse molaire. — 11. Apophyse coronoïde vue en raccourci. — 12. Épine placée au-devant de l'orifice postérieur du canal dentaire inférieur. — 13. Échancrure sigmoïde. — 14. Le condyle.

Fig. 5. La moitié droite de l'os maxillaire inférieur, vu par sa face externe. Une grande partie de la lame compacte qui couvre le corps de l'os est enlevée, afin de mettre à découvert les alvéoles et le canal dentaire inférieur.

N° 1. Apophyse du menton. — 2, 2. Coupe de la table compacte de l'os. — 3. Le canal dentaire inférieur, ouvert dans toute son étendue. — 4. Terminaison du même canal au trou mentonnier. — 5. Petits conduits qui partent de l'extrémité du canal dentaire inférieur, et vont, à travers le tissu celluleux, se rendre aux alvéoles des dents incisives et canines. — 6, 6. Conduits qui partent de la partie supérieure du canal dentaire inférieur, et aboutissent au fond des alvéoles placés au-dessus de lui. — 7, 7. Le tissu spongieux se prolongeant dans les cloisons qui séparent les alvéoles. — 8. Alvéole de la dent incisive moyenne. — 9. Alvéole de l'incisive latérale. — 10. Alvéole de la canine. — 11. Alvéole de la première petite molaire. — 12. Alvéole de la seconde petite molaire. — 13. Alvéole de la première grosse molaire, et cloison qui la sépare en deux cavités secondaires. — 14. Alvéole de la seconde grosse molaire. — 15. Alvéole conique de la troisième grosse molaire. — 16. Apophyse coronoïde. — 17. Échancrure sigmoïde. — 18. Condyle. — 19. Bord postérieur. — 20. Angle de la mâchoire. — 21. Bord inférieur de l'os.

Fig. 6. Face interne de la moitié gauche de la mâchoire inférieure sciée au niveau de la symphyse.

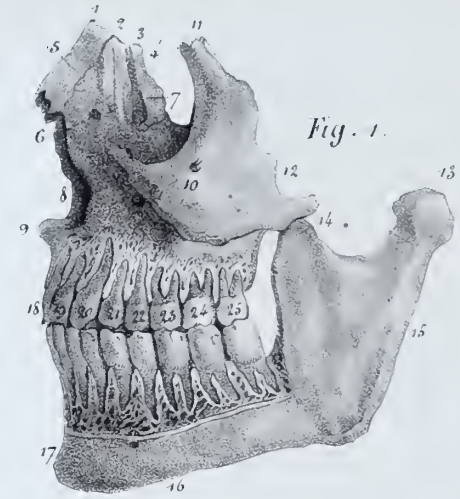

Fig. 1.

Fig. 2.

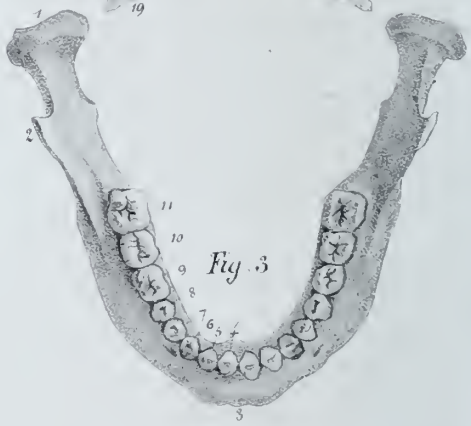

Fig. 3

Fig. 5.



Fig. 4.

Fig 6.

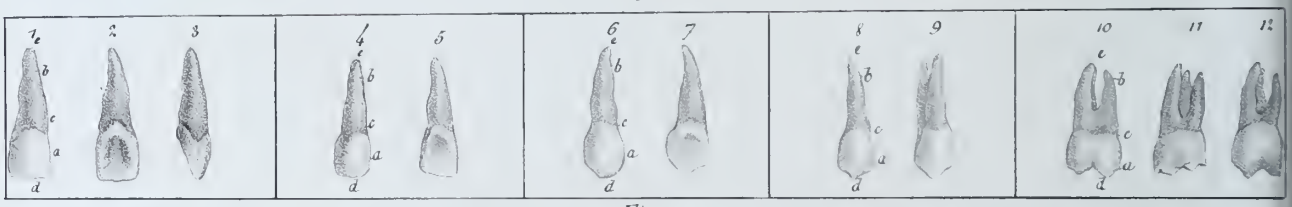

Fig 7.

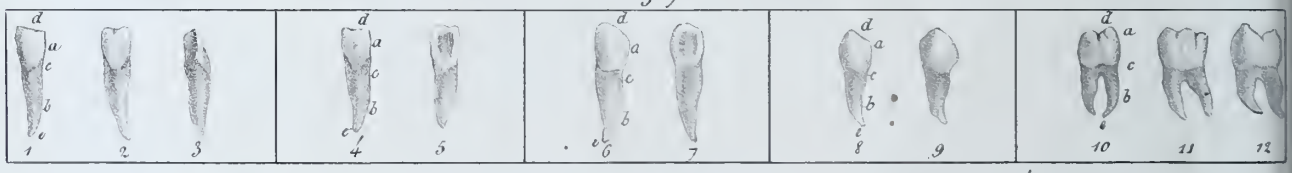

Fig. 8

Fig. 9



Fig 12

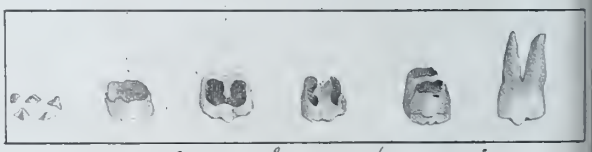

Fig. 10.

Fig 11.

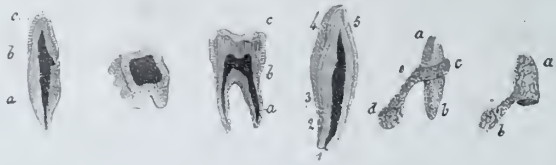

F. 13 F. 14. F. 15 F. 16 F. 17 F. 18.

Printed for Feuillet Dumas.

Dewasme-Plainckx Lyth.

N° 1. Tissu spongieux de l'os au niveau de la symphyse. — 2. Les deux apophyses géni du côté gauche. — 3. Apophyse du menton. — 4. Ligne myloïdienne ou oblique interne. — 5. Excavation correspondant à la glande sous-maxillaire. — 6 et 7. Alvéoles des dents incisives. — 8. Alvéole de la dent canine. — 9 et 10. Alvéoles des deux petites molaires. — 11. Alvéole de la première grosse molaire. — 12. Alvéole de la seconde grosse molaire. — 13. Alvéole de la troisième ou dernière dent grosse molaire. — 14. Apophyse coronoïde. — 15. Échancrure sigmoïde. — 16. Condyle. — 17. Ouverture postérieure du canal dentaire inférieur. — 18. Épine saillante qui borne en avant l'ouverture précédente.

Fig. 7. L'os maxillaire inférieur d'un fœtus à terme.

N° 1. Symphyse. — 2. Bord inférieur. — 3. Angle à peine marqué. — 4. Bord postérieur très-incliné en bas. — 5. Le condyle se trouvant presque dans la direction du corps de l'os, à raison de l'inclinaison très-prononcée des branches. — 6. Échancrure sigmoïde. — 7. Apophyse coronoïde. — 8. Bord supérieur ou alvéolaire.

Fig. 8. Le même os, vu par sa partie supérieure.

N° 1. Espace au niveau duquel se réunissent les deux pièces principales qui le forment. — 2, 2, 2, 2, 2, 2. Alvéoles et cloisons inter-alvéolaires. — 3. Apophyse coronoïde. — 4. Échancrure sigmoïde. — 5. Le condyle. — 6. Épine placée au-devant de l'orifice postérieur du canal dentaire.

Fig. 9. L'os maxillaire d'une femme âgée de 90 ans, chez laquelle toutes les dents étaient tombées.

N° 1. Apophyse du menton très-saillante en avant, à raison d'inclinaison du bord alvéolaire en arrière. — 2. Symphyse. — 3. Bord inférieur. — 4, 4. Bord supérieur mince, tranchant, et sur lequel il ne reste plus aucune trace d'alvéoles. — 5. Angle de la mâchoire. — 6. Branches du même os. — 7. Apophyse coronoïde. — 8. Échancrure sigmoïde. — 9. Condyle. — 10. Bord postérieur ou parotidien. — 11. Trou mentonnier avoisinant le bord supérieur de l'os.

PLANCHE 12.

Fig. 1. La face séparée du crâne et vue de profil. Les parois antérieures des alvéoles ont été enlevées, pour faire voir les racines des dents, et leur implantation dans les mâchoires. Homme de 30 ans.

N° 1, 2, 3. Bord irrégulier, formé par l'os propre du nez, l'apophyse montante de l'os sus-maxillaire et l'os unguis; il s'articule avec le coronal. — 4. Bord postérieur de l'os unguis. — 5. Os propre du nez. — 6. Apophyse montante de l'os sus-maxillaire. — 7. Os unguis et gouttière lacrymale. — 8. Ouverture antérieure des fosses nasales. — 9. Épine nasale antérieure. — 10. Os de la pommette, et suture qui l'unit à l'os sus-maxillaire. — 11. Angle supérieur de l'os malaire. —

12. Angle postérieur du même os. — 13. Condyle de la mâchoire. — 14. Apophyse coronoïde. — 15. Bord parotidien de la mâchoire. — 16. Base de la mâchoire. — 17 Menton. — 18. Dent incisive moyenne supérieure. — 19. Incisive latérale. — 20. Canine. — 21 Première petite molaire. — 22. Seconde petite molaire. — 23. Première grosse molaire. — 24. Seconde grosse molaire. — 25. Troisième grosse molaire ou dent de sagesse. Au-dessous de chaque numéro, on voit les dents correspondantes de la mâchoire inférieure.

Fig. 2. La mâchoire supérieure, vue en dessous, afin de faire voir la forme et la disposition des arcades dentaires, le sommet de la couronne des dents et la voûte palatine.

N° 1. Apophyse montante de l'os sus-maxillaire. — 2. Épine nasale antérieure. — 3. Fosse canine et trou sous-orbitaire. — 4. Os de la pommette. — 5. Angle postérieur de l'os précédent. — 6. Canal palatin antérieur, et suture médiane de la voûte palatine qui, en avant, unit entre eux les deux os sus-maxillaires. — 7. Partie postérieure de la suture précédente, unissant les deux os palatins. — 8. Suture transversale qui joint les os palatins et sus-maxillaires. — 9. Épine nasale postérieure. — 10. Dent incisive moyenne. — 11. Incisive latérale. — 12. Canine. — 13. Première petite molaire. — 14. Seconde petite molaire. — 15. Première grosse molaire. — 16. Seconde grosse molaire. — 17. Troisième grosse molaire. — 18. Orifice inférieur du canal palatin. — 19. Tubérosité palatine.

Fig. 3. La mâchoire inférieure, vue en dessus, pour faire voir la disposition de l'arcade dentaire, et le sommet des couronnes des dents.

N° 1. Condyle. — 2. Apophyse coronoïde. — 3. Apophyse du menton. — 4. Dent incisive moyenne. — 5. Incisive latérale. — 6. Canine. — 7. Première petite molaire. — 8. Seconde petite molaire. — 9. Première grosse molaire. — 10. Seconde grosse molaire. — 11. Troisième grosse molaire.

Fig. 4. Les premiers rudimens des dents d'un fœtus d'environ quatre mois, extraits de la mâchoire inférieure.

a a. Follicules des dents incisives. *b*. Follicule de la canine. *c c*. Follicules des dents molaires de lait. *d*. Follicule de la molaire persistante. *e e*. Portions osseuses des incisives, extraites des follicules. *f*. Portion osseuse de la canine. *g h*. Portions osseuses de deux molaires.

Fig. 5. La moitié de la mâchoire inférieure d'un fœtus à terme; la partie antérieure a été enlevée et les alvéoles ouverts, pour faire voir les follicules membraneux qui renferment les germes des dents; les vaisseaux de ces follicules sont injectés. *a*. La gencive. *b*. La base de la mâchoire. *c*. La rangée des follicules.

Fig. 6. Les dents permanentes de la mâchoire supérieure. Homme de 30 ans. (Dans les figures 6, 7, 8, 9, la lettre *a* désigne la couronne de la dent; le *b* la racine; le *c* la couronne; le *d* le sommet de la couronne; l'*e* l'extrémité de la racine.)

N° 1. Incisive moyenne vue de face. — 2. La même dent vue par derrière. — 3. La même dent vue de profil. — 4. Incisive latérale vue de face. — 5. La même

dent vue par derrière. — 6. Canine vue de face. — 7. La même dent vue par derrière. — 8. Première petite molaire. — 9. Seconde petite molaire. — 10. Première grosse molaire. — 11. Seconde grosse molaire. — 12. Troisième grosse molaire.

Fig. 7. Les dents de la mâchoire inférieure. Chaque dent est placée au-dessous de sa correspondante de la figure précédente.

N° 1. Incisive moyenne vue de face. — 2. La même dent vue par derrière. — 3. La même dent vue de profil. — 4. Incisive latérale vue de face. — 5. La même dent vue par derrière. — 6. Canine vue de face. — 7. La même dent vue par derrière. — 8. Première petite molaire. — 9. Seconde petite molaire. — 10. Première grosse molaire. — 11. Seconde grosse molaire. — 12. Troisième grosse molaire.

Fig. 8. Les dents de lait de la mâchoire supérieure.

N° 1. Incisive moyenne vue de face. — 2. Incisive latérale. — 3. Canine. — 4. Première molaire. — 5. Seconde molaire.

Fig. 9. Les dents de lait de la mâchoire inférieure.

N° 1. Incisive moyenne. — 2. Incisive latérale. — 3. Canine. — 4. Première molaire. — 5. Seconde molaire.

Fig. 10. Pièces destinées à faire voir l'accroissement successif de la première dent molaire persistante de la mâchoire inférieure, depuis le commencement de son ossification, jusqu'à son développement complet.

N° 1. Les cinq premiers points d'ossification encore séparés. — 2. L'écaille osseuse qu'ils forment après s'être réunis en une seule pièce. — 3. Les racines commençant à se développer au collet. — 4. Les racines déjà plus développées. — 5. Les deux racines étant sur le point d'être entièrement formées. — 6. La dent complètement développée.

Fig. 11. Série de pièces faisant voir le développement successif de la première dent molaire persistante de la mâchoire supérieure.

N° 1 et 2. Les cinq premiers points d'ossification réunis en une pièce. — 3. Les trois racines commençant à se développer. — 4. État plus avancé du développement des racines. — 5. La dent entièrement développée.

Fig. 12. Série de pièces montrant le développement d'une dent petite molaire de la mâchoire supérieure.

N° 1. Les deux premiers points d'ossification encore séparés. — 2. Les mêmes points réunis en une seule pièce. — 3, 4. État plus avancé du développement. — 5. Développement complet de la dent.

Fig. 13. Dent incisive brûlée et coupée suivant sa longueur. *a*. L'ivoire. *b*. La cavité dentaire. *c*. L'émail.

Fig. 14. Coupe transversale d'une dent molaire.

Fig. 15. Coupe longitudinale d'une dent molaire brûlée, afin de rendre plus visible la disposition de l'émail. *a*. L'ivoire. *b*. La cavité dentaire. *c*. L'émail.

Fig. 16. Une dent canine sciée suivant sa longueur, afin de faire voir son organisation.

N° 1. La racine. — 2. La cavité dentaire. — 3. L'ivoire. — 4. La face postérieure de la couronne. — 5. L'émail.

Fig. 17. Une dent incisive temporaire développée, et connexions qu'elle a avec le follicule de la dent permanente correspondante. *a*. La couronne. *b*. La racine. *c*. La gencive. *d*. Le follicule de la dent permanente. *e*. Le pédicule qui unit ce follicule à la gencive.

Fig. 18. La pulpe d'une dent temporaire, et celle d'une dent permanente encore renfermées dans leurs membranes. *a*. Pulpe de la dent temporaire. *b*. Pulpe de la dent permanente.

PLANCHE 13.

Fig. 1. Moitié de la mâchoire d'un enfant de deux ans, disséquée par sa face interne. Les vaisseaux qui se portent aux follicules des dents de la première et de la seconde dentition sont injectés.

N° 1. Dents incisives. — 2. Première molaire de lait. — 3. Canine qui perce à peine la gencive. — 4. Seconde molaire de lait encore renfermée dans son follicule. — 5, 5, 5, 5. Les dents de la seconde dentition, encore renfermées dans leurs follicules, avec le canal qu'elles envoient à la gencive. — 6. Le follicule à peine visible de la première petite molaire. — 7. Artère dentaire. — 8. Apophyse coronoïde. — 9. Condyle. — 10. Angle de la mâchoire.

Fig. 2. Moitié de la mâchoire d'un enfant de cinq ans, dont les vaisseaux ont été injectés; elle est ouverte par sa face interne, pour faire voir les vaisseaux dentaires.

N° 1, 1. Les dents de la première dentition. — 2, 2. Sept dents de la seconde dentition, renfermées dans leurs follicules, avec le prolongement canaliculé qui se rend à la gencive. — 3. L'artère dentaire donnant ses ramifications aux dents des deux dentitions.

Fig. 3. Moitié de la mâchoire d'un enfant de sept ans, ouverte par sa face interne. Rapports dans lesquels se trouvent entre elles les dents des deux dentitions.

N° 1. Dent incisive moyenne permanente entièrement sortie. — 2. Incisive latérale qui commence à se montrer. — 3. Canine persistante encore renfermée dans son follicule et placée au-dessous et derrière la canine de lait. — 4 et 5. Les deux petites molaires, placées au-dessous des deux molaires de lait qu'elles doivent remplacer. — 6. Première grosse molaire persistante sortie. — 7. Seconde grosse molaire persistante encore contenue dans son follicule. — 8. Cavité qui loge la troi-

Fig. 1

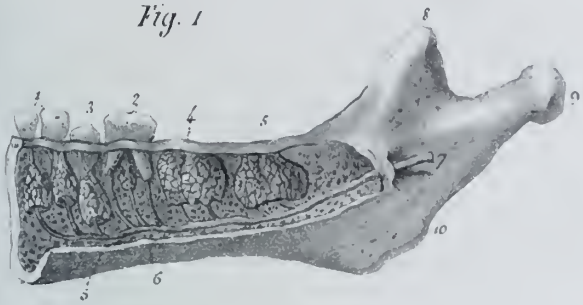

Fig. 4.

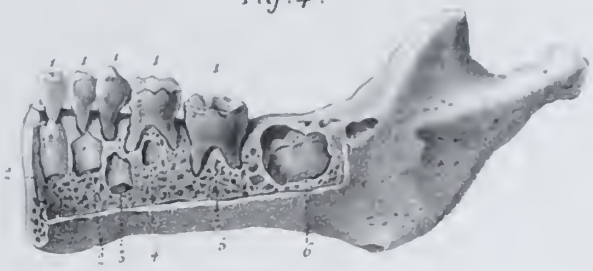

Fig. 2.



Fig. 5

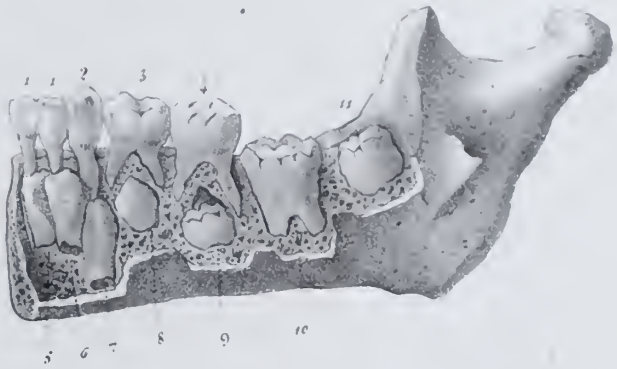

Fig. 3.

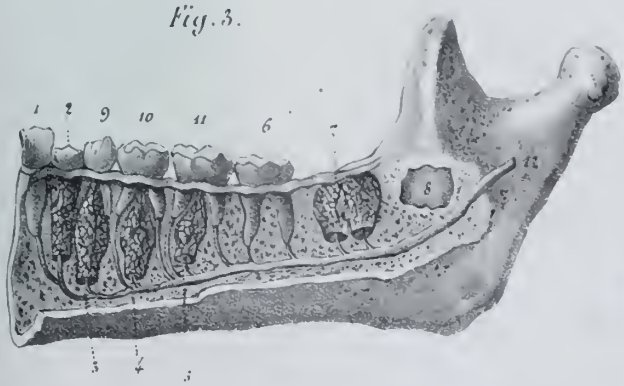

Fig. 6

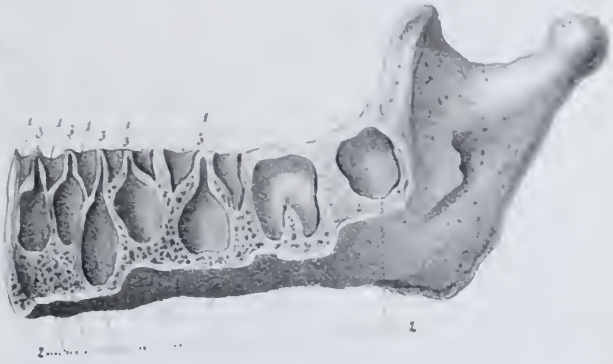

Printed for Feuillet-Dumas.

Devaisne Fleinckx Lith.

sième grosse molaire. — 9. Canine de lait. — 10 et 11. Les deux molaires de lait. — 12. Artère dentaire se distribuant aux dents des deux dentitions.

Fig. 4. Moitié de la mâchoire d'un enfant de trois ans et demi, chez lequel la première dentition est achevée. La partie postérieure de l'os a été enlevée, pour faire voir la portion osseuse des dents de la seconde dentition.

N° 1, 1, 1, 1, 1. Les dents de lait. — 2, 2. La portion déjà ossifiée des deux incisives permanentes. — 3. Celle de la canine. — 4. Germe à peine développé de la première petite molaire. — 5. Commencement d'alvéole renfermant le germe encore muqueux de la seconde petite molaire. — 6. Portion ossifiée de la première grosse molaire permanente.

Fig. 5. La moitié de la mâchoire d'un enfant de cinq ans et demi, préparée comme les pièces précédentes.

N° 1, 1. Les deux incisives. — 2. La canine. — 3. La première molaire. — 4. La seconde molaire de lait. — 5. Incisive moyenne permanente. — 6. Incisive latérale. — 7. Canine. — 8 et 9. Première et seconde petites molaires permanentes. — 10. Première grosse molaire permanente. — 11. Seconde grosse molaire permanente.

Fig. 6. La moitié de la mâchoire d'un enfant de cinq ans, dont on a enlevé la partie interne ainsi que les dents, afin de mettre à découvert les alvéoles des deux dentitions.

N° 1, 1, 1, 1, 1. Les alvéoles dans lesquels étaient les racines des dents de lait qui toutes sont sorties à cet âge. — 2, 2. Les alvéoles des dents permanentes au sommet desquels on voit — 3, 3, 3, 3, 3. le petit canal de l'*iter dentis*, qui doit s'agrandir à mesure que la dent s'approchera de la gencive.

PLANCHE 14.

Fig. 1. Germe d'une dent molaire renfermé dans son follicule qu'on a distendu. On voit les premiers noyaux par lesquels commence l'ossification, au niveau des tubercules.

N° 1. Pédicule vasculaire et nerveux qui soutient la pulpe. — 2. La membrane extérieure du follicule. — 3. La pulpe sur laquelle se ramifient les vaisseaux dentaires. — 4. Noyaux osseux des tubercules encore isolés, et placés sur le sommet de la pulpe.

Fig. 2. Coupe verticale d'une dent canine, avec la disposition de ses membranes, suivant les recherches de M. Delabarre.

N° 1. Canal qui occupe le centre de toutes les membranes et s'ouvre sur la gencive. — 2. Pédicule vasculaire et nerveux qui perce le périoste alvéolaire et la membrane du follicule pour se rendre dans la cavité dentaire. — 3. Le périoste de l'alvéole. — 4. Membrane du follicule adhérent au collet de la dent.

Fig. 3. Coupe d'une dent molaire renfermée dans son follicule, pour faire voir comment la membrane extérieure s'introduit dans la cavité dentaire, d'après Bichat.

N° 1. La gencive. — 2. Feuillet extérieur du follicule. — 3. Cavité du follicule. — 4. Feuillet du follicule qui tapisse la cavité dentaire. — 5. Vaisseaux et nerfs dentaires se rendant par la racine dans la pulpe de la dent.

Fig. 4. Dent molaire sciée suivant sa longueur, pour faire voir la pulpe qui remplit sa cavité, et la distribution de ses vaisseaux et de ses nerfs.

N° 1. Pédicule vasculaire et nerveux. — 2. Pulpe remplissant la cavité de la dent.

Fig. 5, 6, 7. Deux dents molaires et une canine de lait, dont les racines ont été en partie détruites par les dents de la seconde dentition.

Fig. 8. Mâchoire inférieure d'un enfant de trois ans, chez lequel la première dentition était complète.

N° 1. Condyle. — 2. Apophyse coronoïde. — 3. Les deux dents incisives. — 4. La canine. — 5. La première molaire de lait. — 6. La seconde molaire de lait. — 7, 7. Lignes ponctuées se rendant à des ouvertures placées derrière le bord alvéolaire; ces trous communiquent avec les alvéoles de la seconde dentition, et donnent passage à l'*iter dentis*.

Fig. 9. Coupes verticales de mâchoires inférieures d'enfans, pour faire voir le développement et la progression des dents incisives permanentes; la destruction des cloisons inter-alvéolaires et des racines des dents temporaires correspondantes. La lettre *a* indique dans les six pièces la face postérieure de la mâchoire, et la lettre *b* la face antérieure.

N° 1. *c*. La dent permanente enveloppée dans le follicule, lequel se prolonge en *d* jusqu'à la gencive.... *e*. La dent temporaire intacte. — N° 2. *c*. La racine de la dent... *d*. Le sommet de la couronne, commençant à sortir par l'*iter dentis*.. *e*. La couronne de la dent temporaire.... *f*. Sa racine en partie détruite. — N° 3. *c*. Racine de la dent permanente.... *d*. Sa couronne sortie de l'alvéole.... *e*. La couronne de la dent temporaire.... *f*. Sa racine presque entièrement détruite. — N° 4. La même pièce que le n° 1, dont on a retiré les dents.... *c*. L'alvéole de la dent permanente.... *d*. Son ouverture derrière le bord alvéolaire.... *e*. Cloison intacte qui sépare la cavité précédente de.... *f*. l'alvéole de la dent temporaire. — N° 5. La même pièce que le n° 2, dont on a retiré les dents ...*c*. L'alvéole de la dent permanente.... *d*. Son ouverture derrière le bord alvéolaire.... *e*. Cloison inter-alvéolaire très-amincie et percée.... *f*. Alvéole de la dent temporaire. — N° 6. La même pièce que le n° 3, dont on a retiré les dents.... *c*. L'alvéole de la dent permanente réuni en une seule cavité avec l'alvéole de la dent temporaire, par la destruction complète de la cloison qui les séparait.

Fig. 10. Six pièces destinées à faire voir la progression d'une petite molaire inférieure se développant entre les racines de la molaire temporaire. La couronne de la petite molaire est développée par le follicule, et sa racine entourée par le périoste alvéolo-dentaire injecté. La lettre *a* indique dans toutes les pièces les gencives; la lettre *b* le collet de la dent et l'éloignement où il se trouve de la gencive, depuis

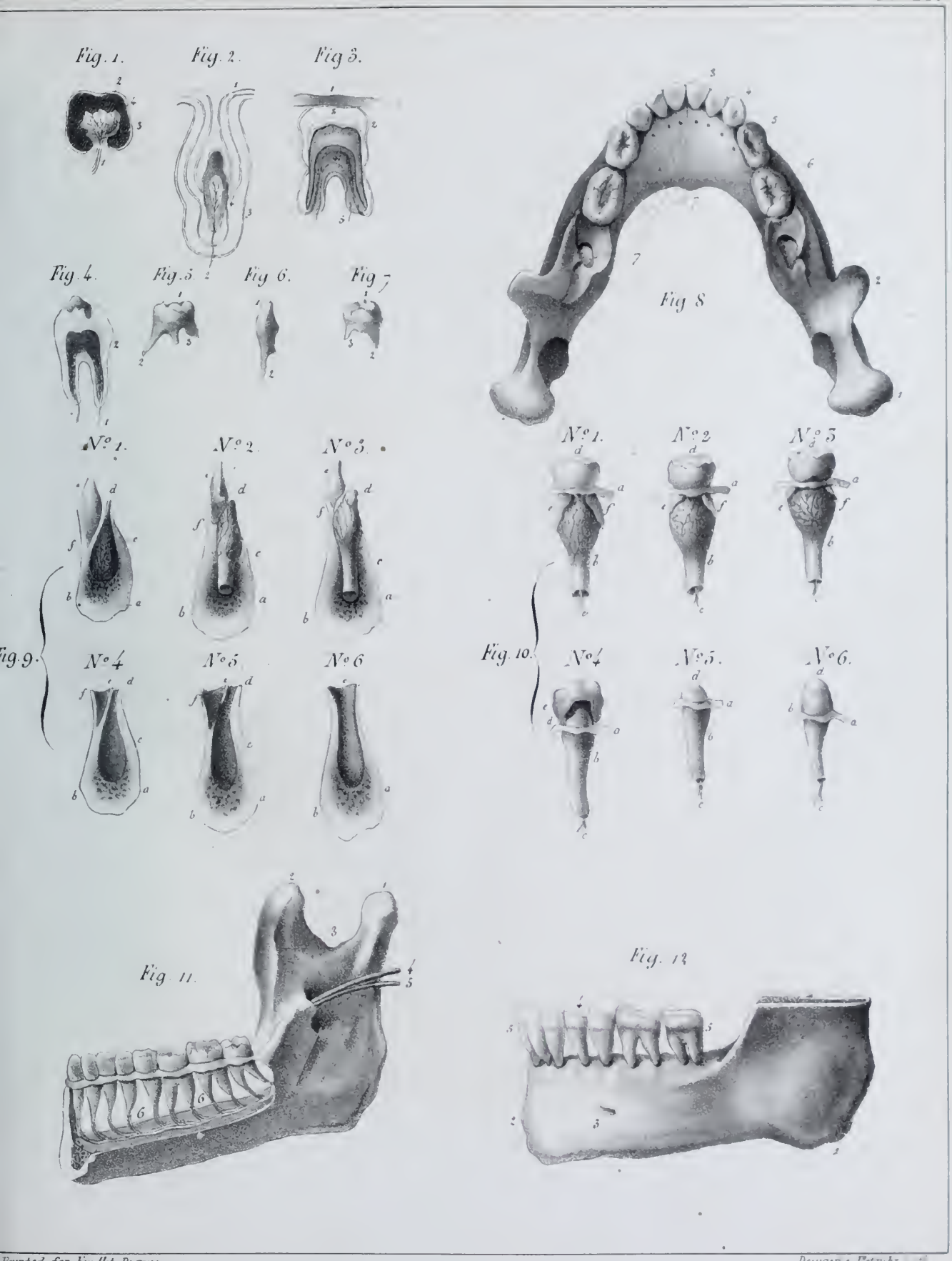

Printed for Feuillet-Dumas

Devaux & Plassan

Fig. 1.

Fig. 2.

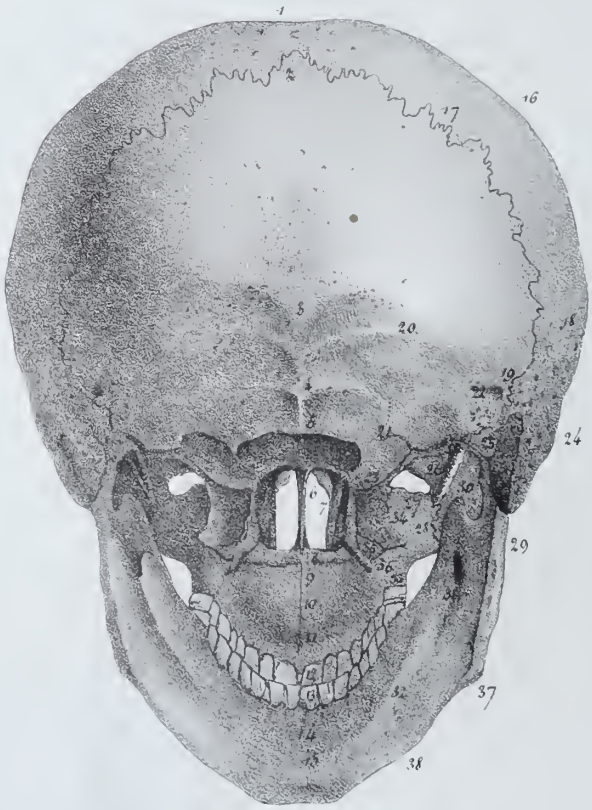

Printed for Fouillé-Dumus. Duvasme-Flémckx Lyth

l'instant où la dent commence à s'élever, jusqu'à celui où elle est entièrement sortie ; le *c* indique le nerf et l'artère qui pénètrent par la racine, en donnant avant quelques ramifications au périoste qui l'enveloppe.

N° 1. *d*. La couronne de la dent temporaire.... *e*. Ses racines écartées et intactes.... *f*. Le canal du follicule de la dent permanente qui se continue avec la gencive. — N° 2. *d*. La couronne de la dent temporaire.... *e*. Ses racines, qui commencent à être détruites.... *f*. L'appendice du follicule de la dent permanente qui va à la gencive, et se trouve déjà plus court et plus large. — N° 3. *d*. La couronne de la dent permanente.... *e*. Les racines de la dent temporaire presque entièrement détruites..... *f*. L'appendice très-dilaté pour laisser sortir la dent renfermée dans le follicule. — N° 4. *d*. Le sommet de la couronne de la petite molaire permanente, perçant la gencive et chassant devant lui.... *e*. la molaire temporaire, dont les racines sont détruites, et qui ne tient plus aux gencives. — N° 5. La chute de la dent de lait est arrivée, et la couronne *b* de la petite molaire s'approche de la gencive. — N° 6. La sortie de la petite molaire entièrement achevée, de sorte que son collet se trouve au niveau de la gencive.

Fig. 11. Moitié de la mâchoire inférieure d'un homme adulte, vue en dedans, et préparée de manière à faire voir comment les vaisseaux et les nerfs dentaires pénètrent dans les dents.

N° 1. Condyle. — 2. Apophyse coronoïde. — 3. Échancrure sigmoïde. — 4. Nerf dentaire. — 5. Artère dentaire. — 6, 6. Division du nerf et de l'artère précédens, qui pénètrent dans la cavité dentaire par le sommet de la racine des dents.

Fig. 12. Une portion de la mâchoire inférieure d'un homme âgé de 70 ans, afin de faire voir comment, chez les vieillards, par le resserrement des alvéoles, les dents sont poussées au dehors, de sorte qu'elles semblent s'allonger, bien que leur couronne soit en grande partie détruite par le frottement.

N° 1. Angle de la mâchoire. — 2. Le menton. — 3. Le trou mentonnier. — 4. Les couronnes des dents aplaties à leur sommet par l'usure de leurs tubercules. — 5. Le collet des dents fort éloigné du bord alvéolaire, de sorte qu'une grande partie de la racine paraît à nu.

PLANCHE 15.

Fig. 1. La tête d'un homme de 22 ans, vue par sa région antérieure.

N° 1. Frontal. — 2. Bosse nasale. — 3. Suture qui résulte de l'articulation de l'échancrure nasale du frontal avec les os du nez. — 4. Suture médiane qui réunit entre eux les os du nez. — 5. Ouverture antérieure des fosses nasales, à travers laquelle on voit au milieu la cloison, et de chaque côté une portion des cornets moyens et inférieurs. — 6. Épine nasale antérieure. — 7. Suture verticale qui réunit les deux os sus-maxillaires. — 8. Bord alvéolaire supérieur, et au-dessous

l'arcade dentaire supérieure. — 9. Bord alvéolaire inférieur, et au-dessus l'arcade dentaire inférieure. — 10. Symphyse du menton. — 11. Apophyse du menton. — 12. Bosse frontale. — 13. Arcade orbitaire du frontal, formant la partie supérieure du contour de l'orbite. — 14. Trou orbitaire supérieur. — 15. Suture qui réunit l'angle supérieur de l'os malaire avec l'apophyse angulaire externe du frontal. — 16. Bord supérieur et antérieur de l'os malaire, faisant partie du contour de l'orbite. — 17. Gouttière lacrymale et suture verticale qui unit l'os unguis à l'apophyse montante de l'os sus-maxillaire. — 18. Suture qui unit l'apophyse montante de l'os sus-maxillaire avec l'échancrure nasale du frontal. — 19. Suture de la même apophyse avec l'os propre du nez. — 20. Face supérieure de l'os de la pommette, et derrière la suture qui l'unit au sphénoïde. — 21. Portion des grandes ailes du sphénoïde, qui forme en grande partie la paroi externe de l'orbite. On voit au-dessus la fente sphénoïdale, et au-dessous la fente sphéno-maxillaire. — 22. Face orbitaire de l'os sus-maxillaire, formant la paroi inférieure de l'orbite. — 23. Os planum de l'ethmoïde, et paroi interne de l'orbite. On voit au-dessus les trous orbitaires internes. — 24. Paroi supérieure de l'orbite. Au-dessous du chiffre, on voit la suture qui unit le frontal avec le sphénoïde et le trou optique. — 25. Face externe de l'os malaire, et trou du même nom. — 26. Suture qui unit l'os malaire avec l'os sus-maxillaire. — 27. Fosse canine et trou sous-orbitaire. — 28. Fosse temporale et commencement de la ligne demi-circulaire qui la circonscrit en haut. — 29. Suture frontale. — 30. Grande aile du sphénoïde. — 31. Temporal. — 32. Angle antérieur et inférieur du pariétal. — 33. Arcade zygomatique. — 34. Branche de la mâchoire inférieure. — 35. Espace qui reste entre la branche de la mâchoire et la fosse zygomatique. — 36. Angle de la mâchoire. — 37. Ligne oblique externe de la mâchoire. — 38. Trou mentonnier. — 39. Base de la mâchoire formant la limite inférieure de la région antérieure de la tête.

Fig. 2. La même tête, vue par derrière et un peu en dessous.

N° 1. Terminaison de la suture sagittale sur — 2. l'angle supérieur de l'occipital. — 3. La protubérance occipitale externe. — 4. La crête occipitale externe. — 5. Le grand trou occipital. — 6. L'ouverture postérieure des fosses nasales, et la cloison qui sépare ces fosses l'une de l'autre. — 7. La paroi externe des fosses nasales et les cornets. — 8. Épine nasale postérieure. — 9 Suture transversale qui unit la portion horizontale de l'os du palais avec l'apophyse palatine de l'os sus-maxillaire. Voûte palatine. — 10. Suture médiane qui unit entre eux les deux os sus-maxillaires. Elle se termine en avant au — 11. trou palatin antérieur. — 12. Face interne de l'arcade dentaire supérieure. — 13. Face interne de l'arcade dentaire inférieure. — 14. Symphyse du menton. — 15. Apophyses géni. — 16. Bosse pariétale. — 17, 17. Suture lambdoïde. — 18. Terminaison de la suture lambdoïde. — 19. Suture qui unit la portion mastoïdienne du temporal avec le bord inférieur de l'occipital. — 20. Ligne courbe supérieure de l'occipital. — 21. Ligne courbe inférieure. — 22. Trou mastoïdien. — 23. Condyle de l'occipital. — 24. Apophyse mastoïde. — 25. Rainure digastrique. — 26. Apophyse styloïde. — 27. Extrémité externe de la fente sphéno-maxillaire. — 28. Suture qui unit l'os malaire avec l'os

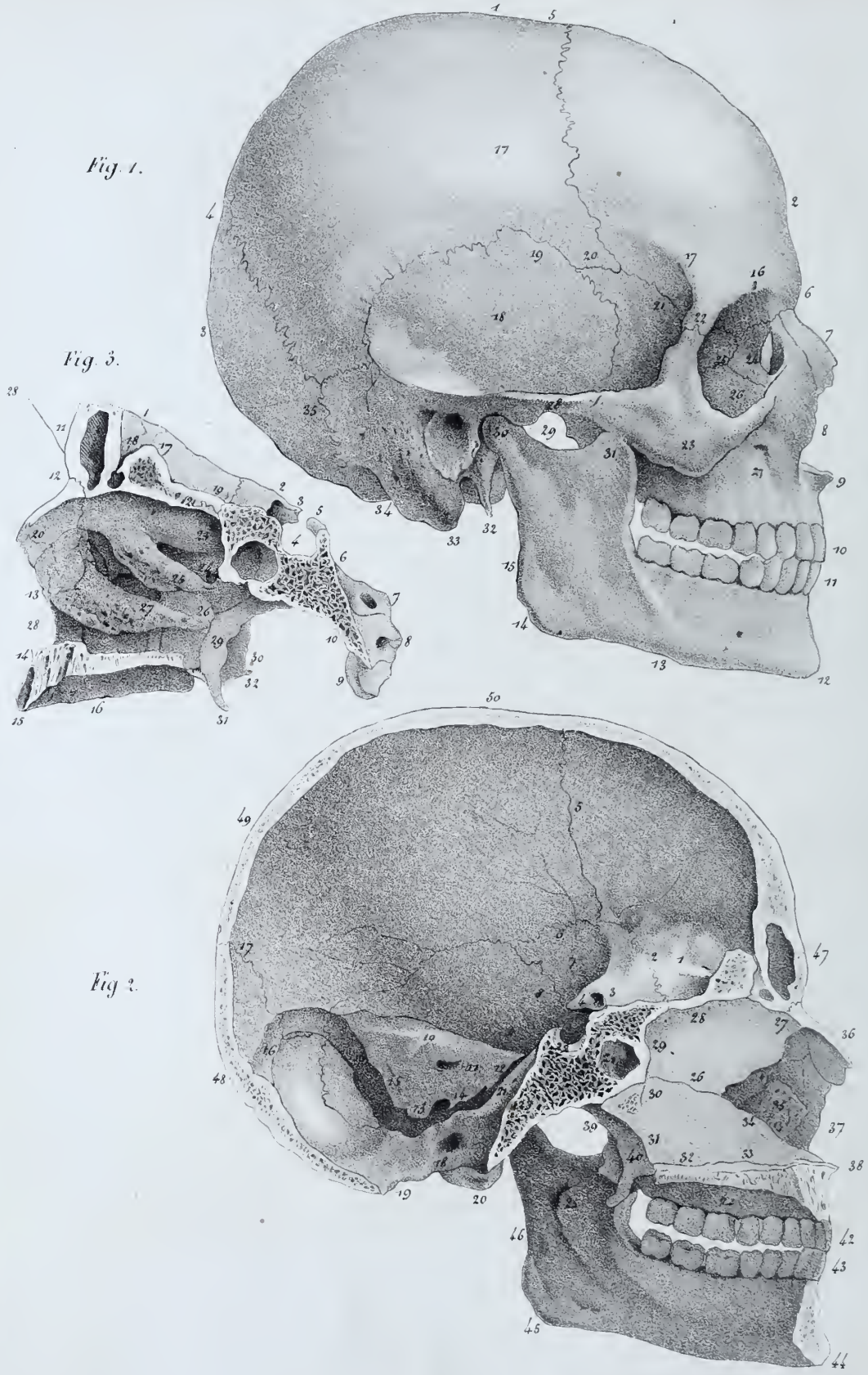

Printed for Feuillet-Dumas

Dewasme-Plitnickx lyt.

sus-maxillaire. — 29. Bord parotidien de la mâchoire. — 30. Apophyse coronoïde — 31. Orifice postérieur du canal dentaire inférieur. — 32. Ligne myloïdienne. — 33. Tubérosité maxillaire. — 34. Fosse ptérygoïdienne, et aile externe de l'apophyse ptérygoïde. — 35. Portion de la tubérosité de l'os palatin qui complète la fosse ptérygoïdienne. — 36. Aile interne de l'apophyse ptérygoïde. — 37. Angle de la mâchoire inférieure. — 38. Bord inférieur du même os.

PLANCHE 16.

Fig. 1. Tête d'un homme de trente ans, vue de profil.

N° 1. Sommet de la tête. — 2. Front. — 3. Occiput. — 4. Commencement de la suture lambdoïde. — 5. Suture frontale. — 6. Bosse nasale. — 7. Os propre du nez. — 8. Ouverture antérieure des fosses nasales. — 9. Épine nasale antérieure. — 10. Arcade dentaire supérieure. — 11. Arcade dentaire inférieure. — 12. Menton. — 13. Base de la mâchoire inférieure. — 14. Angle du même os. — 15. Bord postérieur du même os. — 16. Arcade orbitaire et trou orbitaire supérieur. — 17, 17, 17. Ligne courbe demi-circulaire temporale. — 18. Fosse temporale. — 19. Suture écailleuse. — 20. Angle antérieur et inférieur du pariétal, uni avec la grande aile du sphénoïde. — 21. Face externe de la grande aile du sphénoïde. — 22. Apophyse orbitaire externe unie à l'angle supérieur de l'os malaire. — 23. Os malaire et trou du même nom. — 24. Os unguis, et au-devant la gouttière lacrymale. On voit au-dessus du chiffre la suture qui unit l'os unguis avec le coronal; en avant, celle qui l'unit avec l'apophyse montante de l'os sus-maxillaire; en bas, celle qui l'unit avec l'os sus-maxillaire; en arrière, celle qui existe entre lui et l'ethmoïde. — 25. Os planum de l'ethmoïde, et paroi interne de l'orbite. — 26. Paroi inférieure de l'orbite. — 27. Fosse canine et trou sous-orbitaire. — 28. Arcade zygomatique et suture qui joint l'os de la pommette au temporal. — 29. Échancrure sigmoïde. — 30. Condyle de la mâchoire reçu dans la cavité glénoïde du temporal. — 31. Apophyse coronoïde et branche de la mâchoire cachant en dehors la fosse zygomatique. — 32. Apophyse vaginale du temporal. — 33. Apophyse mastoïde. — 34. Rainure mastoïdienne. — 35. Suture qui unit la portion mastoïdienne du temporal à l'occipital. — 36. Angle postérieur et inférieur du pariétal, reçu entre le temporal et l'occipital. — 37. Trou mentonnier.

Fig. 2. Tête d'homme fendue verticalement suivant son diamètre antéro-postérieur, afin de mettre à découvert l'intérieur du crâne, les fosses nasales et la bouche.

N° 1. Plan antérieur de la base du crâne, formé par le coronal, le sphénoïde et l'ethmoïde. — 2. Suture qui unit le coronal aux petites ailes du sphénoïde. — 3. Petite aile du sphénoïde et trou optique. — 4. Apophyse clinoïde antérieure. — 5. Partie interne de la suture frontale. — 6. Partie interne de la suture qui unit l'angle antérieur et inférieur du pariétal avec le sphénoïde. — 7. Partie interne de

la suture écailleuse. — 8 Partie interne de la suture qui unit la portion écailleuse du temporal à la grande aile du sphénoïde. — 9, 9. Sillons qui logent les branches de l'artère meningée moyenne ; fosse temporale interne ; plan moyen de la base du crâne. — 10. Bord supérieur du rocher. — 11. Conduit auditif interne, et face postérieure du rocher. — 12. Suture qui unit le rocher à l'occipital. — 13. Orifice interne du trou déchiré postérieur. — 14. Aquéduc du limaçon. — 15. Aquéduc du vestibule. — 16, 16. Gouttière latérale. Plan postérieur de la base du crâne. — 17. Partie interne de la suture lambdoïde. — 18. Orifice interne du trou condylien antérieur. — 19. Portion du grand trou occipital. — 20. Condyle gauche de l'occipital. — 21. Gouttière basilaire fendue suivant sa longueur. — 22. Moitié de la fosse pituitaire, et derrière elle la moitié correspondante de la lame carrée du sphénoïde, et l'apophyse clinoïde postérieure gauche. — 23. Suture qui unit le corps du sphénoïde avec l'apophyse basilaire. — 24. Portion du sinus sphénoïdal droit, et cloison qui le sépare de celui du côté gauche. — 25. Apophyse crista galli sciée suivant sa longueur. Au-devant d'elle la moitié du trou borgne, et une petite cavité en cul-de-sac qui le termine souvent. — 26. Portion osseuse de la cloison des fosses nasales. Suture oblique qui unit le vomer à la lame verticale de l'ethmoïde. — 27. Partie antérieure de la voûte des fosses nasales. Suture qui unit la lame verticale de l'ethmoïde avec les os propres du nez et l'épine nasale du coronal. — 28. Partie moyenne de la même voûte. Portion de la lame criblée et trous olfactifs. — 29. Partie postérieure de la même voûte, et suture qui unit la lame verticale de l'ethmoïde à la crête médiane de la face antérieure du sphénoïde. — 30. Partie la plus reculée de la voûte des fosses nasales, et suture qui joint le bord supérieur du vomer à la face inférieure du corps du sphénoïde. — 31. Bord postérieur du vomer. — 32. Portion du bord inférieur du vomer reçue entre les deux os palatins. — 33. Portion du même bord reçue entre les apophyses palatines des os sus-maxillaires. — 34, 34. Angle rentrant formé en bas par le vomer, et en haut par la lame verticale de l'ethmoïde. Il reçoit le cartilage de la cloison. — 35. Portion de la paroi externe de la fosse nasale gauche, vue à travers l'échancrure précédente. — 36. Os propre du nez. — 37. Ouverture antérieure des fosses nasales. — 38. Épine nasale antérieure. — 39. Fosse ptérygoïdienne. — 40. Aile interne de l'apophyse ptérygoïde, et ouverture postérieure de la fosse nasale gauche. — 41. Voûte palatine séparant la bouche des fosses nasales. — 42. Arcade dentaire supérieure. — 43. Arcade dentaire inférieure. — 44. Le menton. — 45. Angle de la mâchoire. — 46. Bord postérieur de la branche de la mâchoire. — 47. Sinus frontal ouvert. — 48. Protubérance occipitale externe. La distance qui sépare les n°s 47 et 48 marque le diamètre longitudinal du crâne. — 49. Partie supérieure et postérieure de la tête. La distance qui sépare ce numéro du 44 marque le plus grand diamètre de la tête. — 50. Partie supérieure du crâne. La distance qui reste entre ce numéro et le 20 marque l'endroit où le diamètre vertical du crâne a le plus d'étendue. — 51. Fosse cérébelleuse ou occipitale inférieure. — 52. Fosse cérébrale postérieure ou occipitale supérieure, séparée de la précédente par la gouttière latérale.

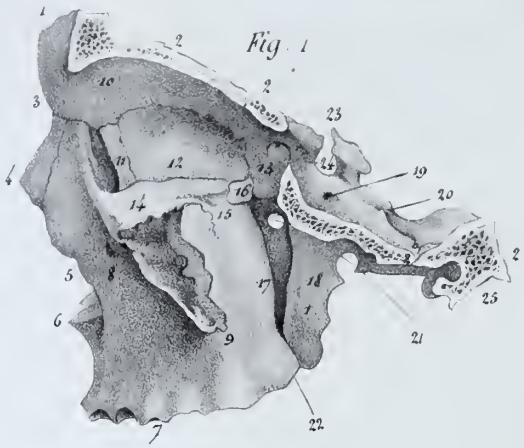

Fig. 1

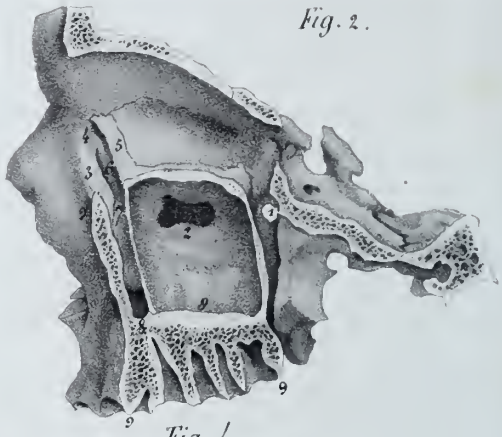

Fig. 2.

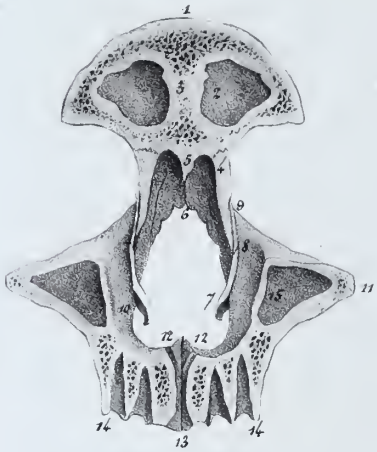

Fig. 3.

Fig. 4.

Fig. 5.

Fig. 6.

Printed for Fouillé Dumas

Devosne Pleinche Lith.

Fig. 3. La paroi externe de la fosse nasale du côté droit avec les trois cornets, et les gouttières ou méats qui les séparent.

N° 1. Coupe horizontale du crâne. — 2. Trou optique. — 3. Apophyse clinoïde antérieure. — 4. Fosse pituitaire. — 5. Lame carrée du sphénoïde, et apophyse clinoïde postérieure. — 6. Coupe longitudinale de la gouttière basilaire. — 7. Conduit auditif interne. — 8. Trou condylien antérieur. — 9. Portion du condyle et du grand trou occipital. — 10. Partie inférieure de l'apophyse basilaire. — 11. Sinus frontal. — 12. Articulation de l'os du nez avec le frontal. — 13. Ouverture antérieure des fosses nasales. — 14. Épine nasale antérieure, et derrière elle l'apophyse palatine, séparant la bouche des fosses nasales. — 15. Alvéole de la dent incisive moyenne mis à découvert. — 16. Voûte palatine. — 17. Apophyse crista-galli. — 18. Trou borgne. — 19. Union de la lame criblée de l'ethmoïde avec le sphénoïde. — 20. Face interne de l'os du nez, formant la partie antérieure de la voûte des fosses nasales, et sutures qui l'unissent, en arrière, à l'apophyse montante de l'os sus-maxillaire, et en haut au coronal. — 21. Partie moyenne de la voûte des fosses nasales, formée par la lame criblée de l'ethmoïde. — 22. Partie postérieure de cette même voûte, formée par le sphénoïde, et ouverture du sinus sphénoïdal, dont on voit en arrière la cavité. — 23. Cornet supérieur. — 24. Méat supérieur, et en arrière trou sphéno-palatin. — 25. Cornet moyen. — 26, 26. Méat moyen. Entre ces deux chiffres, on voit l'ouverture du sinus maxillaire. — 27. Cornet inférieur. — 28. Méat inférieur. Crin qui est introduit dans le canal nasal, et descend dans ce méat inférieur. — 29. Aile interne de l'apophyse ptérygoïde, et suture qui l'unit à la portion verticale de l'os du palais. — 30. Fosse ptérygoïdienne. — 31. Crochet de l'aile interne de l'apophyse ptérygoïde. — 32. Aile interne de la même apophyse.

PLANCHE 17.

Fig. 1. Une partie de la face et du crâne vue de profil, et préparée de manière à faire voir l'intérieur de la cavité orbitaire et la fosse zygomatique. Homme.

N° 1. Portion du frontal. — 2, 2, 2, 2. Coupe verticale passant sur le frontal, la petite et la grande aile du sphénoïde et le rocher. — 3. Bosse nasale. — 4. Portion osseuse du nez. — 5. Ouverture antérieure des fosses nasales. — 6. Épine nasale antérieure. — 7. Bord alvéolaire supérieur. — 8. Fosse canine et trou sous-orbitaire. — 9. Apophyse malaire. — 10. Paroi supérieure de l'orbite formée par le frontal en avant, et le sphénoïde en arrière. — 11. Os unguis formant la partie antérieure de la paroi interne de l'orbite. On trouve au-devant de ce numéro la gouttière lacrymale et la suture qui unit l'os unguis à l'apophyse montante de l'os sus-maxillaire ; au-dessus, la suture qui joint le même os au frontal ; en arrière, celle qui le réunit à l'os planum de l'ethmoïde. — 12. Os planum de l'ethmoïde formant

le milieu de la paroi interne de l'orbite. On voit au-dessus de ce numéro la suture qui unit l'os planum au frontal, et les trous orbitaires internes. — 13. Portion du sphénoïde formant la partie la plus profonde de la paroi interne de l'orbite, et suture verticale qui l'unit à l'os planum. — 14. Paroi inférieure de l'orbite. — 15. Canal sous-orbitaire. — 16. Face supérieure de l'apophyse orbitaire de l'os palatin, constituant la partie la plus reculée de la paroi inférieure de l'orbite. Sutures qui unissent cette apophyse, en avant à l'os sus-maxillaire, en dedans à l'os planum, et en arrière au sphénoïde. — 17. Portion de l'os sus-maxillaire placée derrière l'apophyse malaire, et appartenant à la fosse zygomatique. — 18. Aile externe de l'apophyse ptérygoïde bornant en arrière la fosse zygomatique. Entre ce numéro et le précédent, on voit la fente verticale, profonde, triangulaire, appelée *ptérygo-maxillaire*, qui forme le fond de la fosse zygomatique; on aperçoit au fond de cette fente et en haut le trou sphéno-palatin. — 19. Crin passé dans le trou maxillaire supérieur, et pénétrant dans la fente ptérygo-maxillaire. — 20. Autre crin passant par le trou ptérygo-palatin pour s'introduire dans la même fente. — 21. Autre crin passant dans le trou vidien, et de là dans la fente précédente. — 22. Crin remontant par le canal palatin postérieur dans la partie inférieure de la même fente. — 23. Lame carrée du sphénoïde, et au-devant excavation de la fosse pituitaire. — 24. Languette osseuse unissant l'apophyse clinoïde antérieure au corps du sphénoïde. — 25. Portion du rocher comprise dans la coupe.

Fig. 2. La même pièce, sur laquelle on a fait une autre coupe verticale au niveau du canal nasal. Ce canal est ouvert dans toute son étendue, ainsi que le sinus maxillaire.

N° 1. Trou sphéno-palatin. — 2. Paroi interne et ouverture du sinus maxillaire. — 3 Lèvre antérieure de la gouttière lacrymale. — 4. Extrémité supérieure de la même gouttière. — 5. Os unguis, et bord postérieur de la même gouttière. — 6. Fond de la même gouttière, et suture verticale qui unit l'os unguis avec l'apophyse montante de l'os sus-maxillaire. — 7. Canal nasal et petite suture transversale qui unit l'os unguis au cornet inférieur. — 8. Portion du méat inférieur des fosses nasales, où se termine le canal nasal. — 9, 9, 9. Coupe verticale qui a découvert les parties précédentes et plusieurs alvéoles.

Fig. 3. Portion de tête séparée par une coupe verticale et transversale passant par le sac lacrymal, le canal nasal, et le trou palatin antérieur. Pièce vue par derrière.

N° 1. Portion du frontal. — 2. Partie des sinus frontaux. — 3. Portion de la cloison qui sépare les cavités précédentes. — 4. Apophyse montante de l'os maxillaire, et suture qui l'unit au coronal. — 5. Épine nasale soutenant les os propres du nez. — 6. Les os propres du nez vus par leur face interne. — 7. Portion du cornet inférieur coupé au niveau du prolongement qu'il envoie à l'os unguis. — — 8. Intérieur du canal nasal. — 9. Gouttière lacrymale et os unguis. — 10. Ouverture inférieure du canal nasal sous le cornet inférieur. — 11. Petite portion de l'arcade orbitaire du frontal. — 12, 12. Les deux orifices supérieurs du canal palatin antérieur, s'ouvrant dans chacune des fosses nasales. — 13. Orifice inférieur

Fig. 1.

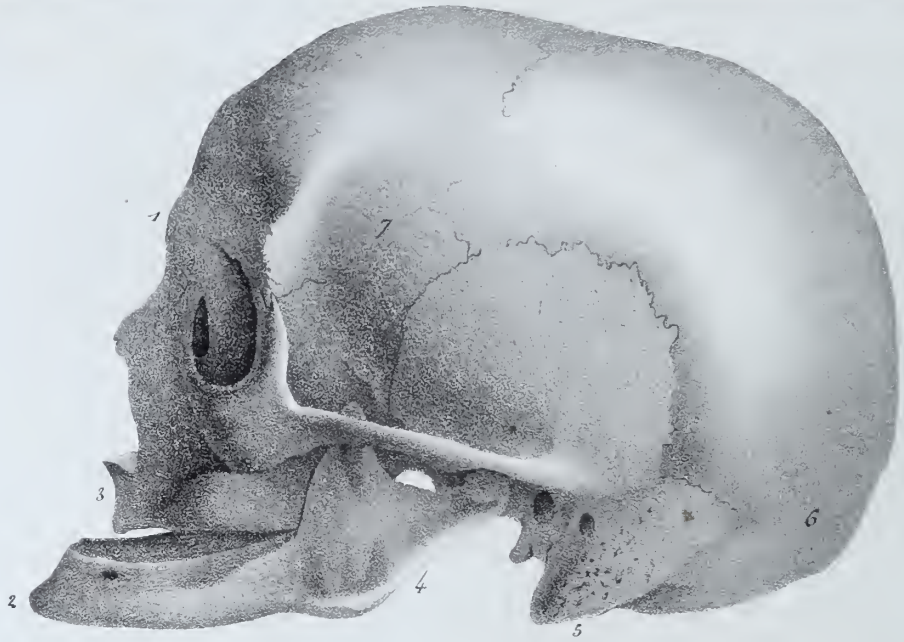

Fig. 2

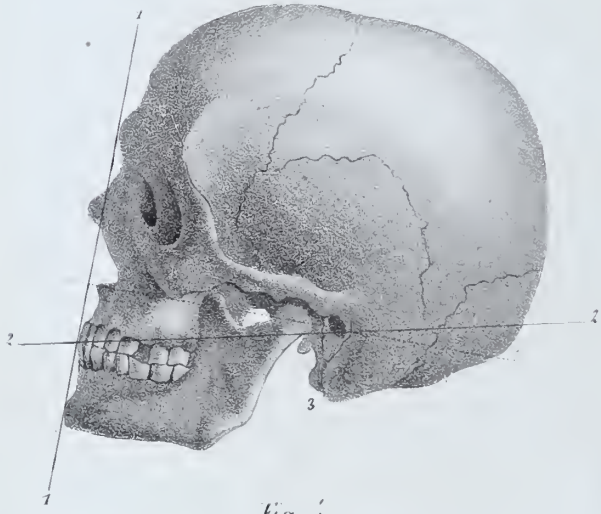

Fig. 3.

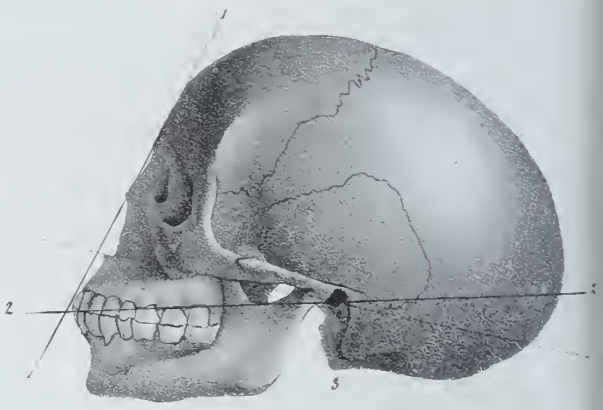

Fig. 4.

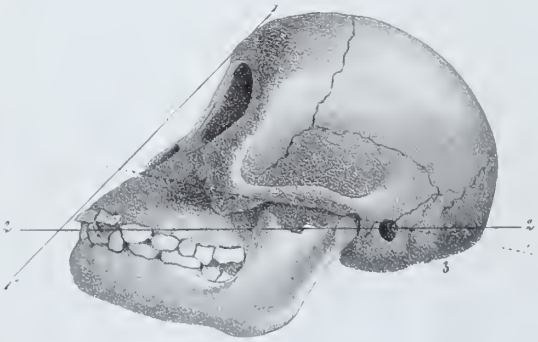

Fig. 5.

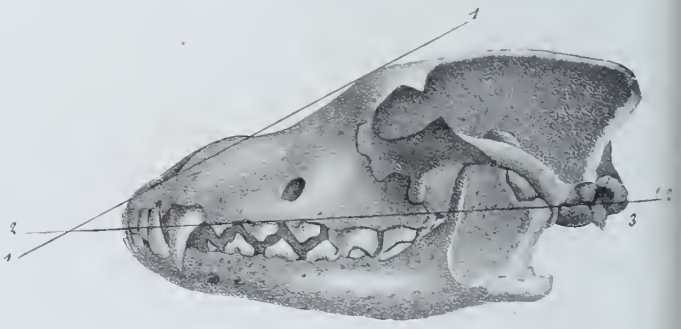

Printed for Fauillet-Dumus

Dewasme-Pletinckx Lith.

et commun du même canal, aboutissant à la voûte palatine. — 14, 14. Alvéoles ouverts. — 15. Portion du sinus maxillaire.

Fig. 4. Tête d'un fœtus à terme, vue par sa région supérieure.

N° 1. Front et légère saillie que forment au-delà les os du nez. — 2. Occiput. La distance qui sépare les deux n°s précédens indique le diamètre antéro-postérieur de la tête. — 3, 3, 3. Bosses pariétales limitant en dehors le diamètre transversal de la tête. — 4. Fontanelle antérieure. — 5. Suture sagittale. — 6, 6. Suture frontale. — 7. Fontanelle postérieure. — 8. Bosse frontale.

Fig. 5. La même tête vue de face.

N° 1. Sommet de la tête. — 2. Base de la mâchoire formant la limite inférieure de la face. Suture médiane des deux pièces du même os. — 3. Fontanelle antérieure. — 4. Suture qui se forme entre les deux pièces du coronal. — 5. Bosse frontale. — 6. Suture frontale. — 7. Bord alvéolaire supérieur très-court, arrondi et bosselé. — 8. Bord alvéolaire inférieur offrant la même disposition.

Fig. 6. La même tête, vue de profil.

N° 1. Fontanelle antérieure. — 2. Fontanelle latérale antérieure du côté gauche. — 3. Fontanelle latérale postérieure correspondante. — 4. Cadre osseux du tympan. — 5, 5. L'intervalle qui existe entre ces deux chiffres marque le diamètre occipito-mentonnier de la tête.

PLANCHE 18.

Fig. 1. La tête d'une femme de 95 ans, chez laquelle toutes les dents sont tombées.

N° 1. Saillie considérable que forme la bosse nasale. — 2. Mâchoire inférieure formant un arc qui se prolonge au-delà de la supérieure qu'elle embrasse. — 3. Mâchoire supérieure rétrécie, et comme rétractée au niveau du bord alvéolaire. — 4. Angle de la mâchoire fort ouvert, porté en avant, et contribuant ainsi à la saillie du menton. — 5. Apophyse mastoïde très-développée. — 6. Sutures de la fosse temporale. — 7. Suture lambdoïde en grande partie effacée par les progrès de l'ossification.

Fig. 2. Angle facial, mesuré sur la tête de Bichat, comme type de conformation de la race caucasienne.

N° 1, 1. Ligne verticale passant par le front et les dents incisives supérieures, et rencontrant sous un angle de soixante-quinze degrés, — 2, 2. la ligne horizontale qui passe par le conduit auditif externe et par les dents incisives. (En faisant passer la ligne horizontale par l'épine nasale inférieure, selon la méthode de Camper, et comme l'indique la ligne ponctuée, on a un angle de quatre-vingt-cinq degrés.) — 3. Niveau du grand trou occipital.

Fig. 3. Angle facial, mesuré sur la tête d'une femme boschisman; type de la race éthiopienne.

N° 1, 1. Ligne verticale passant par le front et les dents incisives supérieures, pour rencontrer sous un angle de cinquante-six degrés — 2, 2 la ligne horizontale qui passe par le conduit auditif externe et les dents incisives. (En faisant passer la ligne horizontale par l'épine nasale inférieure, comme le marque la ligne ponctuée, on a un angle de soixante-sept degrés.) — 3. Grand trou occipital placé déjà plus en arrière que dans la tête précédente.

Fig. 4. Angle facial, mesuré sur une tête de singe (orang-outang).

N° 1, 1. Ligne verticale passant par le front et les dents incisives, pour rencontrer sous un angle de quarante degrés. — 2, 2. la ligne horizontale qui passe par le conduit auditif externe et les dents incisives supérieures. (En faisant passer la ligne horizontale par l'épine nasale inférieure, suivant la ligne ponctuée, on a un angle de cinquante degrés). — 3. Grand trou occipital situé plus en arrière que dans la tête du nègre.

Fig. 5. Angle facial d'environ vingt-deux degrés, mesuré sur une tête de loup.

N° 1, 1. Ligne verticale passant par la partie la plus saillante du frontal et les dents incisives, et venant tomber très-obliquement sur — 2, 2. la ligne horizontale. — 3. Grand trou occipital placé encore plus en arrière que dans la tête de l'orang-outang.

PLANCHE 19.

Fig. 1. La tête de Bichat, vue par sa partie supérieure. Elle est remarquable par la largeur du front, son élargissement dans le sens transversal, la direction verticale de la face, qui est telle, qu'on n'aperçoit au-delà du front que la saillie formée par le nez. On voit aussi sur ce dessin l'irrégularité du crâne de ce célèbre anatomiste, irrégularité facile à observer dans la direction des sutures frontale, sagittale, dans la saillie de la partie postérieure du crâne à gauche, et son aplatissement à droite. Ce défaut de symétrie s'observe également à l'intérieur de la cavité. *Race caucasienne.*

Fig. 2. La tête d'un Tartare tonguse, vue par sa partie supérieure. Elle se distingue par l'écartement des os de la pommette, la largeur, l'aplatissement de la face, et sa légère obliquité en avant, qui est telle, qu'on voit sur un plan raccourci les orbites, les os du nez, plats et élargis, et la mâchoire supérieure. Elle se fait remarquer aussi par la courbure considérable et la force des arcades zygomatiques, la profondeur des fosses temporales, et le rétrécissement du front. *Race mongole.*

Fig. 3. La tête d'un Nègre, vue par sa face supérieure. Elle se distingue par son alon-

ted for Foulliet-Dumas.

Dmas ie Pl.

Fig. 1.

Fig. 3.

Fig. 2.

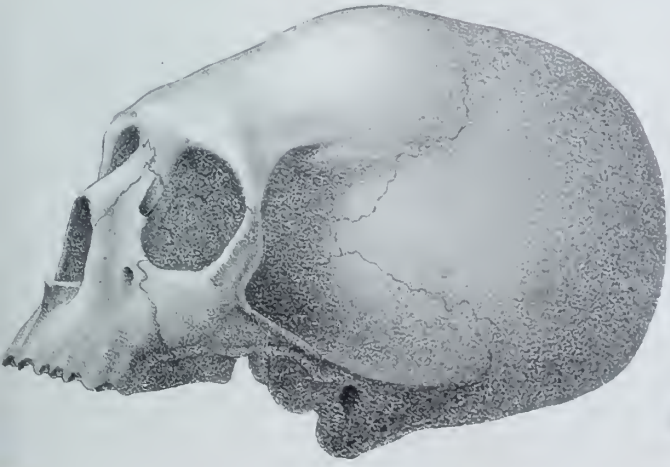

Fig. 4.

gement d'avant en arrière, l'étroitesse du front et son obliquité en arrière; l'obliquité de la face, l'aplatissement du nez et la saillie considérable que forment la mâchoire supérieure et les dents. *Race éthiopienne.*

Fig. 4. La tête d'une jeune Géorgienne, remarquable par la beauté et la régularité de ses formes. *Race caucasienne.*

Fig. 5. Tête d'un Chinois âgé de 88 ans. *Race mongole.*

Fig. 6. Tête de Makœa, peuplade au-delà de la Cafrerie, rapportée de l'Afrique par M. Delalande. De toutes les têtes humaines que j'ai examinées, c'est celle qui se rapproche le plus de la tête de l'Orang-outang. Son angle facial, mesuré suivant la méthode de Camper, est d'environ soixante-six degrés : suivant le procédé que j'ai indiqué, il n'est que de cinquante-deux degrés. *Race éthiopienne.*

PLANCHE 20.

Fig. 1. Tête d'un Caraïbe. *Race américaine.*

Fig. 2. Tête d'un chef de Caraïbes de l'île de Saint-Vincent, dont le front a été aplati dans l'enfance par une pression continuelle exercée sur cette région de la tête. *Race américaine.*

Fig. 3. La tête d'un Botocoude, nation anthropophage du Brésil. Elle se distingue par la dureté et l'épaisseur des parois du crâne, l'obliquité du front, l'écartement des os de la pommette, la saillie, la largeur et la force des mâchoires. *Race américaine.*

Fig. 4. Tête d'un insulaire de l'île des Amis, mer du Sud. *Race malaise.*

PLANCHE 21.

Fig. 1. L'atlas, ou la première vertèbre cervicale, vu par sa face supérieure.

N° 1. Petit arc, ou arc antérieur. — 2. Tubercule de l'arc postérieur. — 3. Apophyses transverses. — 4. Apophyses articulaires supérieures. — 5. Trou des apophyses transverses. — 6, 6. Arc postérieur ou grand arc. — 7. Trou vertébral.

Fig. 2. La même vertèbre vue par sa face inférieure.

N° 1. Arc antérieur. — 2. Arc postérieur. — 3. Apophyse transverse. — 4. Apophyse articulaire inférieure. — 5. Trou de l'apophyse transverse.

Fig. 3. L'axis, ou la seconde vertèbre cervicale, vu par sa face antérieure.

N° 1. Apophyse odontoïde. — 2. Apophyses articulaires supérieures. — 3. Apophyses articulaires inférieures. — 4. Apophyse épineuse. — 5. Apophyses transverses. — 6. Corps de la vertèbre.

Fig. 4. La même vertèbre, vue obliquement par ses faces supérieure et postérieure.

N° 1. Apophyse odontoïde. — 2. Apophyses articulaires supérieures. — 3. Apophyses transverses. — 4. Apophyses articulaires inférieures. — 5. Lames. — 6. Apophyse épineuse. — 7. Trou vertébral.

Fig. 5. La même vertèbre vue de profil.

N° 1. Apophyse odontoïde. — 2. Apophyse articulaire supérieure gauche. — 3. Apophyse épineuse. — 4. Partie inférieure du corps. — 5. Apophyse transverse gauche avec le trou oblique dont elle est percée. — 6. Apophyse articulaire inférieure.

Fig. 6. Quatrième vertèbre cervicale, vue par sa face supérieure.

N° 1. Corps. — 2. Apophyses transverses et trou dont elles sont munies. — 3. Gouttière qui concourt à la formation du trou de conjugaison correspondant. — 4. Apophyses articulaires supérieures, dirigées en haut et en arrière. — 5. Lames. — 6. Apophyse épineuse. — 7. Trou vertébral.

Fig. 7. La même vertèbre vue par sa face inférieure.

N° 1. Corps. — 2. Apophyses transverses. — 3. Gouttière qui concourt à la formation du trou de conjugaison. — 4. Apophyses articulaires inférieures dirigées en bas et en avant. — 5. Lames. — 6. Apophyse épineuse. — 7. Grand trou vertébral.

Fig. 8. La septième vertèbre cervicale, vue par sa face supérieure.

N° 1. Corps. — 2. Trou des apophyses transverses. — 3. Apophyses articulaires supérieures. — 4. Apopyhse épineuse.

Fig. 9. La huitième vertèbre dorsale vue par sa face inférieure.

N° 1. Corps. — 2. Apophyses articulaires inférieures dirigées en avant. — 3. Apophyses transverses. — 4. Apophyse épineuse. — 5. Trou vertébral. — 6. Échancrure qui concourt à la formation des trous de conjugaison.

Fig. 10. La même vertèbre vue par sa face supérieure.

N° 1. Corps. — 2. Apophyses articulaires supérieures dirigées en arrière. — 3. Apophyses transverses. — 4. Apophyse épineuse. — 5. Trou vertébral. — 6. Échancrure qui concourt à former les trous de conjugaison.

Fig. 11. Quatrième vertèbre lombaire vue par sa face inférieure.

N° 1. Corps. — 2. Apophyses transverses. — 3. Apophyses articulaires inférieures. — 4. Apophyses articulaires supérieures. — 5. Apophyse épineuse.

Fig. 12. La même vertèbre vue par sa face supérieure.

N° 1. Corps. — 2. Apophyses transverses. — 3. Apophyses articulaires supérieures. — 4. Apophyses articulaires inférieures. — 5. Apophyse épineuse.

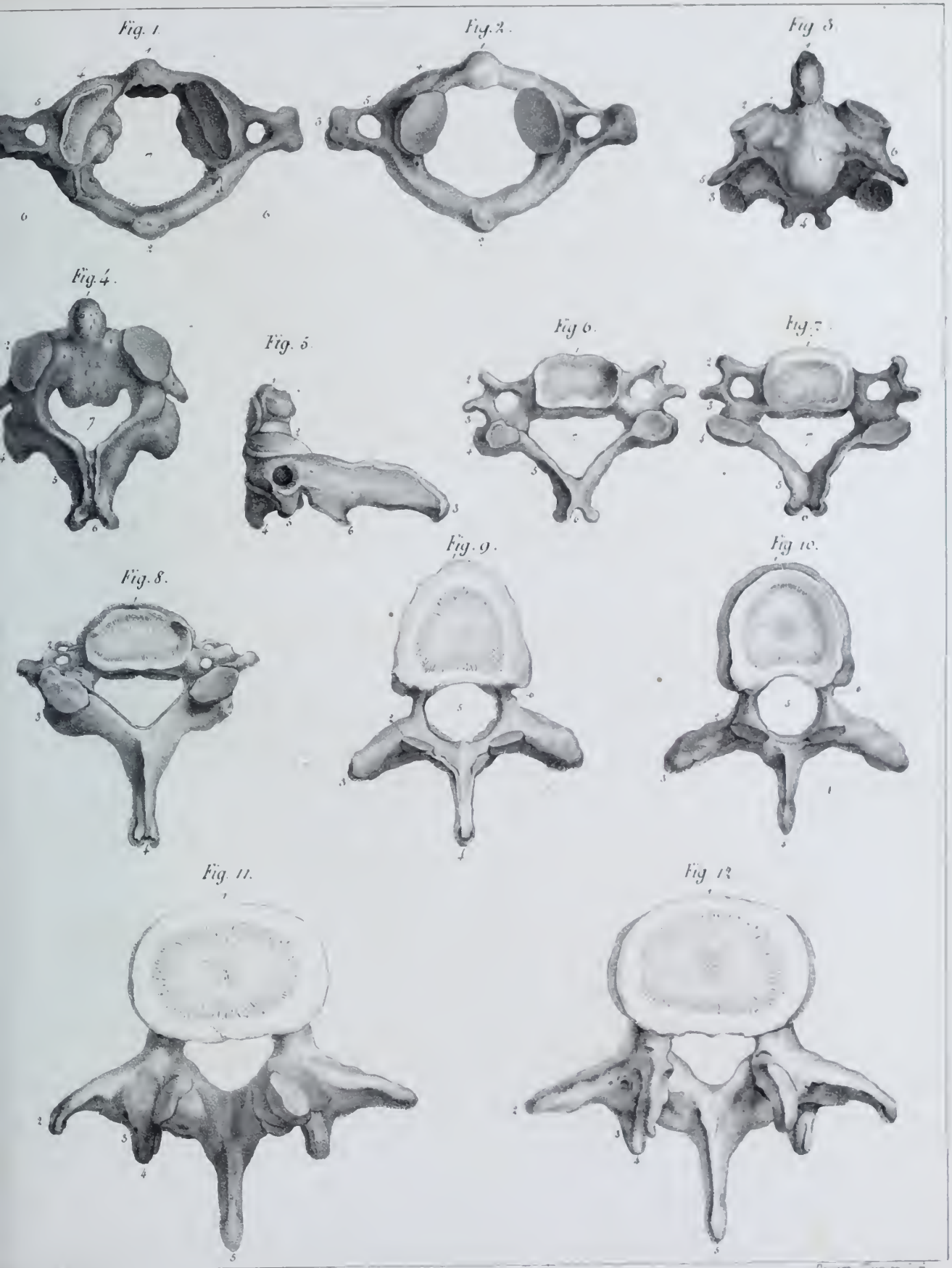

ted for Feudell Davis

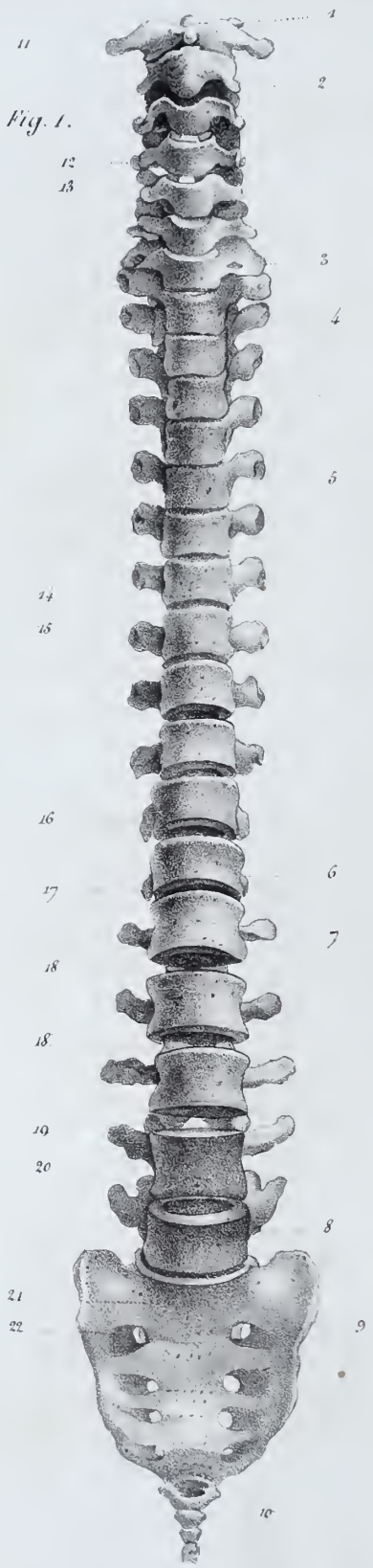

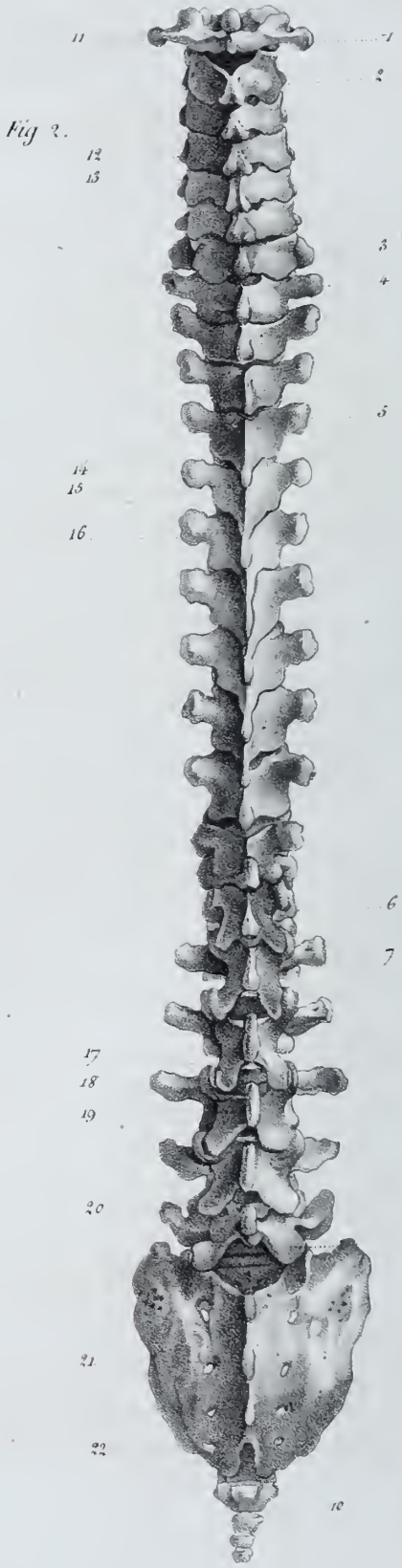

Printed for Feuillet-Dumas

Dewasme Pldimdx. Lit.

PLANCHE 22.

Fig. 1. La colonne vertébrale avec le sacrum et le coccyx, vus par leur face antérieure.

N° 1. Atlas, formant le sommet de la colonne vertébrale. — 2. Axis. — 3. Vertèbre *proéminente*, ou septième vertèbre cervicale. — 4. Première vertèbre dorsale. — 5. Cinquième vertèbre dorsale, au niveau de laquelle se joignent les deux pyramides formées par la région dorsale de la colonne vertébrale. — 6. Douzième vertèbre dorsale. — 7. Première vertèbre lombaire. — 8. Cinquième vertèbre lombaire, articulée avec le sacrum, et formant la base de la colonne vertébrale. — 9. Sacrum. — 10. Coccyx. — 11. Apophyse transverse de l'atlas. — 12. Corps d'une vertèbre cervicale. — 13. Apophyse transverse d'une vertèbre cervicale. — 14. Corps d'une vertèbre dorsale. — 15. Apophyse transverse d'une vertèbre dorsale. — 16. Apophyse transverse de la onzième vertèbre dorsale. — 17. Apophyse transverse de la douzième vertèbre dorsale. — 18. Deux des espaces qui restent entre les vertèbres, et sont occupés par les fibro-cartilages intervertébraux. — 19. Apophyse transverse d'une vertèbre lombaire. — 20. Corps d'une vertèbre lombaire. — 21. Milieu de la face antérieure du sacrum, semblant faire suite aux corps des vertèbres. — 22. Le premier ou le plus grand des trous sacrés antérieurs, faisant suite aux trous de conjugaison.

Fig. 2. Les mêmes pièces vues par leur face postérieure.

N° 1. Première vertèbre cervicale. — 2. Seconde vertèbre cervicale. — 3. Septième vertèbre cervicale. — 4. Première vertèbre dorsale. — 5. Quatrième vertèbre dorsale. — 6. Dernière vertèbre dorsale. — 7. Première vertèbre lombaire. — 8. Dernière vertèbre lombaire articulée avec le — 9. Sacrum. — 10. Les quatre pièces du coccyx. — 11. Apophyse transverse de la première vertèbre cervicale. — 12. Apophyse articulaire et lame d'une vertèbre cervicale. — 13. Apophyse épineuse bifurquée d'une vertèbre cervicale. — 14. Apophyse transverse d'une vertèbre dorsale. — 15. Lame d'une vertèbre dorsale. — 16. Apophyse épineuse d'une vertèbre dorsale. — 17. Enclavement des apophyses articulaires des vertèbres lombaires. — 18. Apophyse transverse d'une vertèbre lombaire. — 19. Lame d'une vertèbre lombaire. — 20. Apophyse épineuse d'une vertèbre lombaire. — 21. Trous sacrés postérieurs. — 22. Ouverture inférieure du canal sacré.

PLANCHE 23.

Fig. 1. La colonne vertébrale avec le sacrum et le coccyx vus de profil.

N° 1. Atlas. — 2. Axis. — 3. Apophyses articulaires correspondantes des troisième et quatrième vertèbres cervicales. — 4. Apophyse épineuse d'une vertèbre

cervicale. — 5. Apophyse épineuse de la septième vertèbre cervicale. — 6. Apophyse épineuse de la première vertèbre dorsale. — 7. Apophyse transverse d'une vertèbre dorsale. — 8. Apophyse épineuse d'une vertèbre dorsale. — 9. Apophyse transverse de la onzième vertèbre dorsale. — 10. Apophyse transverse de la douzième vertèbre dorsale. — 11. Première vertèbre lombaire. — 12. Jonction des apophyses articulaires correspondantes de deux vertèbres lombaires. — 13. Apophyse épineuse d'une vertèbre lombaire. — 14. Tubercules de la face postérieure du sacrum, faisant suite aux apophyses épineuses des vertèbres. — 15. Intervalle des corps de deux vertèbres cervicales, et convexité que présente en avant la région cervicale de la colonne vertébrale. — 16. Apophyse transverse de l'une des vertèbres cervicales. — —17. Corps de la première vertèbre dorsale. — 18. Intervalle qui reste entre le corps de deux vertèbres dorsales, et qui se continue en arrière avec le trou de conjugaison correspondant. — 19. Corps d'une vertèbre dorsale, et concavité que présente en avant la région dorsale de la colonne vertébrale. — 20. Intervalle qui reste entre le corps de deux vertèbres lombaires. — 21. Corps d'une vertèbre lombaire. Convexité offerte en avant par la région lombaire de la colonne vertébrale. — 22. Intervalle qui reste entre le corps de la dernière vertèbre lombaire et la base du sacrum, et se trouve rempli par le dernier fibro-cartilage intervertébral. Angle que forme en avant la colonne vertébrale en s'unissant au sacrum, et qu'on nomme *l'angle sacro-vertébral*. — 23. Face latérale du sacrum. — 24. Concavité que présente la face antérieure du sacrum. — 25. Les quatre pièces du coccyx.

Fig. 2. Coupe longitudinale de la colonne vertébrale, du sacrum et du coccyx, faite suivant leur diamètre antéro-postérieur, et destinée à faire voir le canal vertébral et le canal sacré.

N° 1. Extrémité supérieure du canal vertébral qui le fait communiquer avec la cavité du crâne. — 2. Apophyse odontoïde de la seconde vertèbre coupée par le milieu, de manière à montrer ses rapports avec le petit arc de l'atlas. — 3. Le petit arc de l'atlas. — 4. Orifice inférieur du canal sacré. — 5. Point de réunion de l'extrémité inférieure du canal vertébral avec l'orifice supérieur du canal sacré.

PLANCHE 24.

Fig. 1. Colonne vertébrale d'un fœtus à terme, vue par sa face antérieure. Les parties molles ont été entièrement enlevées; les points d'ossification sont représentés dans leur position naturelle. D'après une préparation de M. Pailloux.

N° 1. Atlas. — 2. Apophyse odontoïde de l'axis. — 3. Région cervicale. — 4. Région dorsale. — 5. Région lombaire de la colonne vertébrale. — 6. Sacrum. — 7. Corps des vertèbres. — 8. Masse apophysaire latérale. — 9. Intervalle que laissent entre eux les points d'ossification du corps des vertèbres. — 10. Points d'ossification latéraux et — 11. Points d'ossification médians du sacrum.

Fig. 1.

Fig 2

...ed for Feuillet-Dumas.

Dumas. Pl. 23. Lith.



Printed for Feuillet-Dumas.

Devasme-Pleinchie Lith.



Lith. de Fillel

Fig. 2. La même pièce vue de profil. On voit la disposition des courbures du rachis, moins prononcées que chez l'adulte. Les numéros indiquent les mêmes objets que dans la figure précédente.

Fig. 3. La même pièce vue par sa face postérieure. On voit que le canal vertébral n'est point fermé en arrière par le défaut d'ossification des apophyses épineuses. Les numéros indiquent les mêmes objets que dans les deux figures précédentes.

Fig. 4. Vertèbre lombaire d'un jeune homme de 14 ans, vue de profil afin de faire voir les points d'ossification qui se développent après la naissance.

N° 1. Corps de la vertèbre. — 2, 3. Plaques osseuses qui se développent sur les faces supérieure et inférieure du corps. — 4. Point d'ossification de l'apophyse transverse. — 5. Point d'ossification de l'apophyse épineuse.

PLANCHE 25.

Fig. 1. Le sternum d'un homme adulte, vu par sa face antérieure.

N° 1. Légère excavation située entre les deux surfaces qui s'articulent avec les clavicules. — 2. Surface oblique qui s'articule avec la clavicule. — 3 et 4. Surface oblongue, qui reçoit le cartilage de prolongement de la première côte. — 5. Cavité formée par la jonction de la première et de la seconde pièce du sternum, articulée avec le cartilage de prolongement de la seconde côte. — 6. Cavité pour le cartilage de la troisième côte. — 7. Cavité pour le cartilage de la quatrième côte. — 8. Cavité pour le cartilage de la cinquième côte. — 9. Cavité qui reçoit le cartilage de la sixième côte; au-dessous est une dernière excavation pour le cartilage de la septième côte — 10. Jonction de l'appendice xiphoïde avec la pièce voisine de l'os. — 11. Appendice xiphoïde.

Fig. 2. Le même os, vu par sa face postérieure.

N° 1. Excavation de l'extrémité supérieure du sternum. — 2. Surface qui s'articule avec la clavicule. — 3 et 4. Surface qui se joint au cartilage de prolongement de la première côte. — 5, 6, 7, 8, 9, 10. Surfaces qui s'articulent avec les cartilages de prolongement des seconde, troisième, quatrième, cinquième, sixième et septième côtes sternales. — 11. Appendice xiphoïde.

Fig. 3. Le même os, vu de profil.

N° 1. Facette qui s'articule avec la clavicule. — 2. Surface qui reçoit le cartilage de prolongement de la première côte. — 3, 4, 5, 6, 7. Surfaces qui reçoivent les cartilages de prolongement des six côtes suivantes. — 8. Appendice xiphoïde.

Fig. 4. La première côte du côté gauche, vue par sa face supérieure. Homme adulte.

N° 1. Tête de la côte. — 2. Col qui supporte l'éminence précédente. — 3. Tubérosité de la côte. — 4. Bord externe de l'os. — 5. Son bord interne. — 6. Gouttière superficielle sur laquelle passe l'artère sous-clavière. — 7. Extrémité sternale de l'os.

Fig. 5. La seconde côte du côté gauche, vue par son bord supérieur.

N° 1. Tête de la côte. — 2. Col. — 3. Tubérosité. — 4. Bord interne et supérieur. — 5. Bord externe et inférieur. — 6. Extrémité sternale.

Fig. 6. La septième côte du côté gauche, vue par son bord inférieur.

N° 1. Double facette que présente la tête de l'os. — 2. Facette arrondie qui s'observe sur la tubérosité, et s'articule avec l'apophyse transverse de la vertèbre correspondante. — 3. Tubérosité. — 4. Angle de la côte. — 5. Gouttière creusée à la face interne et sur le bord inférieur de la côte, pour recevoir les vaisseaux et nerfs intercostaux. — 6. Bord supérieur. — 7. Bord inférieur. — 8. Extrémité antérieure, creusée d'une cavité qui reçoit le cartilage de prolongement.

Fig. 7. La onzième côte du côté gauche, vue par sa face externe.

N° 1. Tête de l'os. — 2. Col se continuant insensiblement avec le corps de l'os sans présenter de tubérosité. — 3. Extrémité abdominale. — 4. Bord inférieur. — 5. Bord supérieur.

Fig. 8. La douzième ou dernière côte du côté gauche.

N° 1. Tête ou extrémité vertébrale. — 2. Extrémité antérieure ou abdominale terminée en pointe. — 3. Bord supérieur. — 4. Bord inférieur.

Fig. 9. Tête d'une côte vue de face, afin de faire voir la double facette dont elle munie.

PLANCHE 26.

Fig. 1. Les douze côtes gauches vues par leur face externe, dans leur situation respective, pour faire voir la grandeur relative, la forme et la direction de ces os et des espaces intercostaux.

N° 1. Tubérosité de la première côte confondue avec — 2. L'angle de la même côte. — 3. Tubérosité, et — 4. Angle de la seconde côte. — 5. Tubérosité, et — 6. Angle de la troisième côte. — 7. Quatrième côte. — 8. Cinquième côte. — 9. Sixième côte. — 10. Septième côte. — 11, 11. Huitième et neuvième côtes. — 12. Dixième côte. — 13. Onzième côte. — 14. Douzième ou dernière côte. — 15. Tête de la première côte. — 16. Bord interne ou concave de la première côte. — 17. Extrémité antérieure de la première côte. 18, 19, 20, 21, 22, 23, 24, 25, 26, 27, 28. Le premier, le deuxième, le troisième, le quatrième, le cinquième, le sixième, le septième, le huitième, le neuvième, le dixième, le onzième des espaces intercostaux.

Fig. 2. La poitrine d'un fœtus à terme, vue par sa face antérieure. On voit les pièces d'ossification du sternum à peine développées, et séparées les unes des autres par des espaces cartilagineux.

Fig. 3. La partie latérale de la poitrine d'un fœtus à terme.

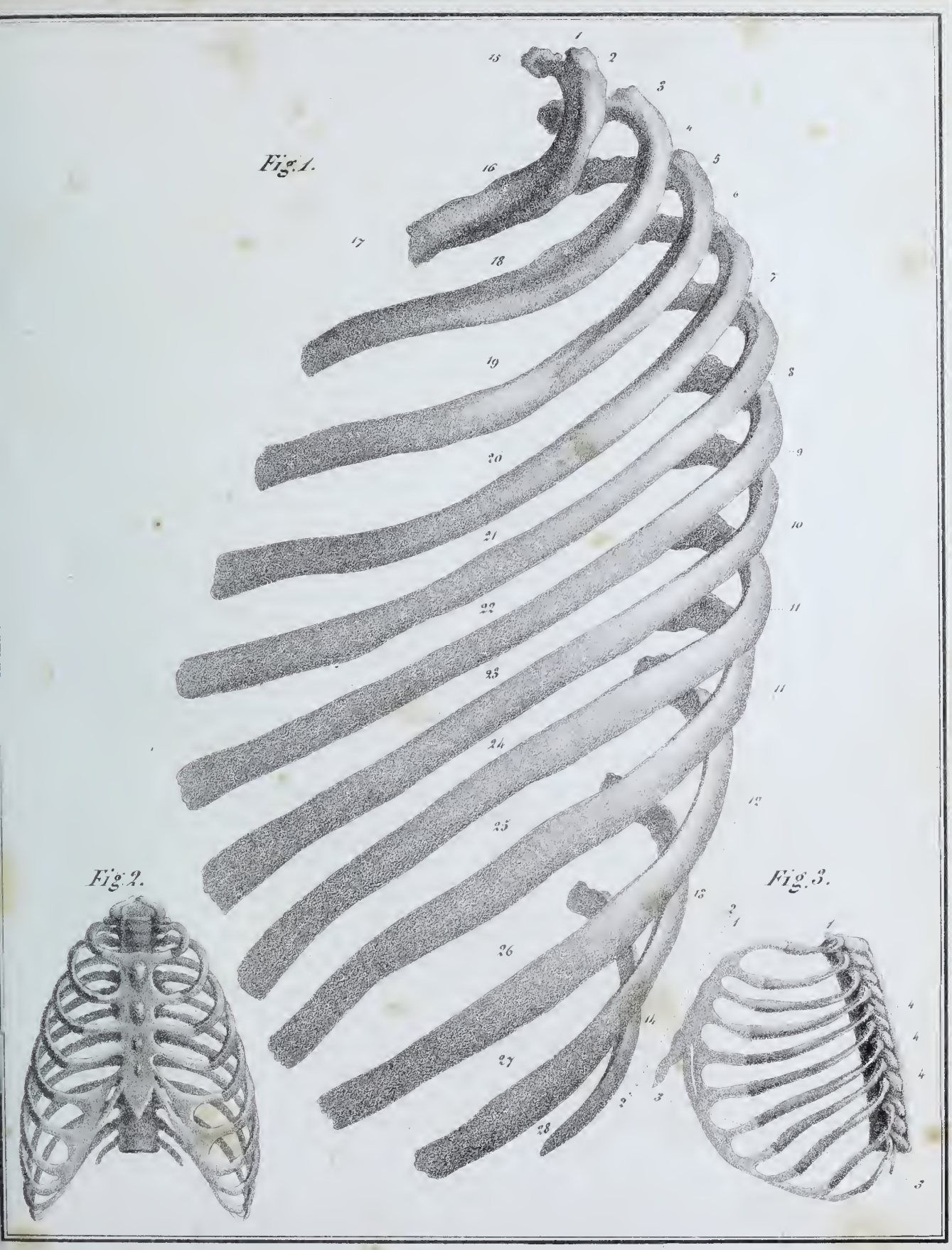
Fig. 1.
Fig. 2.
Fig. 3.

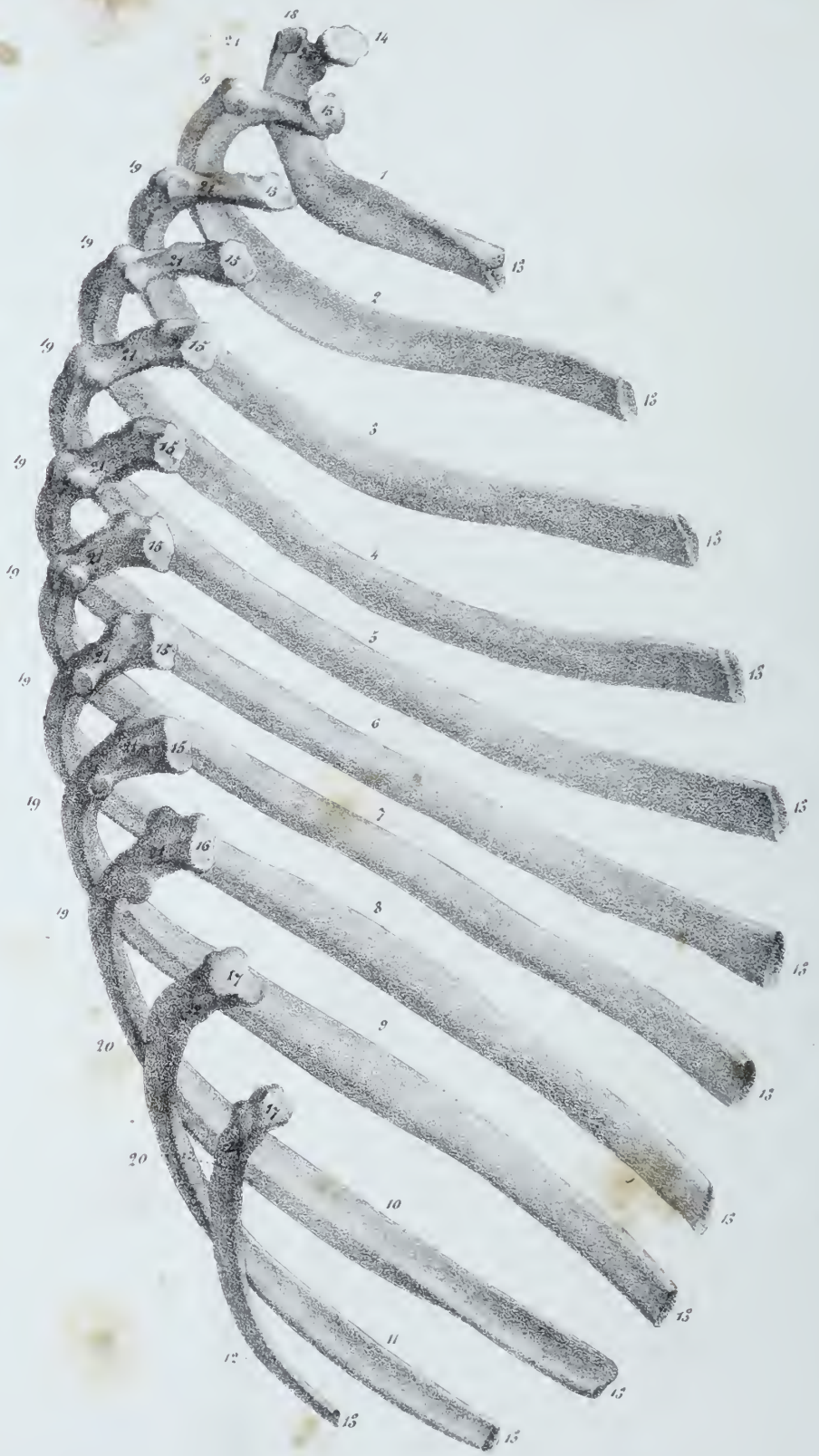

Feillet del.

Lith. de Feillet

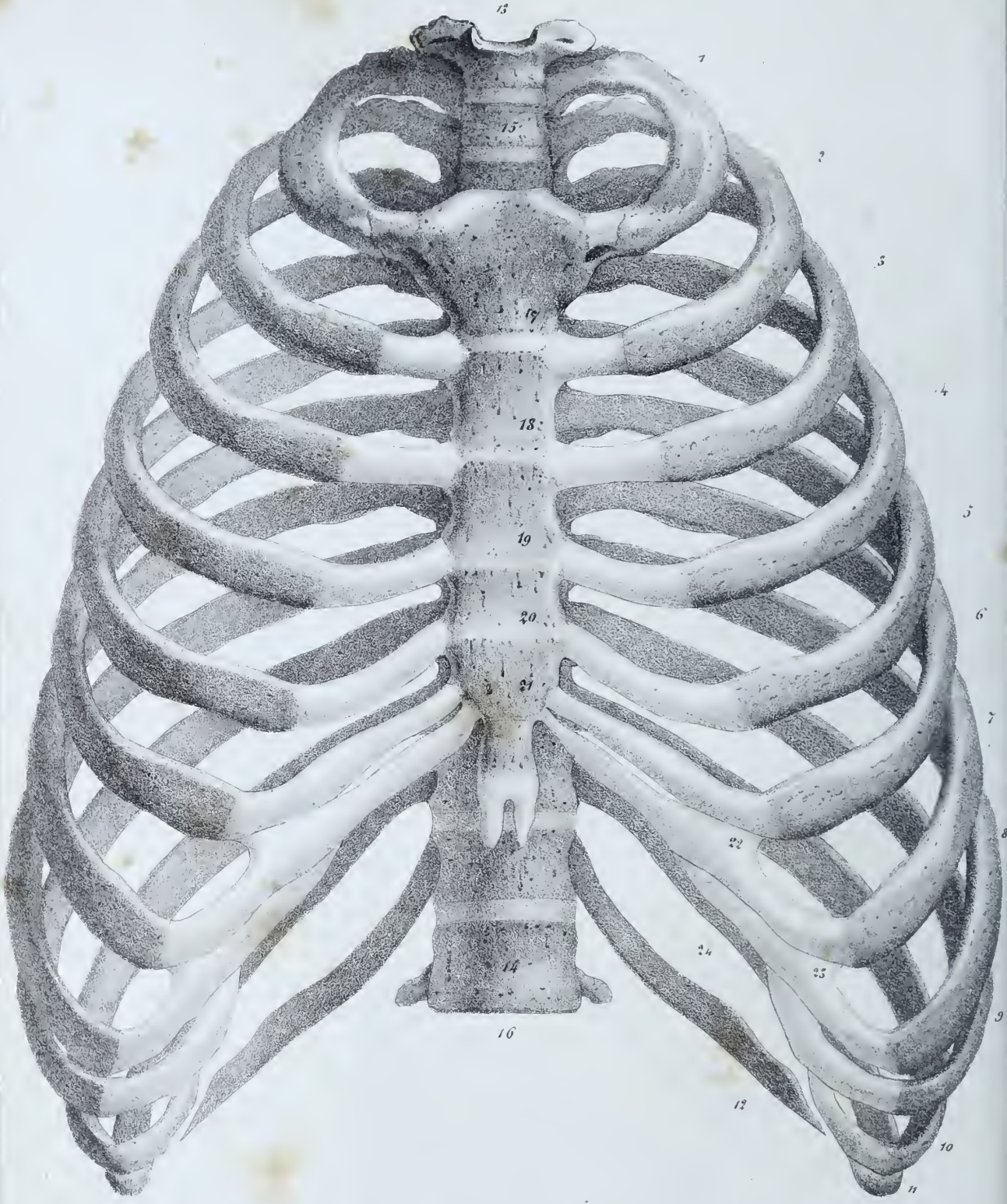

Fullel del

Lith de Fallet

N° 1, 1. Ligne ponctuée indiquant la grande étendue du diamètre antéro-postérieur de l'ouverture supérieure de la poitrine. — 2, 2. Ligne ponctuée marquant la grande obliquité de la face antérieure du sternum, projeté en avant par les côtes dont la courbure est peu prononcée. — 3, 3. Autre ligne faisant voir l'obliquité et la grande étendue du diamètre antéro-postérieur de la base de la poitrine. — 4, 4. L'angle des côtes existant à peine, et se trouvant au niveau des lames des vertèbres.

PLANCHE 27.

Fig. 1. Les douze côtes du côté gauche vues par leur face interne dans leur situation respective.

N°s 1, 2, 3, 4, 5, 6, 7. Les sept premières côtes ou côtes sternales. — 8, 9, 10, 11, 12. Les cinq dernières côtes ou côtes abdominales. — 13. Extrémité antérieure des côtes. — 14. Tête de la première côte, munie d'une seule facette articulaire. — 15. Têtes des seconde, troisième, quatrième, cinquième, sixième, septième, huitième, neuvième côtes, munies chacune d'une double facette articulaire. — 16, 17, 17. Têtes des trois dernières côtes, pourvues chacune d'une seule facette articulaire. — 18. Tubérosité de la première côte, réunie à son angle. — 19. Tubérosités des seconde, troisième, quatrième, cinquième, sixième, septième, huitième, neuvième et dixième côtes. Elles sont distinctes des angles, et munies d'une facette articulaire arrondie. — 20, 20. La partie postérieure des deux dernières côtes, qui est dépourvue de tubérosité et de facette articulaire. — 21. Le col, dans les dix premières côtes. — 22. Le corps des deux dernières côtes se continuant insensiblement avec la tête, sans qu'il y ait de rétrécissement ou de col.

PLANCHE 28.

Le thorax ou la poitrine d'un homme adulte, vu de face.

N° 1. Première côte. — 2. Seconde côte. — 3. Troisième côte. — 4. Quatrième côte. — 5. Cinquième côte. — 6. Sixième côte. — 7. Septième côte. Les sept côtes précédentes sont nommées *sternales* ou *vraies côtes*. — 8. Huitième côte. — 9. Neuvième côte. — 10. Dixième côte. — 11. Onzième côte. — 12. Douzième côte. Les cinq côtes précédentes sont appelées *côtes abdominales*, *asternales*, ou *fausses côtes*; et les deux dernières, plus spécialement *côtes flottantes*. — 13. Dernière vertèbre cervicale. — 14. Première vertèbre lombaire. — 15. Ouverture supérieure ou petite circonférence de la poitrine. — 16. Ouverture inférieure ou grande circonférence de la poitrine. — 17, 18, 19, 20, 21. Extrémités antérieures des premier, second, troisième, quatrième et cinquième espaces intercostaux se terminant sur les côtés du

sternum. — 22, 23. Extrémités antérieures des sixième et septième espaces intercostaux, se terminant entre les cartilages de prolongement des côtes correspondantes. — 24. Dernier espace intercostal.

PLANCHE 29.

La poitrine d'un homme adulte, vue par sa face postérieure. Sur cette préparation on voit la forme de la région postérieure du thorax; la portion dorsale des gouttières vertébrales, les rapports des tubérosités des côtes avec les apophyses transverses des vertèbres correspondantes; la direction de l'extrémité postérieure des côtes; la forme et la direction de la partie postérieure des espaces intercostaux; la situation de l'angle des côtes dans chacune d'elles.

N° 1. Septième vertèbre cervicale. — 2. Première côte. — 3. Deuxième côte. — 4. Troisième côte. — 5. Quatrième côte. — 6. Cinquième côte. — 7. Sixième côte. — 8. Septième côte. — 9. Huitième côte. — 10. Neuvième côte. — 11. Dixième côte. — 12. Onzième côte, et au-dessous la douzième. — 13. Première vertèbre lombaire. — 14, 14, 14, 14. L'angle des côtes d'autant plus distant de la tubérosité, qu'on l'examine dans des côtes plus inférieures. — 15, 15. Tubérosités des côtes articulées avec — 16, 16. Les apophyses transverses des vertèbres dorsales. — 17. Ouverture supérieure ou petite circonférence de la poitrine.

PLANCHE 30.

Fig. 1. Sacrum d'une femme de 25 ans, vu par sa face antérieure.

N°s 1, 1, 1, 1, 1. Face antérieure de l'os, et surfaces quadrilatères qui la constituent au milieu. — 2, 2, 2, 2. Trous sacrés antérieurs. — 3, 3, 3, 3. Gouttières qui se continuent avec les trous précédens. — 4. Base de l'os et surface qui s'articule avec la dernière vertèbre lombaire. — 5. Apophyses qui s'unissent avec les apophyses articulaires inférieures de la dernière vertèbre lombaire. — 6. Sommet du sacrum. — 7. Bords latéraux, et surface qui s'articule avec l'os iliaque. — 8. Portion libre des bords latéraux.

Fig. 2. Le même os, vu par sa face postérieure.

N° 1. Tubercules moyens de la face postérieure, qui font suite aux apophyses épineuses des vertèbres. — 2, 2. Lames qui ferment en arrière le canal sacré, et semblent analogues aux lames des vertèbres. — 3, 3, 3, 3. Trous sacrés postérieurs. — 4. Orifice supérieur du canal sacré. — 5. Orifice inférieur du même canal. — 6. Base de l'os, et surface qui l'unit au corps de la cinquième vertèbre lombaire. — 7. Surface articulaire qui reçoit l'apophyse articulaire inférieure de la même

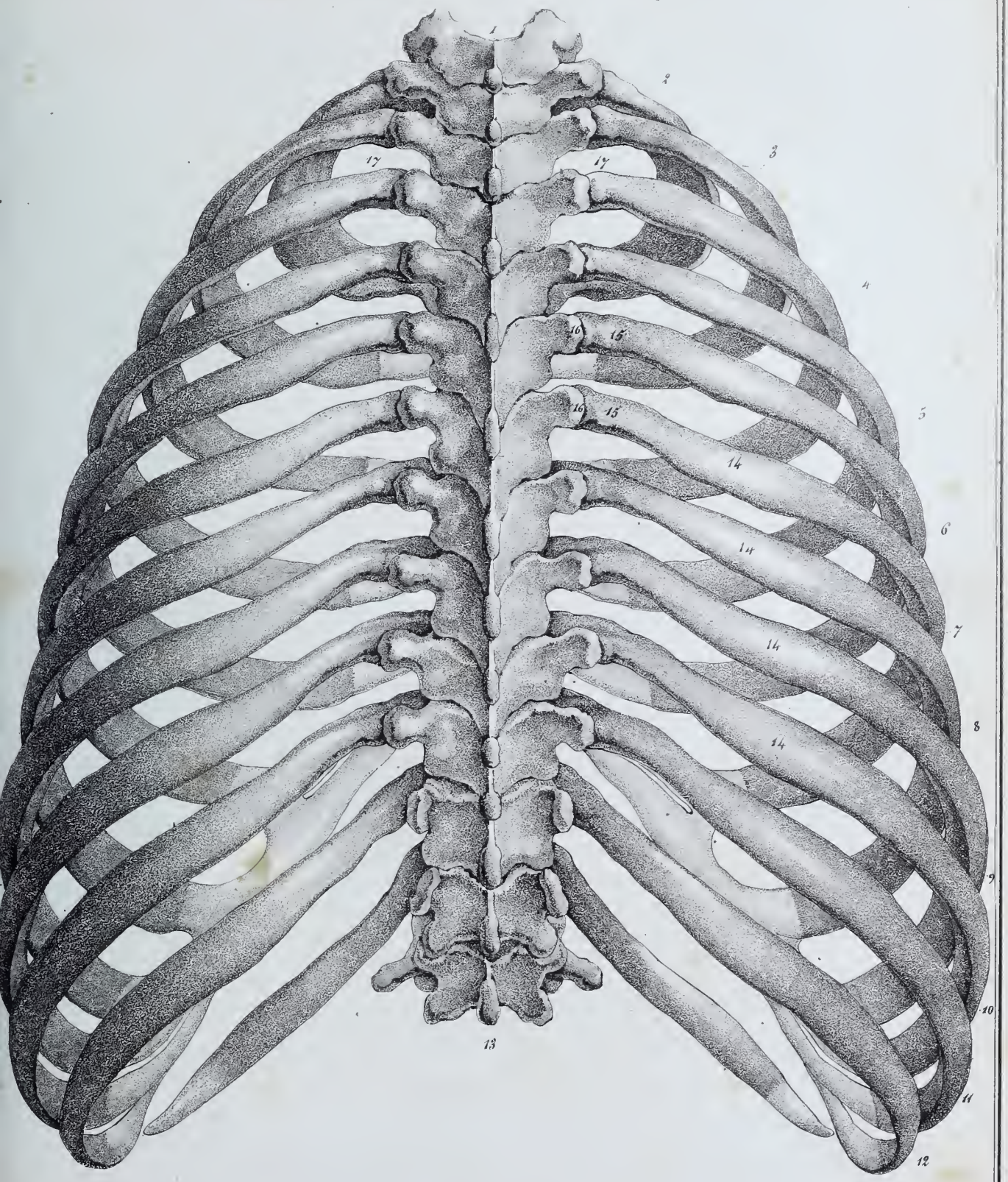

del.

Lith de Millet.

Fadd lith.

Lith. de Fr

vertèbre. — 8. Bords latéraux de l'os, et surface qui l'unit à l'os iliaque. — 9. Sommet du sacrum.

Fig. 3. Le même os, vu de profil.

N° 1, 1, 1. Tubercules moyens de la face postérieure de l'os. — 2. Lames osseuses de la face postérieure. — 3. Bord latéral gauche du sacrum, et surface oblongue qui s'articule avec l'os iliaque correspondant. — 4. Concavité de la face antérieure de l'os. — 5. Base de l'os, et surface qui l'unit au corps de la dernière vertèbre lombaire. — 6. Apophyse qui s'articule avec l'apophyse articulaire inférieure de la même vertèbre. — 7. Sommet de l'os. — 8. Orifice inférieur du canal sacré.

Fig. 4. Le coccyx vu par sa face antérieure.

N° 1. Base du coccyx. Première pièce de cet os et surface qui l'unit au sommet du sacrum. — 2. Les cornes du coccyx. — 3, 4, 5. Seconde, troisième et quatrième pièces de cet os.

Fig. 5. Le même os, vu par sa face postérieure.

N° 1. Les cornes du coccyx. — 2. Echancrure qui sépare les éminences précédentes, et base de l'os. — 3, 4, 5. Seconde, troisième et quatrième pièces de l'os.

Fig. 6. Le même os, vu de profil.

N° 1, 2, 3, 4. Première, seconde, troisième et quatrième pièces du coccyx.

Fig. 7. L'os iliaque du côté gauche, vu par sa face externe. Femme de vingt-cinq ans.

N° 1. Ligne courbe supérieure. — 2. Ligne courbe inférieure. — 3. Fosse iliaque externe. — 4. Cavité cotyloïde. — 5. Echancrure inférieure de la même cavité. — 6. Bords de la cavité cotyloïde. — 7. Trou sous-pubien. — 8. Tubérosité de l'ischion. 9. — Branche descendante du pubis. — 10, 10. Crête iliaque. — 11. Epine iliaque antérieure et supérieure. — 12. Echancrure qui sépare l'apophyse précédente de — 13. L'épine iliaque antérieure et inférieure. — 14. Epine du pubis. — 15. Epine iliaque postérieure et supérieure. — 16. Epine iliaque postérieure et inférieure. 17. Grande échancrure sciatique. — 18. Epine sciatique. — 19. Petite échancrure sciatique qui sépare l'épine précédente de la tubérosité de l'ischion.

Fig. 8. Le même os, vu par sa face interne.

N° 1. Fosse iliaque. — 2. Conduit principal de nutrition de l'os. — 3. Bord mousse et concave qui sépare en deux parties cette face interne de l'os. — 4. Surface plane qui se trouve derrière la cavité cotyloïde. — 5. Trou sous-pubien. — 6. Gouttière oblique placée en haut du trou sous-pubien. — 7. Face postérieure du pubis. — 8, 8. Crête iliaque. — 9. Epine iliaque antérieure et supérieure. — 10. Echancrure qui sépare l'éminence précédente de — 11. L'épine iliaque antérieure et inférieure. — 12. Eminence iléo-pectinée. — 13. Branche horizontale du pubis. — 14. Epine du pubis. — 15. Surface du pubis qui concourt à la formation de la symphyse pubienne. — 16. Branche verticale du pubis. — 17. Tubérosité de l'ischion. — 18. Petite échancrure sciatique. — 19. Epine sciatique. — 20. Grande échancrure sciatique. — 21. Epine iliaque postérieure et inférieure. — 22. Surface

KING'S COLLEGE LONDON

oblongue qui s'articule avec le sacrum. — 23. Surface rugueuse placée derrière la précédente, et donnant attache à de forts ligamens. — 24. Epine iliaque postérieure et supérieure.

PLANCHE 31.

Fig. 1. Bassin d'un homme de quarante ans, vu par sa face antérieure.

N° 1. Corps du pubis. — 2. Union des deux pubis ou symphyse pubienne dépouillée de ses parties molles. — 3, 3. Branches descendantes des pubis, formant l'arcade pubienne. — 4. Epine du pubis. — 5. Branche horizontale du pubis. — 6. Gouttière oblique située au-dessus du trou sous-pubien. — 7. Trou sous-pubien à travers lequel on voit une portion de — 8, 8. La symphyse sacro-iliaque. — 9. Épine sciatique. — 10. Tubérosité de l'ischion. — 11. Echancrure qui sépare la tubérosité précédente de la cavité cotyloïde. — 12. Cavité cotyloïde, et surface oblongue de cette cavité qui est encroûtée de cartilage. — 13. Fond de la cavité cotyloïde. — 14. Echancrure inférieure de la cavité cotyloïde. 15, 15, 15. Bord de la cavité cotyloïde. — 16. Eminence iléo-pectinée. — 17. Epine iliaque antérieure et inférieure. — 18. Portion de la face externe de l'os iliaque. — 19. Epine iliaque antérieure et supérieure. — 20, 20. Crête iliaque. — 21. Base du sacrum placée au fond d'une grande échancrure que circonscrivent latéralement les os iliaques. — 22, 22. Face antérieure du sacrum. Petit bassin ou excavation inférieure du bassin. — 23. Trous sacrés antérieurs. — 24. Coccyx. — 25. Fosse iliaque, et grande excavation du bassin séparée du petit bassin par — 26, 26, 26. La marge ou le détroit supérieur du bassin.

Fig. 2. Le même bassin, vu par sa face postérieure.

N° 1. Base du sacrum placée au milieu de la grande échancrure que forment latéralement les os iliaques. — 2. La première pièce du sacrum. — 3. Orifice supérieur du canal sacré. — 4. Surfaces concaves qui reçoivent les apophyses articulaires de la dernière vertèbre lombaire. —5, 5, 5. Tubercules moyens de la face postérieure du sacrum. — 6, 6, 6, 6. Trous sacrés postérieurs. — 7. Echancrure qui termine inférieurement la face postérieure du sacrum, et au-dessous, orifice inférieur du canal sacré. — 8. Coccyx. — 9. Branches du coccyx articulées avec le sacrum. — 10. Epine iliaque postérieure et supérieure. — 11. Epine iliaque postérieure et inférieure. — 12. Partie postérieure de la symphyse sacro-iliaque. — 13, 13. Crête iliaque. — 14. Fosse iliaque externe. — 15. Partie postérieure de la cavité cotyloïde. — 16. Grande échancrure sacro-sciatique, à travers laquelle on voit — 17. La surface osseuse qui correspond au fond de la cavité cotyloïde. — 18, 18. Portion du trou sous-pubien. — 19. Epine sciatique. — 20. Echancrure qui sépare la cavité cotyloïde de la tubérosité sciatique. — 21, 21. Tubérosités sciatiques formant la base de l'arcade pubienne. — 22. Face interne de la branche de l'ischion. — 23. Petite échancrure sciatique.

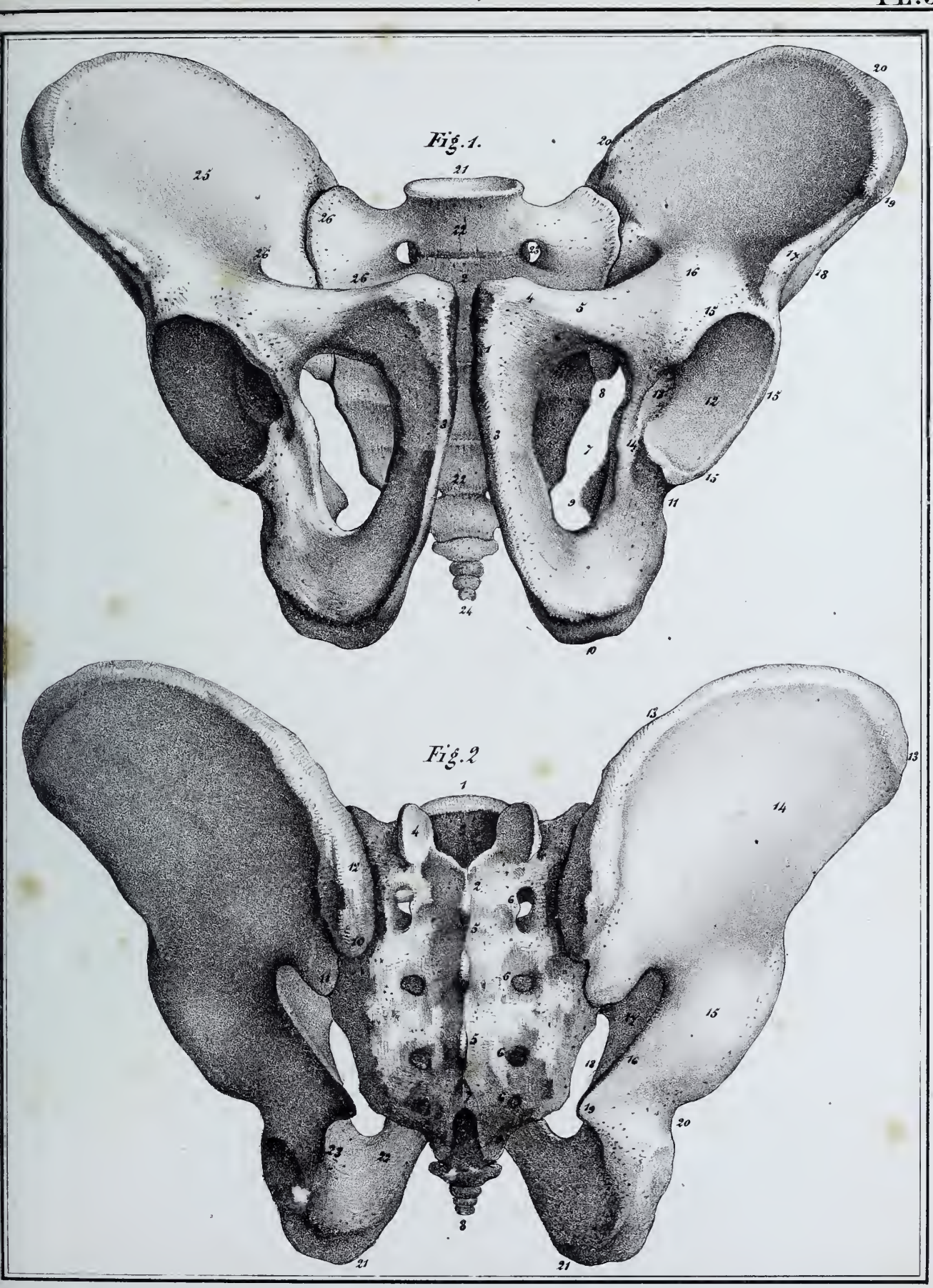

et del.

Lith. de Rillet.

Pullé del.

Lith. de Villet

PLANCHE 32.

Fig. 1. Bassin d'une femme de vingt-cinq ans, vu par sa face antérieure.

N° 1. Symphyse des pubis. — 2. Corps du pubis. — 3, 3. Arcade pubienne. — 4. Trou sous-pubien. — 5. Epine du pubis. — 6. Gouttière oblique, située au-dessus du trou sous-pubien. — 7. Branche horizontale du pubis. — 8. Eminence iléo-pectinée. — 9. Tubérosité de l'ischion. — 10. Cavité cotyloïde. Portion de cette cavité qui est encroûtée de cartilage. — 11. Fond de la cavité cotyloïde. — 12. Echancrure inférieure de la même cavité. — 13. Echancrure qui sépare la cavité cotyloïde de la tubérosité de l'ischion. — 14. Base du sacrum. — 15. Eminence du sacrum, qui se joint avec l'apophyse articulaire inférieure de la dernière vertèbre lombaire. 16, 16. Face antérieure du sacrum, et paroi postérieure du bassin. — 17. Trous sacrés antérieurs. 18, 18. Symphyse sacro-iliaque. — 19, 19, 19, 19, 19. Détroit supérieur du bassin. — 20. Fosse iliaque. — 21, 21. Crête iliaque. — 22. Epine iliaque antérieure et supérieure. — 23. Echancrure qui sépare l'éminence précédente de — 24. L'épine iliaque antérieure et inférieure. — 25. Coccyx.

Fig. 2. Le même bassin vu par sa face postérieure.

N° 1. Base du sacrum et ouverture supérieure du canal sacré. — 2. Tubercules médians de la face postérieure du sacrum. — 3. Ouverture inférieure du canal sacré; articulation sacro-coccygienne. — 4. Coccyx. — 5. Facette du sacrum qui s'unit à l'apophyse articulaire inférieure de la dernière vertèbre lombaire. — 6. Partie postérieure de l'articulation sacro-iliaque. — 7, 7. Trous sacrés postérieurs. — 8. Crête iliaque. — 9. Fosse iliaque externe. — 10. Epine iliaque postérieure et supérieure. — 11. Epine iliaque postérieure et inférieure. — 12. Grande échancrure sacro-sciatique. — 13. Epine sciatique. — 14. Partie postérieure de la cavité cotyloïde. — 15. Trou sous-pubien. — 16. Petite échancrure sciatique. — 17. Tubérosité de l'ischion. — 18. Branches et arcade des pubis.

PLANCHE 33.

Fig. 1. Bassin d'une femme de trente ans, vu par sa région supérieure.

N° 1. Base du sacrum. — 2. Tubercules moyens de la face postérieure du sacrum. — 3. Ouverture supérieure du canal sacré. — 4. Eminence qui se joint avec l'apophyse articulaire inférieure de la dernière vertèbre lombaire. — 5. Partie postérieure de l'os iliaque saillant en arrière au-delà du sacrum. — 6, 6. Crête iliaque. — 7. Fosse iliaque. — 8. Symphyse sacro-iliaque. — 9. Epine iliaque anté-

rieure et supérieure. — 10. Epine iliaque antérieure et inférieure. — 11. Eminence iléo-pectinée. — 12. Crête du pubis. — 13. Epine du pubis. — 14. Symphyse pubienne. — 15. Sommet du coccyx. — 16. Face postérieure de la symphyse pubienne. La distance qui sépare ce chiffre du nº 1, indique le diamètre antéro-postérieur du détroit supérieur du bassin. 17, 17. Le détroit supérieur du bassin. La distance qui sépare ces deux numéros marque le diamètre transverse de ce détroit. — 18. Epine sciatique. — 19. Face antérieure du sacrum. — 20. La distance qui sépare ce numéro du 8 indique le diamètre oblique du détroit supérieur du bassin.

Fig. 2. Le même bassin, vu par sa région inférieure.

Nº 1. Symphyse pubienne. — 2. Epine du pubis. — 3. Branche horizontale du pubis. — 4. Eminence iléo-pectinée. — 5. Epine iliaque antérieure et inférieure. — 6. Epine iliaque antérieure et supérieure. — 7. Crête iliaque. — 8, 8. Arcade pubienne. — 9. Trou sous-pubien. — 10. Cavité cotyloïde. — 11, 11. Tubérosités de l'ischion. La distance qui sépare ces deux numéros marque le diamètre transverse du détroit inférieur du bassin. — 12. Epine sciatique. — 13. Sommet du coccyx. — 14. Orifice inférieur du canal sacré. — 15. Base du sacrum. — 16. Symphyse sacro-iliaque. — 17. Partie inférieure de la symphyse pubienne. La distance qui sépare ce numéro du nº 13 indique le diamètre antéro-postérieur du détroit inférieur du bassin.

Fig. 3. Le sacrum et le coccyx d'un fœtus de huit mois, vus par leur face antérieure.

Fig. 4. Les trois pièces principales dont se compose l'os coxal du fœtus.

Nº 1. L'ilium. — 2. L'ischion. — 3. Le pubis.

Fig. 5. Le bassin d'un fœtus femelle de huit mois, vu par sa face antérieure.

Nº 1. Sacrum. — 2. Coccyx. — 3. Fosse iliaque. — 4. Grande échancrure sciatique. — 5. Pubis. — 6. Ischion. — 7. Ilium. — 8. Cavité cotyloïde au niveau de laquelle se réunissent angulairement les trois pièces de l'os coxal. — 9. Trou sous-pubien.

Fig. 6. Le même bassin, vu de profil.

Nº 1, 1. Sacrum et coccyx. — 2. Crête iliaque. — 3. Ischion. — 4. Pubis. — 5. Cavité cotyloïde. — 6. Trou sous-pubien. — 7, 7. Ligne horizontale passant par le pubis, et tombant en arrière sur la réunion du sacrum avec le coccyx. — 8, 8. Ligne oblique passant par la base du sacrum, et la partie supérieure de la symphyse pubienne. Elle indique la direction très-oblique du détroit supérieur du bassin à cet âge.

PLANCHE 34.

Fig. 1. L'omoplate du côté gauche, vue par sa face postérieure. Homme de 36 ans.

Nº 1. Fosse sus-épineuse. — 2. Surface triangulaire au niveau de laquelle

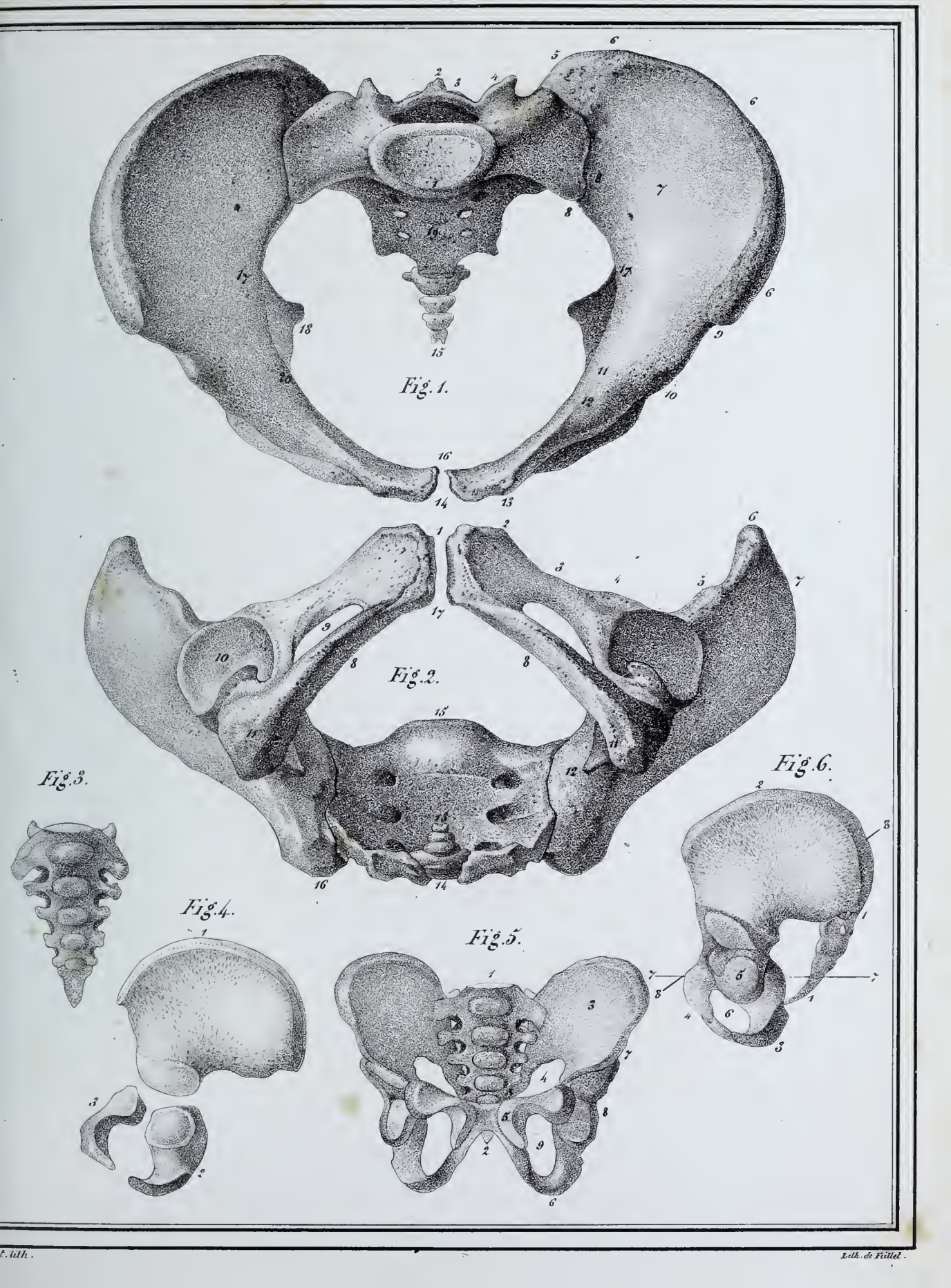

t. lith.

Lith. de Fillel.

Fig. 9.
Fig. 6.
Fig. 1.
Fig. 3.
Fig. 7.
Fig. 8.
Fig. 4.
Fig. 5.

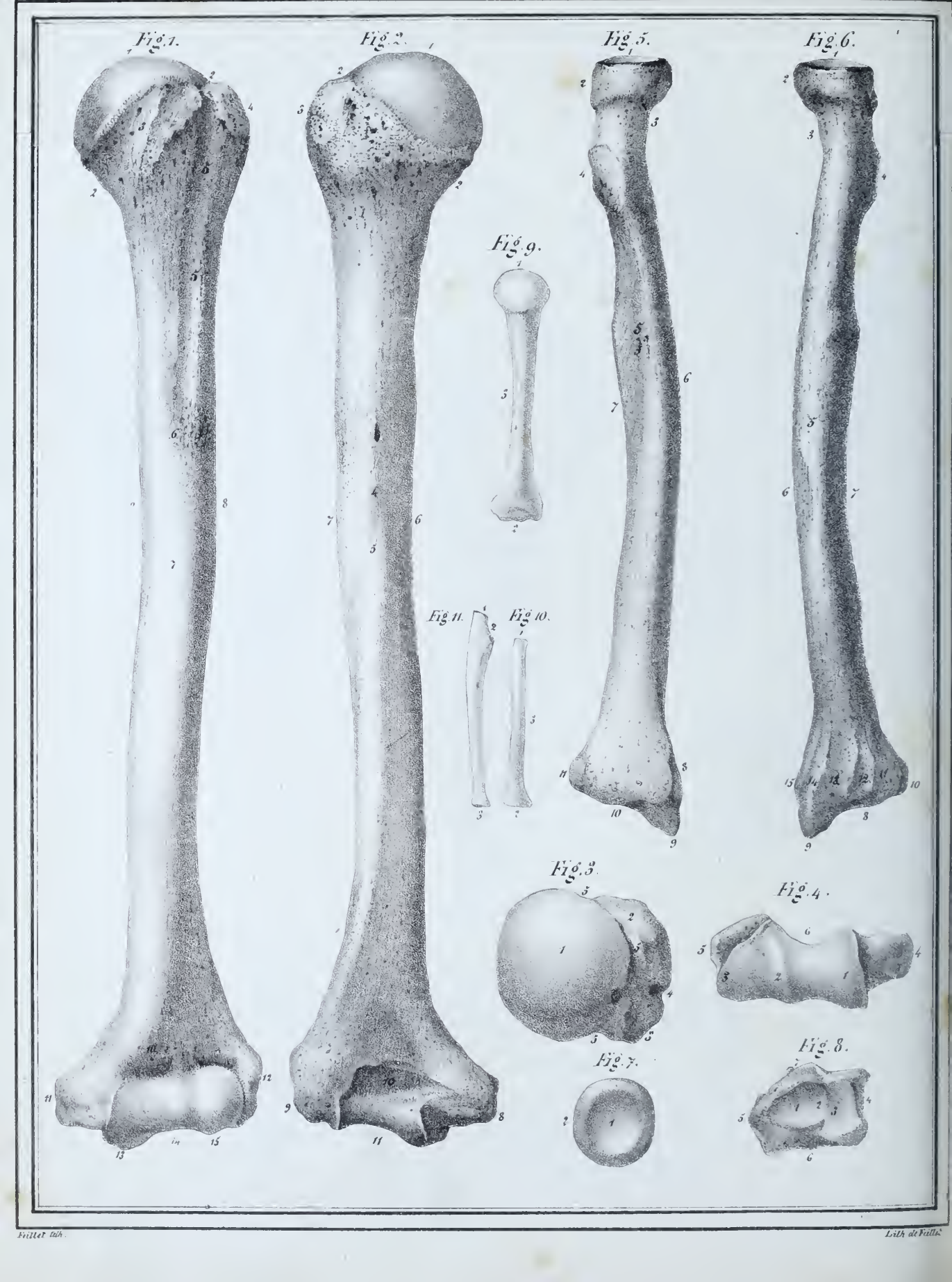

Fillet lith.

Lith de Fillet

commence — 3. L'épine de l'omoplate. — 4. Face inférieure de l'épine précédente. — 5. Bord externe de la même apophyse. — 6. Apophyse acromion. — 7. Sommet de la même apophyse. — 8. Apophyse coracoïde. — 9. Fosse sous-épineuse. — 10. Angle supérieur externe. — 11. Cavité glénoïde. — 12. Col de la cavité glénoïde. — 13. Bord axillaire ou externe. — 14. Bord spinal ou interne. — 15. Bord. 16. Angle supérieur interne. — 17. Angle inférieur.

Fig. 2. Le même os, vu par sa face antérieure.

N° 1. Fosse sous-sapulaire. — 2. Base de l'apophyse coracoïde. — 3. Sommet de la même apophyse. — 4. Echancrure située derrière la base de l'apophyse précédente. — 5. Bord supérieur. — 6. Bord externe. — 7. Bord interne. — 8, 8. Apophyse acromion. — 9. Sommet de la même apophyse. — 10. Facette que présente l'apophyse précédente pour s'unir à la clavicule. — 11. Cavité glénoïde. — 12. Col de la cavité glénoïde. — 13. Angle supérieur et interne. — 14. Angle inférieur.

Fig. 3. Le même os, vu par son bord externe.

N° 1. Cavité glénoïde. — 2. Bord externe. — 3. Angle inférieur. — 4. Base de l'apophyse coracoïde. — 5. Sommet de la même apophyse. — 6. Angle supérieur interne vu en raccourci. — 7. Fosse sus-épineuse. — 8. Bord externe de l'épine de l'omoplate. — 9. Face inférieure de la même apophyse, faisant partie de — 10, 10. La fosse sous-épineuse. — 11. Apophyse acromion.

Fig. 4. La clavicule du côté gauche, vue par sa face supérieure. Homme de trente ans.

N° 1. Face supérieure. — 2. Bord antérieur. — 3. Bord postérieur. — 4. Extrémité interne. — 5. Extrémité externe. — 6. Facette qui s'articule avec l'apophyse acromion.

Fig. 5. Le même os, vu par sa face inférieure.

N° 1. Face inférieure. — 2. Inégalités de la face inférieure auxquelles se fixe le ligament coraco-claviculaire. — 3. Bord antérieur. — 4. Bord postérieur. — 5. Extrémité interne. — 6. Extrémité externe, et facette qui s'articule avec l'acromion.

Fig. 6. La surface que présente l'extrémité interne de la clavicule pour s'articuler avec le sternum.

Fig. 7. L'omoplate d'un fœtus à terme vue par sa face postérieure.

Fig. 8. La clavicule du même fœtus.

PLANCHE 35.

Fig. 1. L'humérus du côté gauche, vu par sa face antérieure. Homme de 28 ans.

N° 1. Tête. — 2, 2. Col. — 3. Petite tubérosité. — 4. Grosse tubérosité. —

5, 5, 5. Coulisse bicipitale. — 6. Face antérieure du corps de l'os. Empreinte deltoïdienne. — 7. Bord mousse qui sépare longitudinalement en deux moitiés la face antérieure de l'os. — 8. Bord externe. — 9. Bord interne. — 10. Cavité dans laquelle est reçue l'apophyse coronoïde du cubitus, pendant la flexion de l'avant-bras. — 11. Condyle interne. — 12. Condyle externe. — 13. Poulie qui s'articule avec le cubitus. — 14. Saillie qui est reçue dans un enfoncement que laissent entre elles les extrémités supérieures du radius et du cubitus. — 15. Petite tête de l'humérus.

Fig. 2. Le même os, vu par sa face postérieure.

N° 1. Tête. — 2, 2. Col. — 3. Grosse tubérosité. — 4. Face postérieure de l'os. — 5. Gouttière obliquement située sur la face précédente. — 6. Bord interne. — 7. Bord externe. — 8. Condyle interne. — 9. Condyle externe. — 10. Fosse olécranienne. — 11. Surface articulaire de l'extrémité inférieure de l'os.

Fig. 3. L'extrémité supérieure du même os, vue en dessus.

N° 1. Tête. — 2. Grosse tubérosité. — 3. Petite tubérosité. — 4. Coulisse bicipitale. — 5, 5, 5. Col et rainure qui séparent la tête de l'os des deux tubérosités précédentes.

Fig. 4. L'extrémité inférieure du même os, vue en dessous.

N° 1. Portion de la surface articulaire qui répond au cubitus. — 2. Saillie reçue entre les extrémités supérieures du radius et du cubitus. — 3. Petite tête de l'humérus. — 4. Condyle interne. — 5. Condyle externe.

Fig. 5. Le radius du côté gauche, vu par sa face antérieure. Homme de 28 ans.

N° 1. Extrémité supérieure. — 2. Surface qui s'articule avec la petite cavité sigmoïde du cubitus. — 3. Sorte de col qui soutient l'extrémité supérieure. — 4. Eminence bicipitale. — 5. Face antérieure de l'os. Conduit nourricier principal. — 6. Bord externe. — 7. Bord interne. — 8. Gouttière dans laquelle glissent des tendons. — 9. Apophyse styloïde. — 10. Surface inférieure de l'extrémité carpienne de l'os. — 11. Cavité qui reçoit l'extrémité inférieure du cubitus.

Fig. 6. Le même os, vu par sa face postérieure.

N° 1. Extrémité supérieure. — 2. Surface qui s'articule avec la petite cavité sigmoïde du cubitus. — 3. Col qui supporte l'extrémité supérieure. — 4. Eminence bicipitale. — 5. Face postérieure. — 6. Bord externe. — 7. Bord interne. — 8. Face inférieure de l'extrémité carpienne de l'os. — 9. Apophyse styloïde. — 10. Cavité qui reçoit l'extrémité inférieure du cubitus. — 11, 12, 13, 14, 15. Gouttières dans lesquelles glissent des tendons.

Fig. 7. L'extrémité supérieure du radius, vue en dessus.

N° 1. Cavité qui reçoit la petite tête de l'humérus. — 2. Pourtour de cette extrémité qui roule sur le cubitus.

Fig. 8. L'extrémité inférieure du radius, vue en dessous.

N° 1. Surface qui s'articule avec le scaphoïde. — 2. Saillie qui sépare la sur-

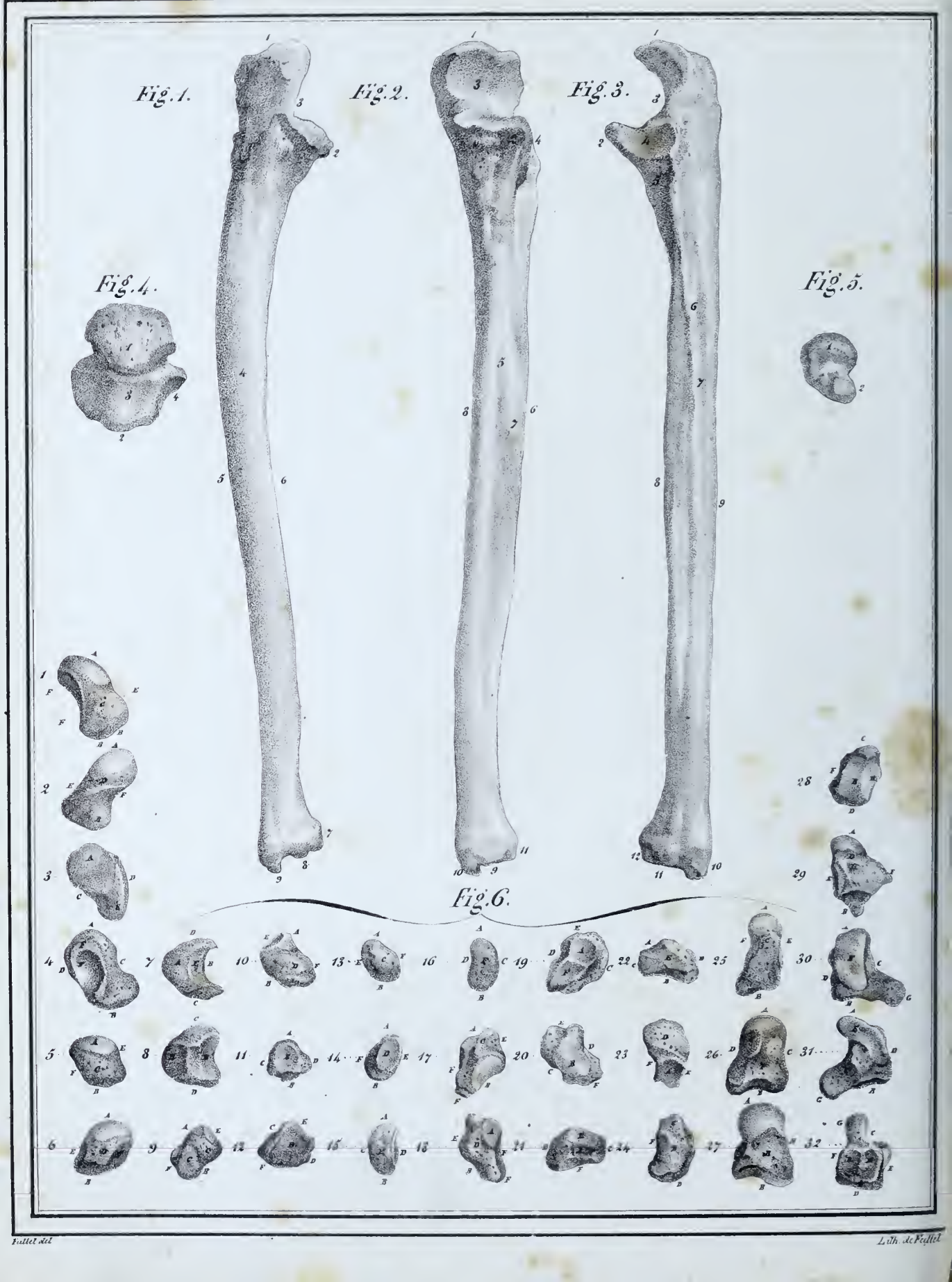

Fillet del.

Lith. de Fillet

face précédente d'une autre. — 3. Surface qui se joint avec le semi-lunéaire. — 4. Excavation creusée sur la partie interne de cette extrémité, et dans laquelle est reçue l'extrémité inférieure du cubitus. — 5. Apophyse styloïde. — 6. Face antérieure. — 7. Face postérieure.

Fig. 9. Humérus d'un fœtus à terme.
N° 1. Extrémité supérieure. — 2. Extrémité inférieure. — 3. Corps.

Fig. 10. Radius d'un fœtus à terme.
N° 1. Extrémité supérieure. — 2. Extrémité inférieure. — 3. Corps.

Fig. 11. Cubitus du même fœtus.
N° 1. Extrémité supérieure. — 2. Echancrure sigmoïde. — 3. Corps.

PLANCHE 36.

Fig. 1. Le cubitus du côté gauche, vu par sa face interne. Homme de 28 ans.
N° 1. Apophyse olécrane. — 2. Apophyse coronoïde. — 3. Grande cavité sigmoïde. — 4. Face interne. — 5. Bord postérieur. — 6. Bord interne. — 7. Surface de l'extrémité inférieure qui s'articule avec le radius. — 8. Surface qui répond à l'articulation radio-carpienne. — 9. Apophyse styloïde.

Fig. 2. Le même os, vu par sa face antérieure.
N° 1. Olécrâne. — 2. Apophyse coronoïde. — 3. Grande cavité sigmoïde. — 4. Petite cavité sigmoïde. — 5. Face antérieure. — 6. Bord interne. — 7. Conduit nourricier principal. — 8. Bord externe. — 9. Extrémité inférieure. — 10. Apophyse styloïde. — 11. Surface qui s'articule avec le radius.

Fig. 3. Le même os, vu par sa face postérieure.
N° 1. Olécrâne. — 2. Apophyse coronoïde. — 3. Grande cavité sigmoïde. — 4. Petite cavité sigmoïde. — 5. Portion de la face antérieure. — 6. Face postérieure. — 7. Crête longitudinale que présente cette face. — 8. Bord externe. — 9. Bord postérieur. — 10. Apophyse styloïde. — 11. Surface inférieure de l'extrémité carpienne de l'os. — 12. Surface qui se joint au radius.

Fig. 4. Le même os, vu par son extrémité supérieure.
N° 1. Olécrâne. — 2. Apophyse coronoïde. — 3. Grande cavité sigmoïde. — 4. Petite cavité sigmoïde.

Fig. 5. L'extrémité inférieure du même os, vue en dessous.
N° 1. Surface qui concourt à former l'articulation du poignet. — 2. Apophyse styloïde.

Fig. 6. Les huit os du carpe du côté gauche, vus par leurs faces principales. Homme de 28 ans. Dans toutes ces figures, la lettre *a* désigne la face supérieure, le *b* la face inférieure, le *c* la face antérieure, le *d* la face postérieure, l'*e* la face externe, l'*f* la face interne.

N° 1. Le scaphoïde, vu par sa face antérieure. — 2. Le même os, vu par sa face postérieure. — 3. Le même os, vu par sa face supérieure. — 4. Le même os, vu par sa face interne. — 5. Le semi-lunaire, vu par sa face antérieure. — 6. Le même os, vu par sa face postérieure. — 7. Le même os, vu par ses faces interne et supérieure. — 8. Le même os, vu par ses faces inférieure et interne. — 9. Le pyramidal, vu par sa face antérieure. — 10. Le même os, vu par sa face postérieure. — 11. Le même os, vu par sa face externe. — 12. Le même os, vu par sa face inférieure. — 13. Le pisiforme, vu par sa face antérieure. — 14. Le même os, vu par sa face postérieure. — 15. Le même os, vu par sa face externe. — 16. Le même os, vu par sa face interne. — 17. Le trapèze, vu par sa face antérieure. — 18. Le même os, vu par sa face postérieure. — 19. Le même os, vu par ses faces supérieure et interne. — 20. Le même os, vu par sa face inférieure. — 21. Le trapézoïde, vu par sa face supérieure. — 22. Le même os, vu par sa face externe. — 23. Le même os, vu par sa face postérieure. — 24. Le même os, vu par sa face inférieure. — 25. Le grand os, vu par sa face antérieure. — 26. Le même os, vu par sa face interne. — 27. Le même os, vu par sa face externe. — 28. Le même os, vu par sa face inférieure. — 29. L'os crochu, vu par sa face postérieure. — 30. Le même os, vu par sa face interne. *g*. Son apophyse. — 31. Le même os, vu par sa face externe. *g*. Son apophyse. — 32. Le même os, vu par sa face inférieure. *g*. Son apophyse.

PLANCHE 37.

Dans les huit premières figures la lettre *a* indique l'extrémité supérieure, le *b* l'inférieure, le *c* la face antérieure, le *d* la face postérieure, l'*e* la face externe, l'*f* la face interne des os.

Fig. 1. Le premier os du métacarpe de la main gauche. Homme de 28 ans.

N° 1. Cet os, vu par sa face antérieure. — 2. Le même os, vu par sa face postérieure. — 3. Le même os, vu de profil par sa face externe. — 4. Le même os, vu par son extrémité supérieure. — 5. Le même os, vu par son extrémité inférieure.

Fig. 2. Le second os du métacarpe de la même main.

N° 1. Cet os, vu par sa face antérieure, — 2. vu par sa face postérieure, — 3. vu de profil par sa face externe, — 4. vu par son extrémité supérieure, — 5. vu par son extrémité inférieure.

Fig. 3. Le troisième os du métacarpe de la même main.

N° 1. Cet os, vu par sa face antérieure, — 2. vu par sa face postérieure, — 3. vu de profil par sa face externe, — 4. vu par son extrémité supérieure, — 5. vu par son extrémité inférieure.

Fig. 4. Le quatrième os du métacarpe de la même main.

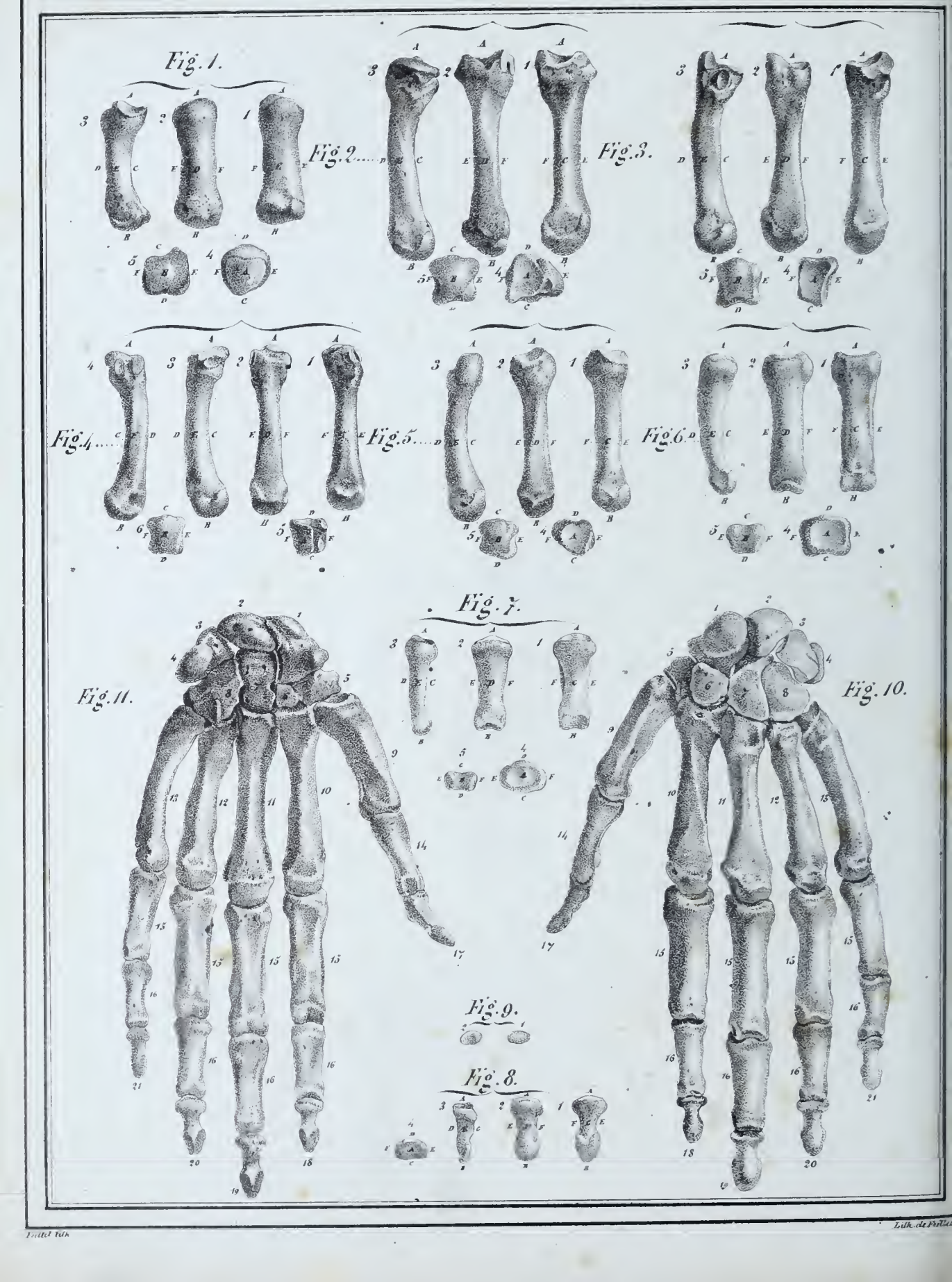

Lith. de Pitt.

N° 1. Cet os, vu par sa face antérieure, — 2. vu par sa face postérieure, — 3. vu par sa face externe, — 4. vu par sa face interne, — 5. vu par son extrémité supérieure, — 6. vu par son extrémité inférieure.

Fig. 5. Le cinquième os du métacarpe de la même main.

N° 1. Cet os, vu par sa face antérieure, — 2. vu par sa face postérieure, — 3. vu par sa face externe, — 4. vu par son extrémité supérieure, — 5. vu par son extrémité inférieure.

Fig. 6. La première phalange du doigt médius de la même main.

N° 1. Cet os, vu par sa face antérieure, — 2. vu par sa face postérieure, — 3. vu par sa face externe, — 4. vu par son extrémité supérieure, — 5. vu par son extrémité inférieure.

Fig. 7. La seconde phalange du même doigt.

N° 1. Cet os, vu par sa face antérieure, — 2. vu par sa face postérieure, — 3. vu par sa face externe, — 4. vu par son extrémité supérieure, — 5. vu par son extrémité inférieure.

Fig. 8. La troisième phalange du même doigt.

N° 1. Cet os, vu par sa face antérieure, — 2. vu par sa face postérieure, — 3. vu par sa face externe, — 4. vu par son extrémité supérieure.

Fig. 9. L'un des os sésamoïdes de l'articulation métacarpo-phalangienne du pouce.

N° 1. Cet os, vu par sa face libre, — 2. vu par sa face articulaire.

Fig. 10. La main gauche, vue par sa face dorsale ou postérieure. Homme de 30 ans.

Fig. 11. La même main, vue par sa face palmaire ou antérieure.

(Les chiffres indiquent les mêmes objets dans ces deux figures.)

N° 1, 2, 3, 4. La rangée supérieure des os du carpe. — 1. Os scaphoïde, — 2, os semi-lunaire, — 3. os pyramidal, — 4. os pisiforme. — 5, 6, 7, 8. La rangée inférieure des os du carpe. — 5. Le trapèze. — 6. Le trapézoïde. — 7. Le grand os. — 8. L'os unciforme. — 9. Le premier, — 10. le second, — 11. le troisième, — 12. le quatrième, — 13. le cinquième os du métacarpe. — 11, 12, 13. Espaces inter-osseux. — 14. Première phalange du pouce. — 15, 15, 15, 15. Premières phalanges des autres doigts. — 16, 16, 16, 16. Secondes phalanges des autres doigts. — 17. Seconde et dernière phalange du pouce, analogue pour la forme aux troisièmes phalanges des autres doigts. — 18, 19, 20, 21. Troisièmes phalanges des quatre derniers doigts. — 18. Le doigt indicateur. — 19. Le doigt médius. — 20. Le doigt annulaire. — 21. Le petit doigt.

PLANCHE 38.

Fig. 1. Le fémur du côté gauche, vu par sa face antérieure. Homme de 28 ans.

N° 1. Extrémité supérieure et tête de l'os. — 2. Cavité située au sommet de la tête. — 3. Ligne au niveau de laquelle finit le cartilage d'incrustation de la tête. — 4. Col. — 5. Grand trochanter. — 6. Petit trochanter. — 7. Ligne qui réunit en avant les deux éminences précédentes. — 8. Cavité digitale du grand trochanter. — 9. Face antérieure du corps. — 10. Bord externe, — 11. Bord interne de la même partie. — 12. Condyle interne. — 13. Condyle externe. — 14. Surface articulaire concave qui unit en avant les deux apophyses précédentes. — 15. Tubérosité située en dehors du condyle externe. — 16. Tubérosité placée en dedans du condyle interne.

Fig. 2. Le même os, vu par sa face postérieure.

N° 1. Tête. — 2, 2. Ligne onduleuse au niveau de laquelle finit en arrière le cartilage d'incrustation de la tête. — 3. Col. — 4. Grand trochanter. — 5. Petit trochanter. — 6. Ligne oblique qui unit en arrière les deux apophyses précédentes. — 7. Face postérieure interne du corps. — 8. Face postérieure externe de la même partie. — 9. Bord postérieur ou *ligne âpre* qui sépare les deux faces précédentes. — 10, 11. Bifurcation de l'extrémité supérieure de la ligne âpre, dont les branches remontent, l'une vers le petit, et l'autre vers le grand trochanter. — 12. Principal conduit de nutrition du corps de l'os. — 13, 14. Divisions de l'extrémité inférieure de la ligne âpre qui descendent, l'une vers le condyle interne, et l'autre vers le condyle externe. — 15. Surface triangulaire qui sépare les deux lignes précédentes. — 16. Bord interne, et — 17. bord externe du corps. — 18. Tubérosité interne. — 19. Tubérosité externe. — 20. Gouttière qui reçoit le tendon du muscle poplité. — 21. Condyle interne. — 22. Condyle externe, séparé en arrière du précédent, par une profonde excavation.

Fig. 3. L'extrémité supérieure du même os, vue en dessus.

N° 1. Tête. — 2. Cavité placée au sommet de l'apophyse précédente. — 3. Partie supérieure du col. — 4. Face externe du grand trochanter. — 5. Sommet de la même apophyse. — 6. Partie antérieure du col. — 7. Partie postérieure du col. — 8. Cavité digitale du grand trochanter.

Fig. 4. L'extrémité inférieure du même os, vue en dessous.

N° 1, 1. Condyle externe. — 2. Condyle interne. — 3. Profonde excavation qui sépare les condyles en bas et en arrière. — 4. Surface concave qui réunit en avant les apophyses précédentes. — 5. Tubérosité externe. — 6. Tubérosité interne.

Fig. 5. La rotule du côté gauche, vue par sa face antérieure. Homme de 28 ans.

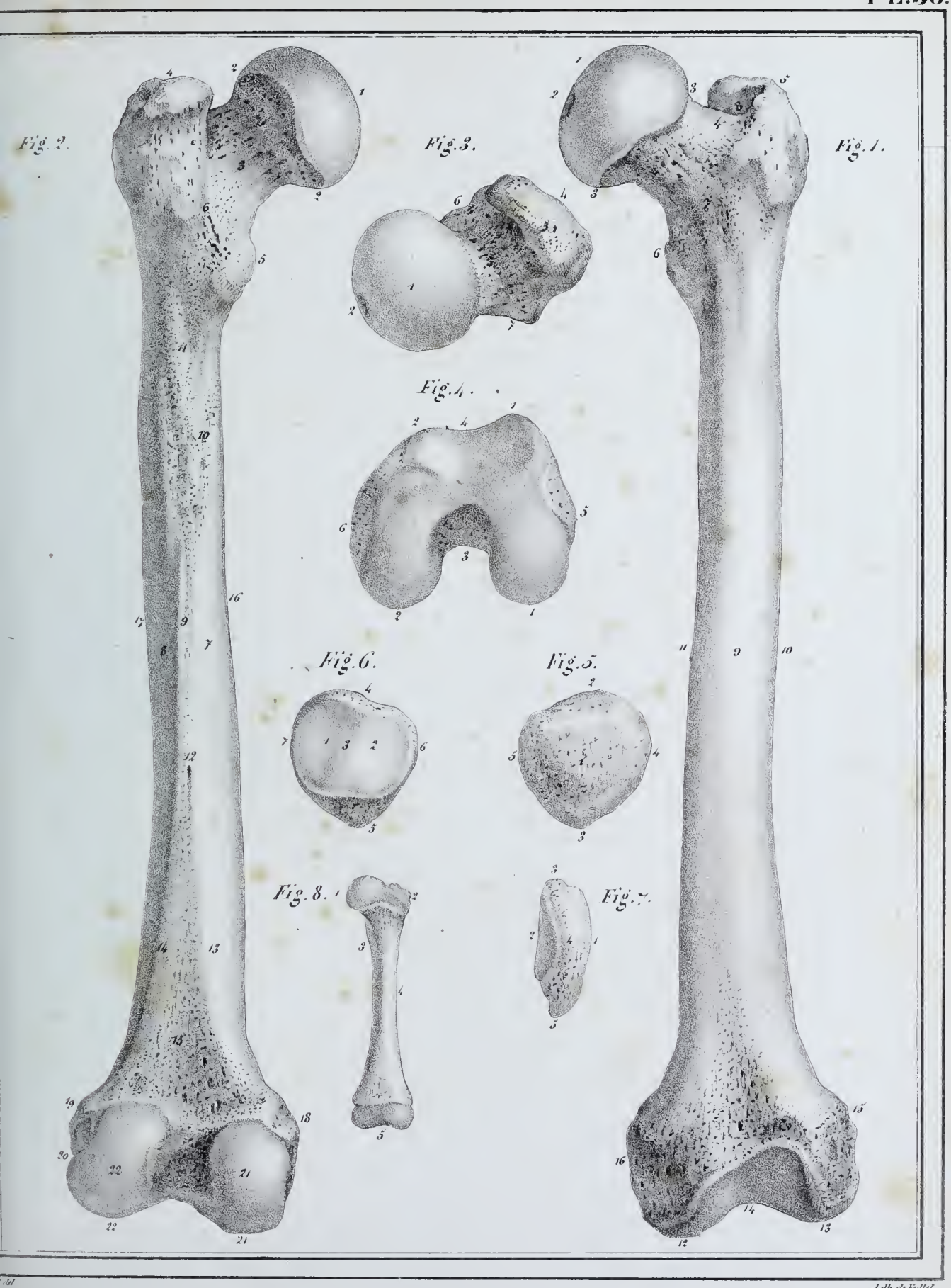

del

Lith. de Fillet.

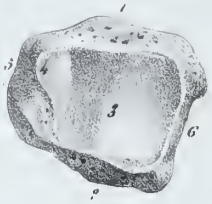

W. I. del.

Lith. del. Fest.

N° 1. Face antérieure. — 2. Base de l'os. — 3. Sommet. — 4. Bord externe. — 5. Bord interne.

Fig. 6. Le même os, vu par sa face postérieure.

N° 1. Face postérieure. Facette concave qui s'articule avec le condyle externe du fémur. — 2. Autre facette qui se joint au condyle interne. — 3. Bord saillant qui sépare les deux surfaces précédentes. — 4. Base de l'os. — 5. Sommet. — 6. Bord interne. — 7. Bord externe.

Fig. 7. Le même os, vu de profil par son bord interne.

N° 1. Face antérieure. — 2. Face postérieure. — 3. Base. — 4. Bord interne. — 5. Sommet.

Fig. 8. Le fémur d'un fœtus à terme.

N° 1. Tête. — 2. Grand trochanter. — 3. Petit trochanter. — 4. Corps. — 5. Les condyles.

PLANCHE 39.

Fig. 1. Le tibia gauche d'un homme de 28 ans, vu par sa face antérieure.

N° 1. Extrémité supérieure de l'os. Epine du tibia. — 2. Surface articulaire supérieure externe. — 3. Surface articulaire supérieure interne. — 4. Tubérosité interne. — 5. Tubérosité externe. — 6. Surface triangulaire, convexe, placée au-dessus d'un — 7. tubercule inégal, auquel se fixe le ligament rotulien. — 8. Bord externe du corps. — 9. Bord interne. — 10. Bord antérieur ou crête du tibia. — 11. Face externe. — 12. Face interne. — 13. Surface articulaire de l'extrémité inférieure. — 14. Malléole interne. — 15. Surface qui s'articule avec le péroné.

Fig. 2. Le même os, vu par sa face postérieure.

N° 1. Epine du tibia. — 2. Surface articulaire supérieure interne. — 3. Surface articulaire supérieure externe. — 4. Excavation et inégalités situées derrière l'épine du tibia. — 5. Tubérosité interne. — 6. Tubérosité externe. — 7. Surface qui s'articule avec la tête du péroné. — 8. Face postérieure. Crête rugueuse qui traverse obliquement cette face à sa partie supérieure. — 9. Conduit principal de nutrition de l'os. — 10. Bord interne. — 11. Bord externe. — 12. Malléole interne. — 13. Surface articulaire inférieure. — 14. Excavation rugueuse qui reçoit l'extrémité inférieure du péroné. — 15. Coulisse creusée derrière la malléole interne pour le passage de tendons.

Fig. 3. Extrémité supérieure du même os, vue en dessus.

N° 1. Face postérieure de l'os. — 2. Face antérieure. — 3. Epine du tibia. — 4. Excavation rugueuse placée derrière l'apophyse précédente. — 5. Autre excavation inégale située devant la même apophyse. — 6. Surface articulaire supérieure externe. — 7. Surface articulaire supérieure interne.

Fig. 4. Extrémité inférieure du même os, vue en dessous.

N° 1. Face antérieure. — 2. Face postérieure. — 3. Surface articulaire inférieure. — 4. Face externe de la malléole interne. — 5. Face interne de la même éminence. — 6. Excavation située en dehors de cette extrémité, et destinée à recevoir le péroné.

Fig. 5. Le tibia gauche d'un fœtus à terme.

N° 1. Extrémité supérieure presque entièrement cartilagineuse. — 2. Corps de l'os. — 3. Extrémité inférieure. — 4. Malléole interne.

Fig. 6. Le péroné gauche, vu par ses faces interne et externe. Homme de 28 ans.

N° 1. Extrémité supérieure terminée par une sorte d'épine. — 2. Surface plane qui s'articule avec la tubérosité externe du tibia. — 3. Face externe. — 4. Face interne. — 5. Ligne longitudinale qui sépare en deux portions la face interne. — 6. Bord antérieur de l'os. — 7. Bord externe. — 8. Bord interne. — 9. Surface qui est reçue dans une excavation de l'extrémité inférieure du tibia. — 10. Surface de la malléole externe qui s'articule avec l'astragale. — 11. Surface triangulaire qui est sous-cutanée. — 12. Sommet de la malléole externe.

Fig. 7. Le même os, vu par sa face postérieure.

° 1. Epine qui surmonte l'extrémité supérieure. — 2. Face postérieure. Principal conduit de nutrition. — 3. Bord interne. — 4. Bord externe. — 5. Portion de la face externe. — 6. Face externe de la malléole externe. — 7. Surface convexe qui est reçue dans une excavation de l'extrémité inférieure du tibia. — 8. Surface qui s'articule avec l'astragale. — 9. Coulisse creusée derrière la malléole externe pour le passage de tendons.

Fig. 8. Le péroné gauche d'un fœtus à terme.

N° 1. Extrémité supérieure. — 2. Corps. — 3. Extrémité inférieure.

PLANCHE 40.

Dans cette planche, l'*a* indique la face ou l'extrémité postérieure des os du tarse, le *b* la face ou l'extrémité antérieure, le *c* la face ou l'extrémité supérieure, le *d* la face ou l'extrémité inférieure, l'*e* la face externe, l'*f* la face interne.

Fig. 1. Le calcanéum du pied gauche. Homme de 28 ans.

N° 1. Cet os, vu par sa face supérieure, — 2. vu par sa face inférieure, — 3. vu par sa face interne, — 4. vu par sa face externe.

Fig. 2. L'astragale du même pied.

N° 1. Cet os, vu par sa face supérieure, — 2. vu par sa face inférieure, — 3. vu par sa face interne, — 4. vu par sa face externe.

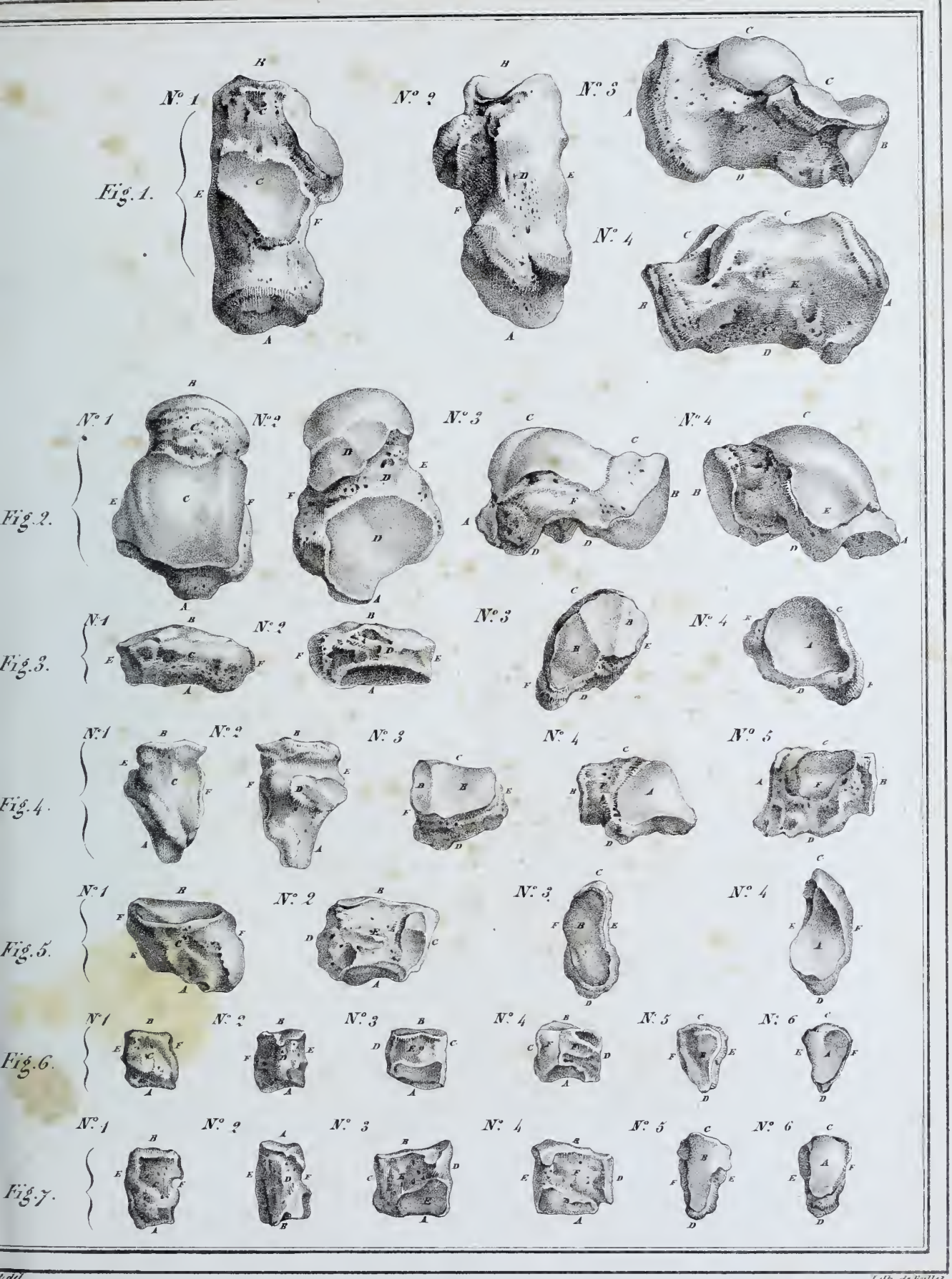
Fig. 1.
N.° 1
N.° 2
N.° 3
N.° 4
Fig. 2.
N.° 1
N.° 2
N.° 3
N.° 4
Fig. 3.
N.° 1
N.° 2
N.° 3
N.° 4
Fig. 4.
N.° 1
N.° 2
N.° 3
N.° 4
N.° 5
Fig. 5.
N.° 1
N.° 2
N.° 3
N.° 4
Fig. 6.
N.° 1
N.° 2
N.° 3
N.° 4
N.° 5
N.° 6
Fig. 7.
N.° 1
N.° 2
N.° 3
N.° 4
N.° 5
N.° 6
del
Lith de Fallet

Fig. 3. L'os scaphoïde du même pied.

N° 1. Cet os, vu par sa face supérieure, — 2. vu par sa face inférieure, — 3. vu par sa face antérieure, — 4. vu par sa face postérieure.

Fig. 4. L'os cuboïde du même pied.

N° 1. Cet os, vu par sa face supérieure, — 2. vu par sa face inférieure, — 3. vu par sa face antérieure, — 4. vu par ses faces externe et postérieure, — 5. vu par sa face interne.

Fig. 5. Le premier os cunéiforme du même pied.

N° 1. Cet os, vu par ses faces supérieure et interne, — 2. vu par ses faces inférieure et externe, — 3. vu par sa face antérieure, — 4. vu par sa face postérieure.

Fig. 6. Le second os cunéiforme du même pied.

N° 1. Cet os, vu par sa face supérieure, — 2. vu par sa face inférieure, — 3. vu par sa face externe, — 4. vu par sa face interne, — 5. vu par sa face antérieure, — 6. vu par sa face postérieure.

Fig. 7. Le troisième os cunéiforme du même pied.

N° 1. Cet os, vu par sa face supérieure, — 2. vu par sa face inférieure, — 3. vu par sa face externe, — 4. vu par sa face interne, — 5. vu par sa face antérieure, — 6. vu par sa face postérieure.

PLANCHE 41.

Dans toutes les figures la lettre *a* indique l'extrémité postérieure, le *b* l'extrémité antérieure, le *c* la face supérieure, le *d* la face inférieure, l'*e* la face externe, l'*f* la face interne.

Fig. 1. Le premier os du métatarse du pied gauche. Homme de 28 ans.

N° 1. Cet os, vu par sa face supérieure, et un peu par sa face externe. — 2. Le même os, vu par sa face inférieure, — 3. vu par sa face supérieure, et un peu par sa face inférieure, — 4. vu par sa face externe. — 5. Extrémité postérieure, — 6. extrémité antérieure du même os.

Fig. 2. Le second os du métatarse du même pied.

N° 1. Cet os, vu par sa face supérieure, — 2. vu par sa face inférieure, — 3. vu par sa face interne, — 4. vu par sa face externe. — 5. Extrémité antérieure, — 6. extrémité postérieure du même os.

Fig. 3. Le troisième os du métatarse du même pied.

N° 1. Cet os, vu par sa face supérieure, — 2. vu par sa face inférieure, — 3. vu par sa face interne, — 4. vu par sa face externe. — 5. Extrémité postérieure, — 6. extrémité antérieure du même os.

Fig. 4. Le quatrième os du métatarse du même pied.

N° 1. Cet os, vu par sa face supérieure, — 2. vu par sa face inférieure, — 3. vu par sa face interne, — 4. vu par sa face externe. — 5. Extrémité postérieure, 6. — extrémité antérieure du même os.

Fig. 5. Le cinquième os du métatarse du même pied.

N° 1. Cet os, vu par sa face supérieure, — 2. vu par sa face inférieure, — 3. vu par sa face interne, — 4. vu par sa face externe. — 5. Extrémité postérieure, — 6. extrémité antérieure du même os.

Fig. 6. La première phalange du gros orteil du même pied.

N° 1. Cet os, vu par sa face supérieure, — 2. vu par sa face inférieure, — 3. vu par son bord interne, — 4. vu par son bord externe. — 5. Extrémité postérieure, — 6. extrémité antérieure du même os.

Fig. 7. La dernière phalange du gros orteil du même pied.

N° 1. Cet os, vu par sa face supérieure, — 2. vu par sa face inférieure, — 3. vu par son bord interne, — 4. vu par son bord externe, — 5. vu par son extrémité postérieure.

Fig. 8. La première phalange du second orteil du même pied.

N° 1. Cet os, vu par sa face supérieure, — 2. vu par sa face inférieure, — 3. vu par son bord interne, — 4. vu par son extrémité postérieure. — 5. Extrémité antérieure du même os.

Fig. 9. La seconde phalange du même orteil.

N° 1. Cet os, vu par sa face supérieure, — 2. vu par sa face inférieure, — 3. vu par son bord interne. — 4. Extrémité postérieure, — 5. extrémité antérieure du même os.

Fig. 10. La seconde phalange du quatrième orteil du même pied, vue par sa face supérieure.

Fig. 11. La troisième phalange du second orteil du même pied.

N° 1. Cet os, vu par sa face supérieure, — 2. vu par sa face inférieure, — 3. vu par son bord interne, — 4. vu par son extrémité postérieure.

Fig. 12. L'un des os sésamoïdes de l'articulation métatarso-phalangienne du gros orteil du même pied.

N° 1. Cet os, vu par sa face libre ou inférieure, — 2. vu par sa face articulaire ou supérieure, — 3. vu par son bord externe.

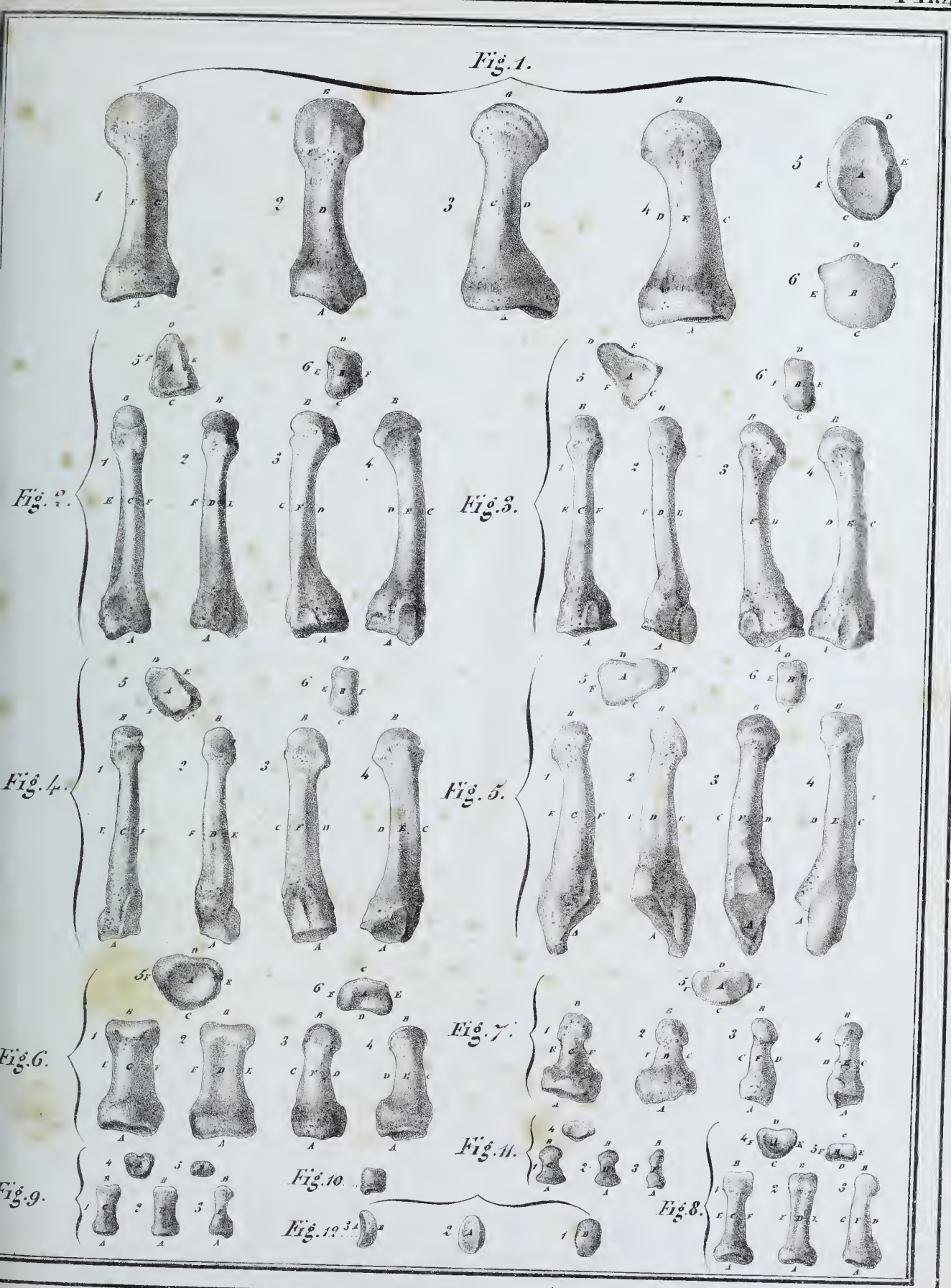

Lith. de Feillet.

Fig. 2.

Fig. 1.

Fig. 3.

Zittel lith.

Ldh. de Fidl

PLANCHE 42.

Fig. 1. Le pied du côté gauche, vu par sa face supérieure ou dorsale. Homme de 25 ans.

N° 1. Face postérieure du calcanéum. Extrémité postérieure du pied. — 2. Portion de la face supérieure du calcanéum qui est libre, derrière l'articulation calcanéo-astragalienne. — 3. Face externe du calcanéum. — 4. Portion de la face interne du même os. — 5. Face supérieure de l'astragale. — 6. Tête du même os. — 7. Face externe du même os, et surface triangulaire qui s'articule avec le péroné. — 8. Face interne du même os, et facette qui s'articule avec la malléole interne. — 9. Le scaphoïde. — 10. Le cuboïde. — 11. Le premier os cunéiforme. — 12. Le second os cunéiforme. — 13. Le troisième os cunéiforme. — 14. Le premier os du métatarse. Bord interne du pied. — 15, 16, 17, 18. Le second, le troisième, le quatrième et le cinquième os du métatarse. — 19. Saillie formée sur le bord externe du pied, par l'extrémité postérieure du cinquième os métatarsien. — 20, 20, 20, 20. Les espaces inter-osseux qui séparent les os du métatarse. — 21. La première phalange du gros orteil. — 22, 22, 22, 22. Les premières phalanges des quatre derniers orteils. — 23. La seconde et dernière phalange du gros orteil. — 24, 24, 24, 24. Les secondes phalanges des quatre orteils suivans. — 25, 25, 25, 25. Les troisièmes phalanges des quatre derniers orteils.

Fig. 2. Le même pied, vu par sa face inférieure ou plantaire.

N° 1. Face postérieure du calcanéum. — 2. Face inférieure et — 3. face interne du même os. — 4. Portion de la tête de l'astragale paraissant à la plante du pied, entre le calcanéum et le scaphoïde. — 5. Face inférieure du scaphoïde. — 6. Tubercule de cet os, qui fait saillie sur le bord interne du pied. — 7. Face inférieure du cuboïde. — 8. Gouttière oblique qui traverse la même face du cuboïde. — 9. Le premier os cunéiforme. — 10. Le second os cunéiforme. — 11. Le troisième os cunéiforme. — 12. Le premier os du métatarse. — 13, 14, 15, 16. Les second, troisième, quatrième et cinquième os du métatarse. — 17. Saillie que forme sur le bord externe du pied l'extrémité postérieure du cinquième os métatarsien. — 18, 18, 18, 18. Les espaces inter-osseux. — 19. La première phalange du gros orteil. — 20, 20, 20, 20. Les premières phalanges des quatre derniers orteils. — 21. La seconde phalange du gros orteil. — 22, 22, 22, 22. Les secondes phalanges des quatre derniers orteils. — 23, 23, 23, 23. Les troisièmes phalanges des mêmes orteils.

Fig. 3. Le même pied, vu de profil par son bord interne.

N° 1. Face postérieure du calcanéum. — 2. Portion libre de la face supérieure du même os. — 3. Face interne et voûte du calcanéum. — 4. Face supérieure de l'astragale. Poulie articulaire qu'elle présente pour l'articulation du pied avec les

os de la jambe. — 5. Portion de la face interne de l'astragale, qui s'articule avec la malléole interne. — 6. Portion libre de la même face. — 7. Tête de l'astragale. — 8. Scaphoïde. — 9. Tubercule que l'os précédent présente sur le bord interne du pied. — 10. Face dorsale du pied. — 11. Premier os cunéiforme. — 12. Second os cunéiforme. — 13. Premier os du métatarse. — 14. Second os du métatarse. — 15. Portion de la face supérieure des trois derniers os du métatarse. — 16. Os sésamoïdes de la première articulation métatarso-phalangienne. — 17. Face plantaire du pied. — 18. La première phalange du gros orteil. — 19, 19, 19, 19. Les premières phalanges des quatre orteils suivans. — 20. La seconde et dernière phalange du gros orteil. — 21, 21, 21, 21. Les secondes et troisièmes phalanges des quatre derniers orteils.

PLANCHE 43.

Le squelette d'un homme âgé de 38 ans, remarquable pendant sa vie par la beauté de son corps et la régularité de ses proportions. (Taille de cinq pieds six pouces.) Figure vue de face.

N° 1. La tête formant l'extrémité supérieure du tronc. Le crâne. — 2. Le coronal. — 3. La face. Os de la pommette. — 4. Le pariétal. — 5. Le temporal. — 6. Les os propres du nez. — 7. L'os maxillaire supérieur. — 8. Les deux arcades dentaires. — 9, 10. La mâchoire inférieure. — 11. Le col unissant la tête à la poitrine, et formé par la région cervicale de la colonne vertébrale. — 12. Le sternum formant la partie antérieure de la poitrine. — 13. Les côtes formant les parties latérales de la même cavité. — 14. Sommet et ouverture supérieure de la poitrine. — 15. Base et ouverture inférieure de la même cavité. — 16. Région lombaire de la colonne vertébrale, unissant la poitrine avec le bassin. Grand espace qui reste entre ces deux dernières parties et correspond à la cavité abdominale. — 17. Le bassin formant l'extrémité inférieure du tronc. Les os coxaux. — 18. Le sacrum. — 19. Le coccyx. — 20. La clavicule. — 21. L'omoplate formant l'épaule par sa réunion avec l'os précédent. — 22. L'humérus formant à lui seul le bras. — 23, 23. Le radius placé en dehors, et — 24, 24. le cubitus situé en dedans de l'avant-bras, lequel, du côté droit, est représenté dans la supination, et du côté gauche dans la pronation. — 25. Le carpe. Le scaphoïde. — 26. Le semi-lunaire. — 27. Le pyramidal. — 28. Le pisiforme. — 29. Le trapèze. — 30. Le trapézoïde. — 31. Le grand os. — 32. L'os unciforme. — 33. Le métacarpe. — 34. Le pouce. — 35. Le doigt indicateur. — 36. Le doigt médius. — 37. Le doigt annulaire. — 38. Le petit doigt. — 39. Le fémur formant à lui seul la cuisse. — 40. La rotule placée au-devant de l'articulation du genou. — 41. Le tibia situé en avant et en dedans de la jambe. — 42. Le péroné placé en dehors de la même partie. — 43. Le talon.

Feillet del.

Lith. de Fadin

Le calcanéum. — 44. L'astragale. — 45. Le scaphoïde. 46. —Le premier os cunéiforme. — 47. Le second os cunéiforme. — 48. Le troisième os cunéiforme. — 49. Le métatarse. — 50. Les orteils formant la pointe du pied.

PLANCHE 44.

Le squelette de la planche précédente, vu par sa face postérieure.

N° 1. La tête formant l'extrémité supérieure du tronc. — 2. Le pariétal. — 3. L'os de la pommette, et, derrière, la fosse temporale. — 4. L'occipital. Réunion des sutures sagittale et lambdoïde. — 5. Articulation de l'occipital, et de la tête par conséquent, avec la colonne vertébrale. — 6. Os maxillaire inférieur. — 7. Le cou ou la région cervicale de la colonne vertébrale, unissant la tête à la poitrine. — 8. Région dorsale de la colonne vertébrale faisant partie de la poitrine. — 9. Région lombaire de la colonne vertébrale, unissant la poitrine au bassin. — 10. Articulation de la colonne vertébrale avec le sacrum. — 11. Le coccyx. — 12. Grand vide qu'on observe entre la poitrine et le bassin, et qui correspond à la cavité abdominale. — 13. Extrémité supérieure, ou sommet de la poitrine. — 14. Extrémité inférieure, ou base de la même cavité. — 15. Parties latérales de la même cavité formées par les côtes. — 16. Le sacrum formant la paroi postérieure du bassin. — 17. Les os coxaux formant de chaque côté la saillie des hanches. — 18. Les tubérosités de l'ischion. — 19. L'articulation coxo-fémorale ou de la hanche. — 20. La clavicule formant la partie antérieure de l'épaule. — 21. L'omoplate formant la région postérieure de l'épaule, et recouvrant la partie correspondante du thorax. — 22. Articulation scapulo-humérale ou de l'épaule. — 23. L'humérus ou l'os du bras. — 24. Articulation huméro-cubitale ou du coude. — 25, 25. Le cubitus, et — 26, 26. Le radius formant l'avant-bras. Cette dernière partie est représentée à gauche dans la pronation, et à droite dans la supination. — 21. Les os du carpe. Le scaphoïde. — 28. Le semi-lunaire. — 29. Le pyramidal. — 30. Le trapèze. — 31. Le trapézoïde. — 32. Le grand os. — 33. L'os crochu. — 34, 34. Les os du métacarpe. — 35. Le pouce. — 36. Le doigt indicateur. — 37. Le doigt médius. — 38. Le doigt annulaire. — 39. Le petit doigt. — 40. Le fémur ou l'os de la cuisse. — 41. L'articulation fémoro-tibiale ou du genou. — 42. Le tibia. — 43. Le péroné. — 44. L'astragale. — 45. Le calcanéum formant le talon, ou l'extrémité postérieure du pied. — 46. L'os cuboïde. Bord externe du pied. — 47. Les os cunéiformes. — 48. Les os du métatarse. — 49. Les phalanges ou les os des orteils.

PLANCHE 45.

Elle représente le squelette d'une femme âgée de 22 ans, remarquable pendant sa vie par la beauté de sa physionomie, l'élégance et la régularité de ses formes. Taille de cinq pieds un pouce. Figure vue par-devant.

PLANCHE 46.

Elle représente les deux squelettes d'homme et de femme figurés dans les planches précédentes, vus de profil et mis en regard, afin de faire saisir plus facilement les différences qu'ils offrent dans les dimensions et la conformation de leurs diverses parties.

Fig. 1. Le squelette de l'homme.

Fig. 2. Le squelette de la femme.

PLANCHE 47.

Fig. 1. Squelette d'un fœtus mâle à terme, vu de face.

Fig. 2. Le même squelette, vu de profil.

PLANCHE 48.

Fig. 1. L'articulation temporo-maxillaire du côté gauche, vue en dehors.

N° 1. Coupe horizontale faite au niveau de la fosse temporale. — 2. Autre coupe verticale faite au niveau de — 3. l'apophyse mastoïde. — 4. Portion de l'os malaire, qui est restée unie à — 5. l'apophyse zygomatique du temporal. — 6. Insertion du ligament latéral externe à la base de l'apophyse zygomatique. — 7. Insertion du même ligament au col de la mâchoire. — 8. Le col de la mâchoire. — 9. Echancrure sigmoïde. — 10. Apophyse coronoïde. — 11. Angle de la mâchoire. — 12. Conduit auditif externe. — 13. Apophyse styloïde. — 14. Ligament stylo-maxillaire. — 15 et 16. Coupe verticale tombant sur les deux mâchoires.

Fig. 2. La même pièce vue en dedans, afin de faire voir les ligamens latéral interne et stylo-maxillaire.

Fig. 2
Fig. 1.

Fig. 2.

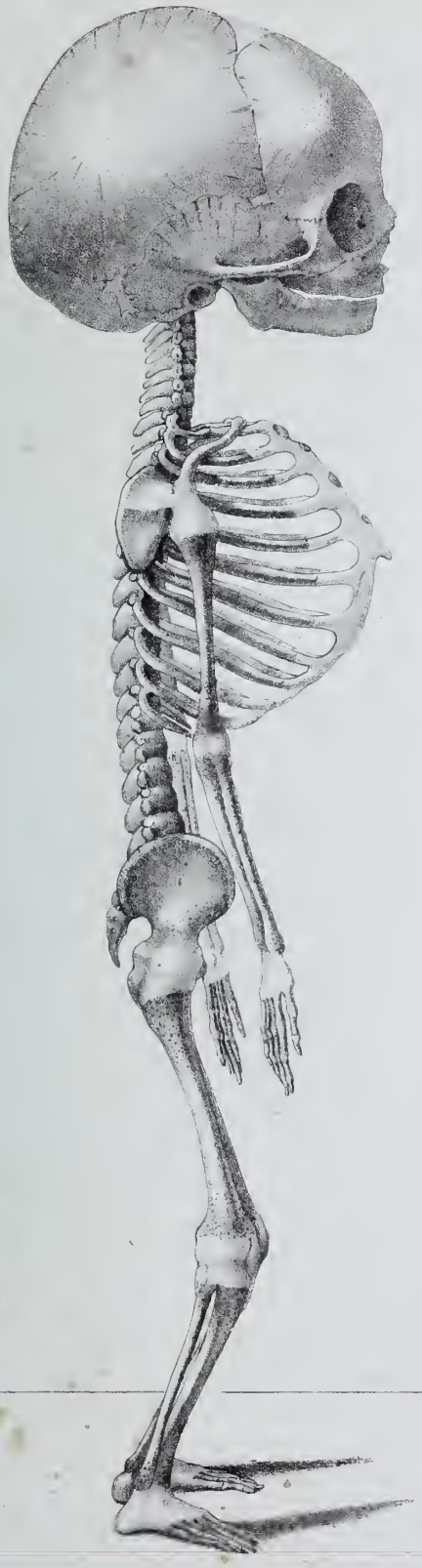

Fig. 1.

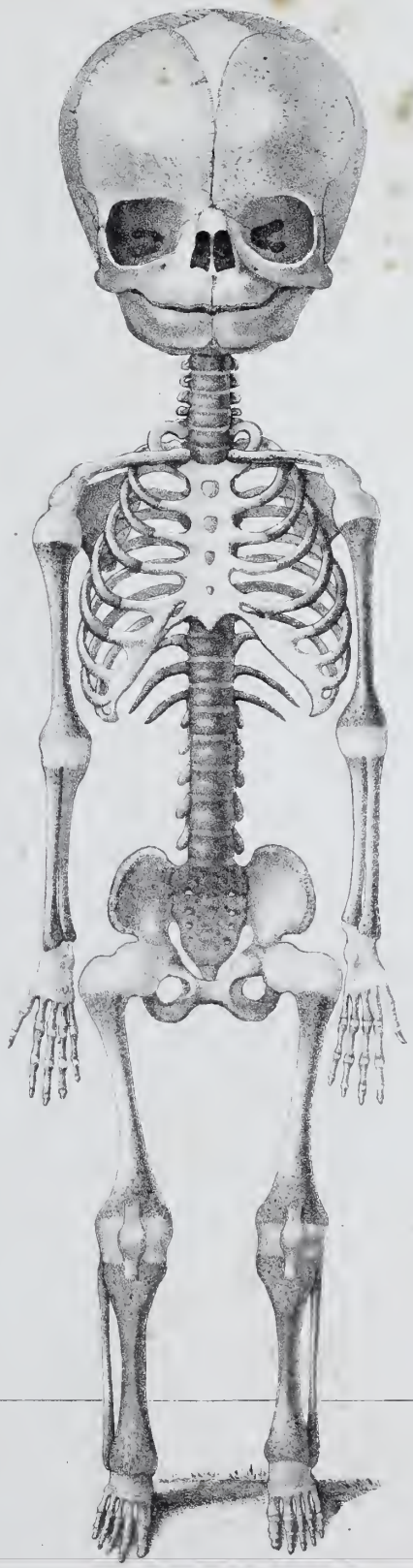

Fig. 1.

Fig. 2.

Fig. 3.

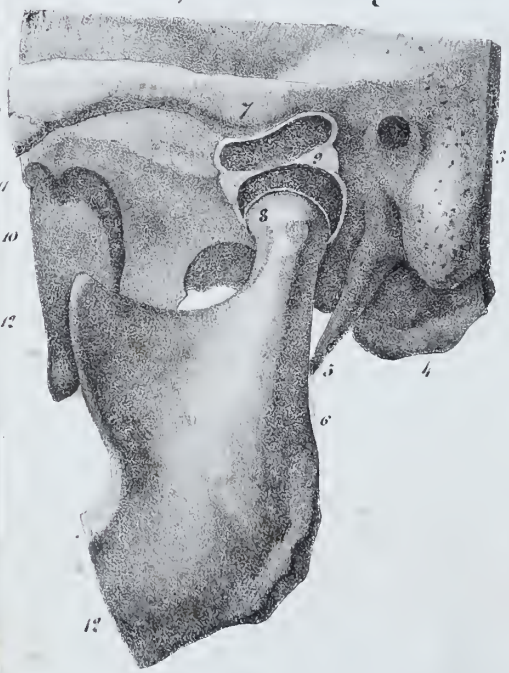

Fig. 4.

Fig. 5.

Fig. 6.

Fig. 7.

Feller del. Lith. v. Sellh

N° 1. Portion du sinus sphénoïdal. — 2. Coupe verticale faite par le milieu de la gouttière basilaire. Union du sphénoïde avec l'occipital. — 3. Le rocher, et en avant le conduit auditif interne. — 4. Orifice interne du trou condylien antérieur. — 5. Apophyse mastoïde. — 6, 7, 8. Coupe verticale divisant transversalement les fosses nasales et les deux mâchoires. — 9. Extrémité supérieure du ligament latéral interne inséré à l'épine du sphénoïde. — 10. Extrémité inférieure du même ligament fixée sur le pourtour de — 11. l'orifice du canal dentaire inférieur. — 12. Apophyse styloïde. — 13. Ligament stylo-maxillaire. — 14. Echancrure sigmoïde. On voit au-dessus de ce numéro l'arcade zygomatique, en arrière le col de la mâchoire, en avant l'apophyse ptérygoïde. — 15. Portion du cornet inférieur des fosses nasales. — 16. Portion du cornet moyen.

Fig. 3. Articulation temporo-maxillaire vue en dehors. Le ligament latéral externe a été enlevé; le fibro-cartilage inter-articulaire et les deux capsules synoviales sont coupés et mis à nu, le condyle tiré en bas et écarté de la cavité glénoïde, pour faire voir la disposition des parties intérieures de l'articulation.

N° 1. Coupe horizontale du temporal. — 2. Arcade zygomatique. — 3. Coupe verticale faite au niveau de l'apophyse mastoïde. — 4. Le condyle gauche de l'occipital. — 5. Apophyse styloïde. — 6. Ligament stylo-maxillaire. — 7. Base de l'apophyse zygomatique. — 8. Le condyle de la mâchoire. — 9. Le fibro-cartilage inter-articulaire. — 10. La membrane synoviale inférieure. — 11. La membrane synoviale supérieure. — 12, 12. Coupe verticale divisant transversalement les deux mâchoires.

Fig. 4. Le fibro-cartilage inter-articulaire, vu par sa face supérieure.

Fig. 5. La même pièce, vue par sa face inférieure.

Fig. 6. Un fibro-cartilage inter-articulaire percé à sa partie moyenne, de sorte que les deux membranes synoviales communiquaient ensemble.

Fig. 7. Le fibro-cartilage inter-articulaire, vu de profil.

PLANCHE 49.

Fig. 1. Articulations occipito-atloïdienne et atloïdo-axoïdienne, vues par leur face antérieure.

N° 1. Apophyse basilaire sciée transversalement. — 2. Face inférieure de la même apophyse. — 3. Ligament occipito-atloïdien antérieur. — 4. Faisceau mince du même ligament, qui passe au-devant de la membrane synoviale de l'articulation du condyle de l'occipital avec l'apophyse articulaire de l'atlas. — 5. Membrane synoviale précédente mise à découvert. — 6. Trou condylien antérieur. — 7. Portion de l'occipital. — 8. Partie moyenne du ligament atloïdo-axoïdien antérieur. — 9. Partie latérale du même ligament. — 10. Commencement du grand ligament

vertébral antérieur. — 11. Apophyse transverse de l'atlas. — 12. Membrane synoviale qui couvre les apophyses articulaires correspondantes de l'atlas et de l'axis. — 13. Axis. — 14. Troisième vertèbre cervicale.

Fig. 2. Les articulations occipito-atloïdienne et atloïdo-axoïdienne, vues par leur face postérieure.

N° 1. Portion de l'occipital sciée transversalement. — 2. Face postérieure de l'occipital. — 3. Insertion du ligament occipito-atloïdien postérieur, à la partie postérieure du grand trou occipital. — 4. Insertion du même ligament à l'arc postérieur de l'atlas. — 5. Ouverture du même ligament, par laquelle passe l'artère vertébrale. — 6. Arc postérieur de l'atlas. — 7. Apophyse transverse de la même vertèbre. — 8. Apophyses articulaires correspondantes de l'atlas et de l'axis. — 9. Ligament atloïdo-axoïdien postérieur. — 10. Ouverture latérale que présente ce même ligament. — 11. Seconde vertèbre. — 12. Premier ligament jaune. — 13. Troisième vertèbre.

Fig. 3. Articulation occipito-axoïdienne, vue du côté du canal vertébral, lequel a été ouvert par une coupe transversale faite verticalement.

N° 1. Apophyse basilaire. — 2. Gouttière basilaire. — 3. Insertion du ligament occipito-axoïdien dans la gouttière précédente. — 4. Ligament occipito-axoïdien. — 5. Insertion du même ligament derrière le corps de l'axis. — 6. Continuation du même ligament avec le ligament vertébral postérieur. — 7. Trou condylien antérieur. — 8. Portion des ligamens odontoïdiens recouverts par le ligament occipito-axoïdien. — 9. Extrémités du ligament transverse de l'atlas. — 10. Condyle de l'occipital reçu dans l'excavation de l'apophyse articulaire de l'atlas. — 11. Apophyse transverse de l'atlas. — 12. Apophyses articulaires correspondantes de l'atlas et de l'axis. — 13, 14, 15. Arc postérieur de l'atlas, et lames des seconde et troisième vertèbres sciées transversalement.

Fig. 4. Articulations occipito axoïdienne et atloïdo-axoïdienne, vues par leur face postérieure. Le ligament occipito-axoïdien a été enlevé en grande partie, afin de mettre à découvert les ligamens odontoïdiens et transverse.

N° 1. Apophyse basilaire. — 2. Gouttière basilaire. — 3. Portion du ligament occipito-axoïdien. — 4. Apophyse odontoïde passant au-dessus du ligament transverse. — 5. Ligament transverse. — 6. Ligamens odontoïdiens. — 7. Trou condylien antérieur. — 8. Ligament occipito-atloïdien, vu par sa face postérieure. — 9. Base de l'apophyse odontoïde. — 10. Extrémité inférieure du ligament occipito-axoïdien. — 11. Portion du ligament vertébral postérieur. — 12. Portion de l'occipital. — 13. Articulation du condyle de l'occipital avec l'atlas. — 14. Apophyse transverse de l'atlas. — 15, 16, 17. Arc postérieur de l'atlas, et lames des seconde et troisième vertèbres sciés transversalement.

Fig. 5. Les articulations précédentes vues de profil, et mises à découvert par une coupe de l'occipital et des trois premières vertèbres, faite verticalement sur la ligne médiane et d'avant en arrière.

N° 1. Moitié de l'apophyse basilaire. — 2. Moitié de la gouttière du même nom.

Fig. 1.

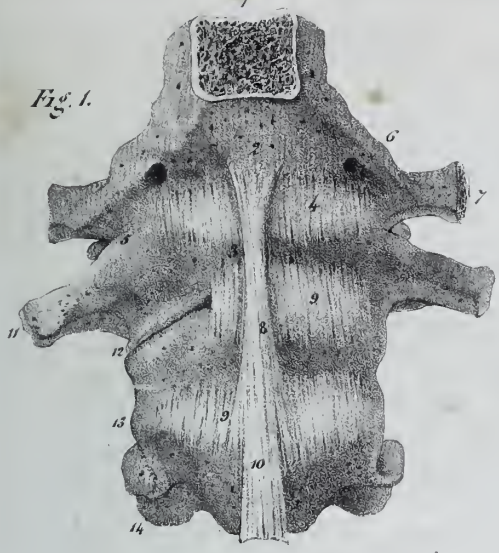

Fig. 2.

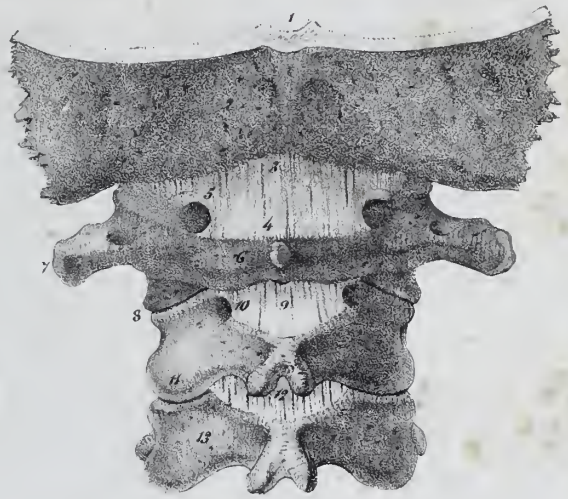

Fig. 3.

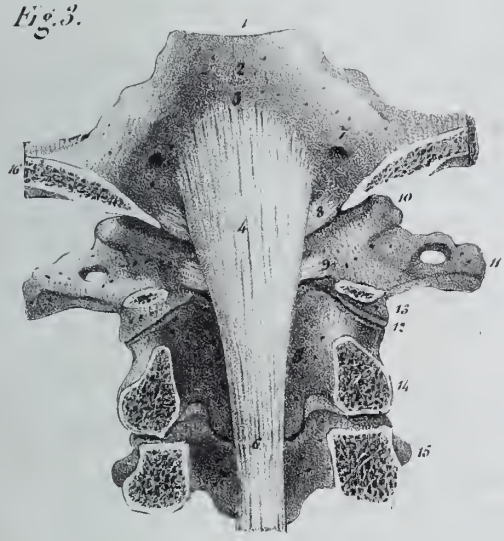

Fig. 4.

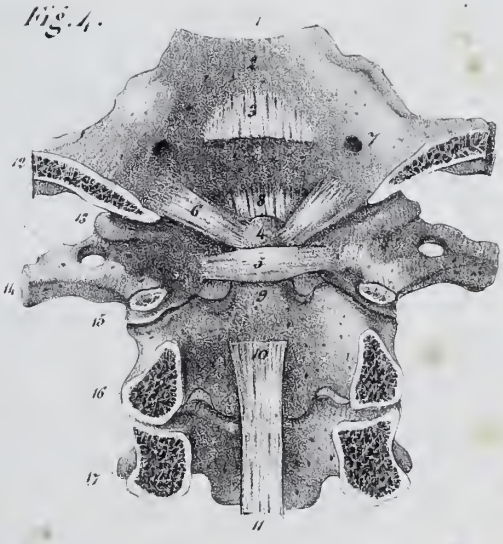

Fig. 5.

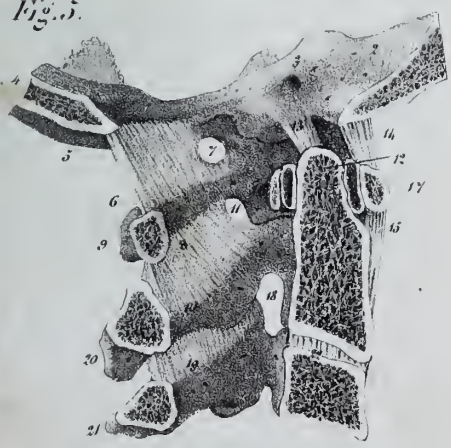

Fig. 6.

l del.

Edh. de Fillet.

— 3. Orifice interne du trou condylien antérieur. — 4. Portion de l'occipital divisée au niveau de la crête occipitale. — 5, 6. Insertion du ligament occipito-atloïdien postérieur au pourtour du grand trou occipital et à l'arc postérieur de l'atlas. — 7. Ouverture latérale du ligament précédent. — 8. Moitié gauche du ligament atloïdo-axoïdien postérieur. — 9. Arc postérieur de l'atlas. — 10. Lame de l'axis. — 11. Ouverture latérale du ligament atloïdo-axoïdien postérieur. — 12. Apophyse odontoïde sciée par son milieu. — 13. Ligament odontoïdien du côté gauche. — 14. Ligament occipito-atloïdien antérieur. — 15. Ligament atloïdo-axoïdien antérieur. — 16. Le ligament transverse coupé verticalement par son milieu, et au-devant de lui la membrane synoviale qui l'unit à la face postérieure de l'apophyse odontoïde. — 17. Petit arc de l'atlas scié verticalement, et derrière lui la membrane synoviale qui l'unit à la face antérieure de l'apophyse odontoïde. — 18. Trou de conjugaison. — 19. Le premier ligament jaune. — 20, 21. Lame des seconde et troisième vertèbres sciées. — 22. Articulation du corps des seconde et troisième vertèbres.

Fig. 6. L'atlas avec le ligament transverse de l'articulation atloïdo-axoïdienne, vu par sa face supérieure.

N° 1. Petit arc de l'atlas. — 2. Facette concave que présente en arrière cet arc pour s'articuler avec l'apophyse odontoïde. — 3. Ligament transverse. — 4. Face antérieure du même ligament, formant avec le petit arc de l'atlas un trou dans lequel est reçue l'apophyse odontoïde. — 5. Trou vertébral. — 6. Facette articulaire de l'atlas encroûtée de cartilage pour s'articuler avec le condyle de l'occipital. — 7. Trou de l'apophyse transverse. — 8. Sommet de l'apophyse transverse. — 9. Arc postérieur.

PLANCHE 50.

Fig. 1. Les trois premières vertèbres lombaires avec les cartilages inter-vertébraux, et la partie correspondante du grand ligament vertébral antérieur.

N° 1. Apophyses articulaires de la première vertèbre lombaire. — 2, 2, 2. Apophyses transverses. — 3, 3, 3. Corps des vertèbres. — 4, 4. Grand ligament vertébral antérieur. — 5, 5. Fibro-cartilages inter-vertébraux. — 6. Substance pulpeuse qu'on trouve au centre des cartilages inter-vertébraux.

Fig. 2. Portion de la région dorsale de la colonne vertébrale, vue en arrière. La partie postérieure des vertèbres est enlevée, afin de faire voir le grand ligament vertébral postérieur et la partie correspondante des fibro-cartilages.

N° 1. Renflement conique que forment, en se dilatant, les fibro-cartilages inter-vertébraux coupés transversalement. — 2. Coupe de la masse apophysaire des vertèbres. — 3, 3. Le grand ligament vertébral dilaté au niveau des fibro-cartilages inter-articulaires. — 4. Le même ligament rétréci au niveau du corps de chaque vertèbre.

Fig. 3. Le fibro-cartilage qui sépare la seconde de la troisième vertèbre lombaire, préparé par la macération, afin de rendre plus évident l'entre-croisement des faisceaux fibreux qui le constituent.

N° 1. Coupe du corps de la seconde vertèbre lombaire. — 2. Corps de la troisième vertèbre lombaire. — 3. Apophyse transverse. — 4, 4, 4. Faisceaux fibreux superficiels disposés en sens inverse des — 5, 5. Faisceaux profonds.

Fig. 4. La seconde vertèbre lombaire recouverte de la moitié de son fibro-cartilage inter-vertébral coupé transversalement.

N° 1, 1, 1, 1. Disposition circulaire des faisceaux fibreux tout autour du corps de la vertèbre. — 2. Substance pulpeuse qui existe au centre des fibro-cartilages, et qui entoure une capsule synoviale irrégulière, d'après les recherches récentes de M. A. Pailloux. — 3. Apophyse transverse. — 4. Apophyse articulaire. — 5. Apophyse épineuse. — 6. Canal vertébral.

Fig. 5. Les lames des vertèbres avec les ligamens jaunes qui remplissent leurs intervalles, vus par leur face antérieure.

N° 1, 1, 1. Lames des vertèbres. — 2, 2. Ligamens jaunes. — 3. Apophyses transverses. — 4. Apophyses articulaires. — 5. Coupe des lames des vertèbres.

Fig. 6. Portion de la région dorsale de la colonne vertébrale avec ses ligamens, vues de profil. Côté droit.

N° 1, 1. Portion du grand ligament vertébral antérieur. — 2, 2. Corps des vertèbres. — 3, 3. Facettes latérales que présentent les vertèbres pour s'articuler avec les côtes. — 4, 4. Portion du fibro-cartilage qui complète la cavité articulaire des côtes. — 5, 5. Portion des ligamens antérieurs de l'articulation costo-vertébrale. — 6, 6. Apophyses transverses. — 7. Trou de conjugaison. — 8, 8. Apophyses épineuses. — 9, 9. Portion du ligament sur-épineux. — 10, 10. Ligamens inter-épineux. — 11. Intérieur du canal vertébral.

Fig. 7. La colonne vertébrale d'un homme adulte, vue par sa face intérieure et recouverte dans toute son étendue par le grand ligament vertébral antérieur.

N° 1. L'atlas. — 2. Apophyse odontoïde de l'axis. — 3. Région cervicale, — 4. Région dorsale, — 5. Région lombaire de la colonne vertébrale. — 6. Sacrum. — 7. Coccyx. — 8. Origine du grand ligament vertébral antérieure à la seconde vertèbre cervicale. — 9. Région cervicale du ligament précédent avec les expansions fibreuses qui naissent de ses parties latérales, et se portent du corps de la vertèbre qui est au-dessus à celui de la vertèbre qui est au-dessous. — 10. Portion dorsale, et — 11. portion lombaire du grand ligament vertébral antérieur. — 12. Terminaison du ligament précédent sur la face antérieure du sacrum. — 13. Ligament sacro-coccygien antérieur. — 14, 14. Fibro-cartilages inter-vertébraux. — 15. Articulation sacro-vertébrale.

Fig. 8. La même colonne vertébrale vue de profil par le côté gauche.

Les quinze premiers numéros indiquent les mêmes objets que dans la figure précédente. — 16. Apophyse épineuse des vertèbres cervicales. — 17. Origine du

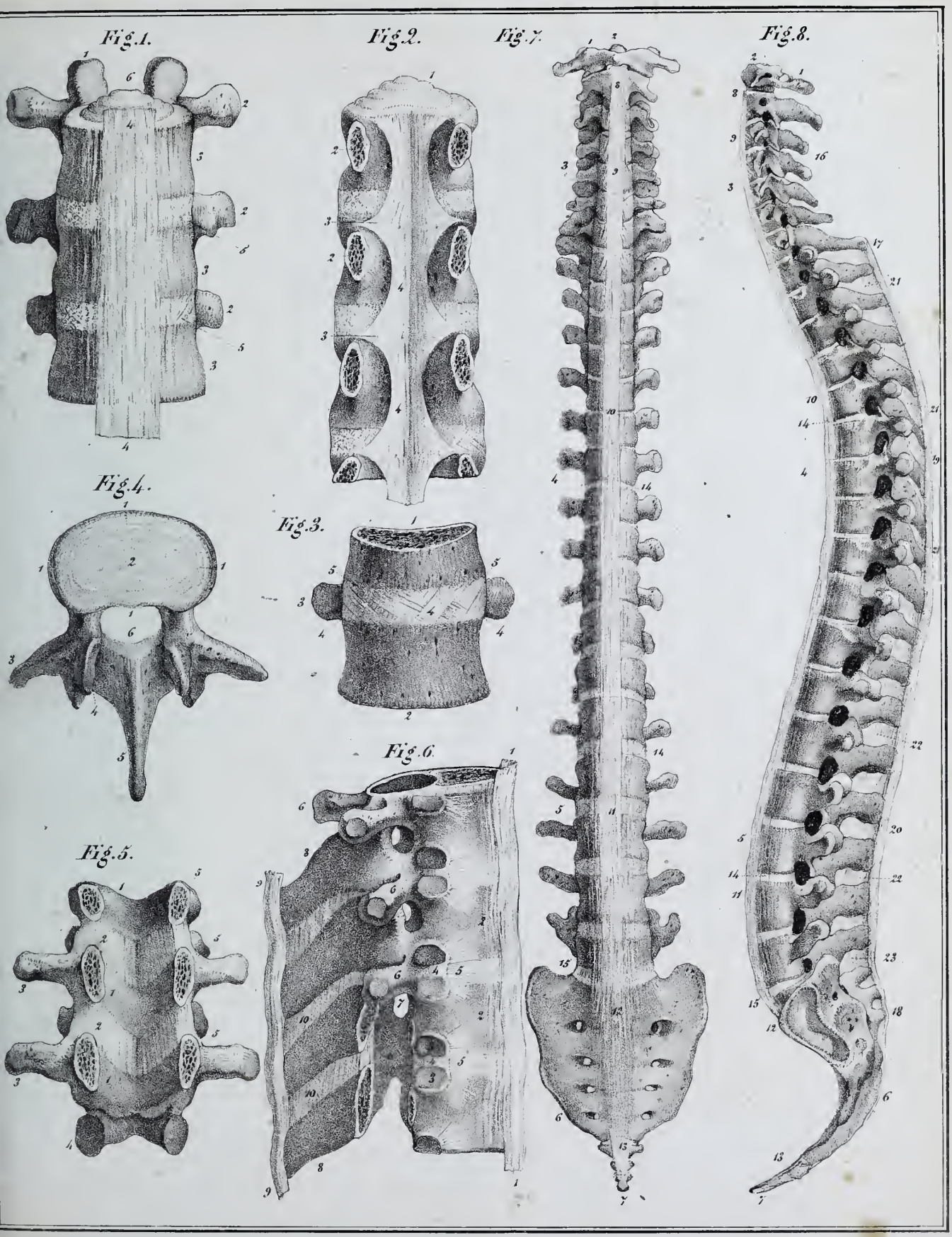

del.

Lith. de Fatt.

Fig. 1.

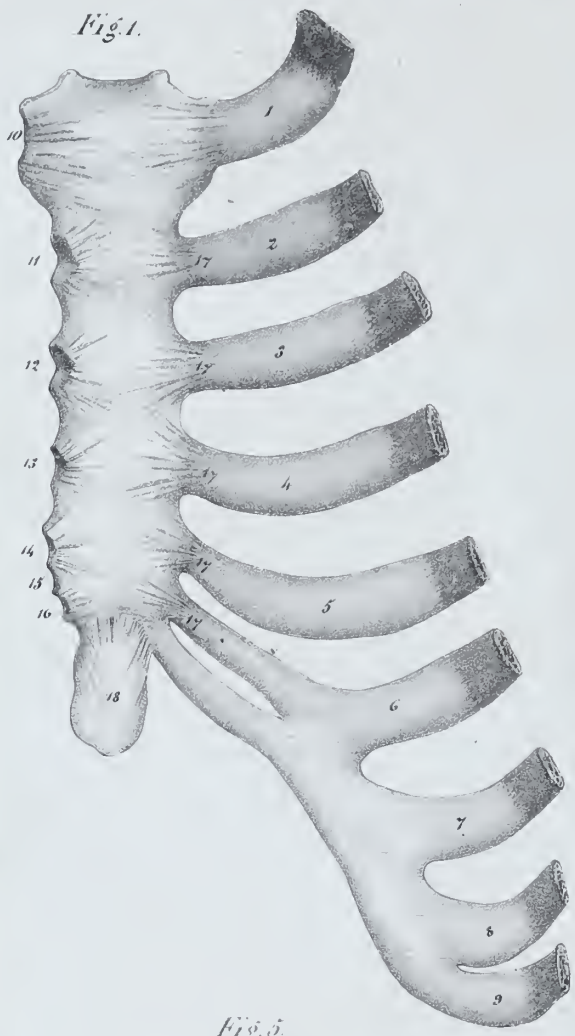

Fig. 2.

Fig. 3.

Fig. 4.

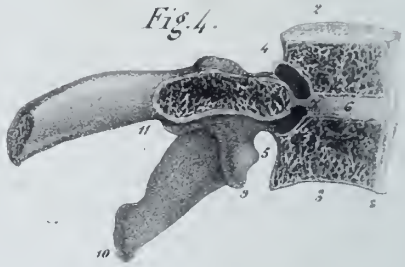

Fig. 5.

Fig. 6

Fig. 7.

Fig. 8.

ligament sur-épineux à l'apophyse épineuse de la dernière vertèbre cervicale. — 18. Terminaison du même ligament sur les tubercules moyens de la face postérieure du sacrum. — 19. Insertion du même ligament aux apophyses épineuses dorsales et aux — 20. apophyses épineuses lombaires. — 21, 21, 21. Ligamens inter-épineux dorsaux. — 22. Ligamens inter-épineux lombaires. — 23. Le dernier ligament inter-épineux se portant de l'apophyse épineuse de la cinquième vertèbre lombaire aux tubercules moyens de la face postérieure du sacrum.

PLANCHE 51.

Fig. 1. Articulations des sept premières côtes gauches avec le sternum, au moyen de leurs cartilages de prolongement; articulations qui existent entre les cartilages des sixième, septième, huitième et neuvième côtes.

N° 1. Cartilage de la première côte. — 2. Cartilage de la seconde côte. — 3. Cartilage de la troisième côte. — 4. Cartilage de la quatrième côte. — 5. Cartilage de la cinquième côte. — 6. Cartilage de la sixième côte, et fibres transversales qui l'unissent à celui de la septième. — 7. Cartilage de la septième côte, et trousseaux fibreux qui le fixent au cartilage de la huitième côte. — 8. Cartilage de la huitième côte, et fibres qui l'attachent au — 9. cartilage de la neuvième côte. — 10. Facette du sternum qui reçoit le cartilage de la première côte. — 11, 12, 13, 14. Facettes qui reçoivent les cartilages des seconde, troisième, quatrième et cinquième côtes. — 15. Excavation du sternum qui sépare les facettes articulaires, dans lesquelles sont reçus les cartilages des cinquième et sixième côtes. — 16. Facette pour le cartilage de la sixième côte. Entre elle et l'appendice xiphoïde, on voit la facette pour le septième cartilage. — 17, 17, 17, 17, 17. Ligamens antérieurs appartenans aux articulations des cartilages des vraies côtes avec le sternum. — 18. Ligament costo-xiphoïdien.

Fig. 2. Ligament postérieur de l'articulation du cartilage de la troisième côte gauche avec le sternum.

N° 1. Portion de la troisième côte. — 2. Son cartilage de prolongement. — 3. Le ligament postérieur. — 4. Fibres longitudinales qui couvrent la face postérieure du sternum. — 5. Facette concave qui reçoit le cartilage de la troisième côte droite.

Fig. 3. Elle représente l'union d'une côte avec son cartilage de prolongement. (Coupe longitudinale faite suivant l'épaisseur de ces parties.)

N° 1. La côte sciée. — 2. Extrémité externe du cartilage reçue dans l'excavation de la côte. — 3. Extrémité interne ou sternale du cartilage.

Fig. 4. Elle représente l'extrémité postérieure d'une côte droite, sciée longitudinalement avec les corps des deux vertèbres correspondantes. Ces parties sont écartées afin

de faire voir le ligament inter-articulaire et les deux membranes synoviales de l'articulation costo-vertébrale. Pièce vue de profil.

N° 1. Extrémité coupée de la côte. — 2. Corps de la vertèbre supérieure, — 3. corps de la vertèbre inférieure à l'articulation costo-vertébrale. — 4. Membrane synoviale supérieure. — 5. Membrane synoviale inférieure. — 6. Fibro-cartilage inter-articulaire. — 7. Ligament inter-articulaire, allant s'attacher à la partie moyenne de la côte, et paraissant se continuer avec le fibro-cartilage précédent. — 8. Portion du grand ligament vertébral antérieur. — 9. Apophyse articulaire de la vertèbre inférieure. — 10. Son apophyse épineuse. — 11. Son apophyse transverse, soutenant le col et la tubérosité de la côte.

Fig. 5. Elle représente les articulations de deux côtes du côté droit avec les vertèbres correspondantes. Pièce vue de profil.

N° 1 et 2. Cinquième et sixième côtes. — 3. Partie antérieure de la tête de la cinquième côte, donnant attache au ligament rayonné. — 4. Fibres supérieures du ligament rayonné. — 5. Fibres moyennes du même ligament. — 6. Fibres inférieures du même ligament. — 7. Ligament costo-transversaire inférieur. Le même ligament se voit encore au-dessous, dans l'intervalle des deux côtes. — 8. Facette articulaire offerte à la tête de la côte par la vertèbre qui est au-dessus. — 9. Facette présentée à la tête de la côte par la vertèbre qui est au-dessous. — 10. Portion du fibro-cartilage inter-vertébral qui complète la cavité articulaire dans laquelle est reçue la tête de la côte, et à laquelle s'attache le ligament inter-articulaire. — 11. Facette articulaire de l'apophyse transverse. — 12. Portion de l'apophyse transverse, sur laquelle appuie le col de la côte, et qui donne attache au ligament costo-transversaire moyen. — 13. Portion du ligament sur-épineux. — 14. Portion du grand ligament vertébral antérieur. — 15. Apophyse articulaire inférieure d'une vertèbre dorsale.

Fig. 6. Coupe horizontale d'une portion de la cinquième côte droite, passant aussi par l'apophyse transverse et le corps de la vertèbre correspondante, afin de faire voir le ligament costo-transversaire moyen. Pièce vue en dessus.

N° 1. Apophyse transverse de la vertèbre. — 2. La côte. — 3. Portion du ligament costo-transversaire postérieur. — 4. Tête de la côte, écartée du corps de la vertèbre. — 5. Ligament costo-transversaire moyen. — 6. Apophyse épineuse. — 7. Moitié droite du corps de la vertèbre. — 8. Moitié droite du trou vertébral.

Fig. 7. Elle représente la partie postérieure des cinquième et sixième côtes droites et des deux vertèbres correspondantes, avec les ligamens costo-transversaire postérieur et costo-transversaire inférieur.

N° 1. Cinquième côte. — 2. Apophyse transverse de la vertèbre correspondante. — 3. Ligament costo-transversaire postérieur. — 4. Ligament costo-transversaire inférieur. — 5. Portion coupée d'un ligament costo-transversaire inférieur. — 6. Portion du ligament sur-épineux.

Fig. 8. Le sternum du fœtus vu de face, avec les points d'ossification de chacune de ses pièces.

Fig. 1.

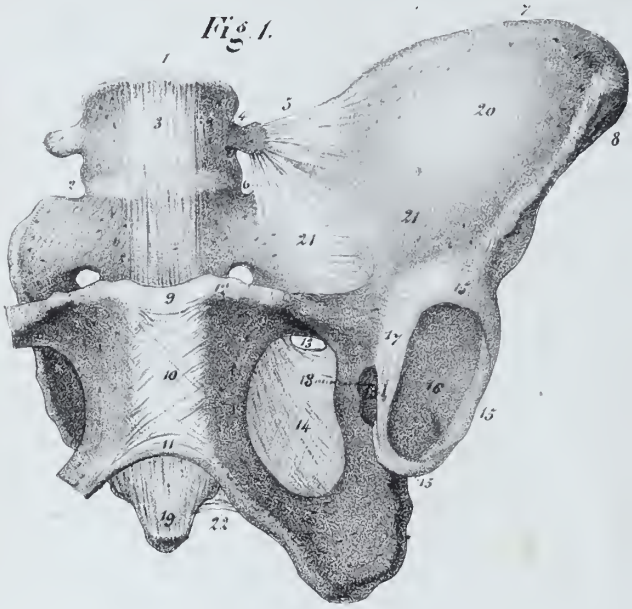

Fig. 2.

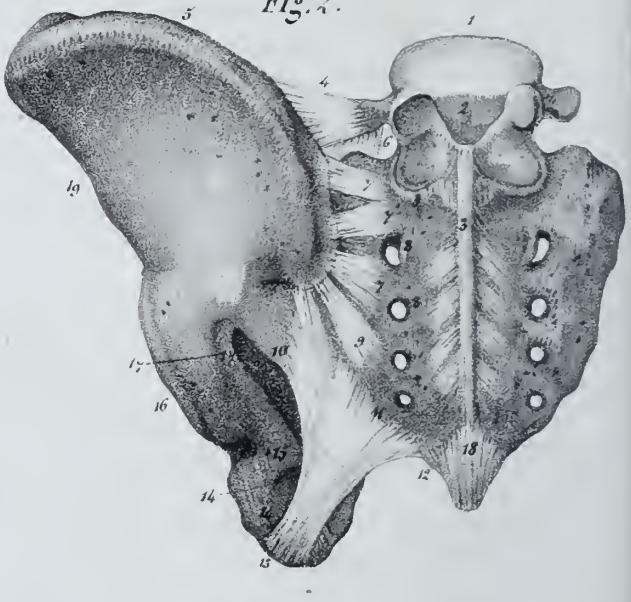

Fig. 3.

Fig. 4.

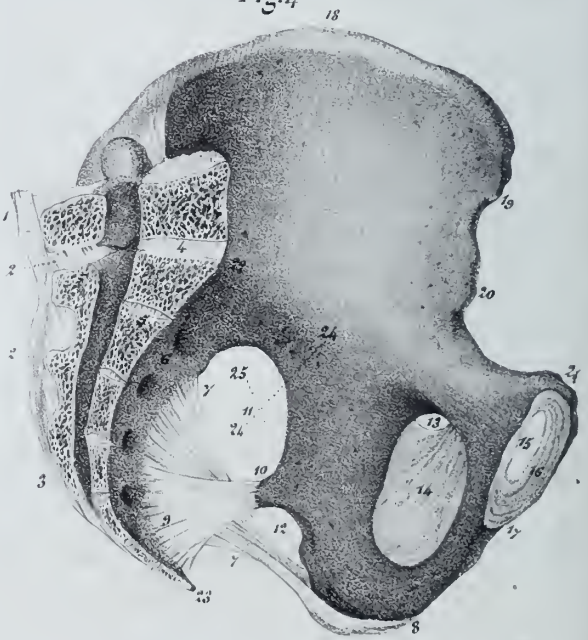

Fillet del. Lith. de Fillet

N° 1. Première pièce. — 2. Seconde pièce. — 3. Troisième pièce. — 4. Deux noyaux devant former la quatrième pièce. — 5. Deux noyaux qui forment ordinairement la cinquième pièce. — 6. La sixième pièce.

PLANCHE 52.

Fig. 1. Portion du bassin d'une femme de 20 ans, avec ses ligamens, vu par sa face antérieure.

N° 1. Dernière vertèbre lombaire. — 2. Fibro-cartilage qui unit le corps de la vertèbre précédente à la base du sacrum. — 3. Terminaison du grand ligament vertébral antérieur. — 4. Apophyse transverse de la dernière vertèbre lombaire. — 5. Ligament iléo-lombaire. — 6. Ligament sacro-vertébral. — 7. Crête iliaque. — 8. Epine iliaque antérieure et supérieure. — 9. Symphyse pubienne. — 10. Ligament pubien antérieur. — 11. Ligament pubien inférieur. — 12. Epine du pubis. — 13. Ouverture supérieure du ligament sous-pubien. — 14. Ligament sous-pubien. — 15, 15, 15. Ligament cotyloïdien. — 16. Cavité cotyloïde. — 17. Faisceaux du ligament cotyloïdien, qui convertissent en trou — 18. l'échancrure inférieure de la cavité cotyloïde. — 19. Ligament sacro-coccygien antérieur. — 20. Fosse iliaque. — 21, 21. Fibres transversales qui couvrent la partie antérieure de la symphyse sacro-iliaque. — 22. Portion du petit ligament sacro-sciatique.

Fig. 2. La même pièce, vue par sa face postérieure.

N° 1. Dernière vertèbre lombaire, et coupe transversale de l'avant-dernier fibro-cartilage inter-vertébral. — 2. Canal vertébral. — 3. Terminaison du ligament sus-épineux sur les tubercules moyens de la face postérieure du sacrum. — 4. Ligament iléo-lombaire. — 5. Crête iliaque. — 6. Ligament sacro-vertébral. — 7, 7, 7, 7. Ligament sacro-iliaque postérieur. — 8, 8. Trous sacrés postérieurs. — 9. Ligament sacro-épineux. — 10, 11, 12. Insertion du grand ligament sacro-sciatique à l'os iliaque, au sacrum et au coccyx. — 13. Insertion du même ligament à la tubérosité sciatique. — 14. Petite échancrure sciatique. — 15. Epine sciatique. — 16. Partie postérieure de la cavité cotyloïde. — 17. Grande échancrure sacro-sciatique. — 18. Ligament sacro-coccygien postérieur. — 19. Fosse iliaque externe. — 20. Jonction de l'apophyse articulaire de la dernière vertèbre avec le sacrum.

Fig. 3. La moitié gauche du bassin d'une femme de 18 ans, avec ses ligamens, vu de profil par sa face extérieure.

N° 1. Crête iliaque. — 2. Epine iliaque antérieure et supérieure. — 3. Angle du pubis. — 4. Branche verticale du pubis. — 5. Tubérosité de l'ischion. — 6. Ligament sous-pubien. — 7. Ligament cotyloïdien, et rebord de la cavité cotyloïde.

— 8. Cavité cotyloïde. — 9. Faisceaux fibreux du ligament cotyloïdien, qui convertissent en trou l'échancrure inférieure de la cavité cotyloïde. — 10, 10. Le petit ligament sacro-sciatique, recouvert par — 11, 11, 11, 11. le grand ligament sacro-sciatique. — 12. Ligament sacro-épineux. — 13, 13. Terminaison du ligament sus-épineux sur les tubercules moyens de la face postérieure du sacrum. — 14, 14. Ligament sacro-coccygien postérieur. — 15. Grand trou sacro-sciatique. — 16. Petit trou sciatique.

Fig. 4. La même pièce, vue de profil par sa face interne.

N° 1, 1. Dernière vertèbre lombaire coupée par sa partie moyenne. — 2. Terminaison du ligament sus-épineux et au-devant : dernier ligament inter-épineux, et dernier ligament jaune. — 3. Moitié du ligament sacro-coccygien postérieur. — 4. Fibro-cartilage placé entre la dernière vertèbre lombaire et la base du sacrum. — 5. Sacrum scié par son milieu, et canal sacré. — 6. Face antérieure du sacrum, et trous sacrés antérieurs. Paroi postérieure du petit bassin. — 7, 7. Grand ligament sacro-sciatique. — 8. Prolongement falciforme que le ligament précédent envoie en dedans de la branche de l'ischion. — 9. Insertion du petit ligament sacro-sciatique au sacrum et au coccyx. — 10. Insertion du même ligament à l'épine sciatique. — 11. Grand trou sacro-sciatique. — 12. Petit trou sciatique. — 13. Ouverture du ligament sous-pubien. — 14. Le ligament sous-pubien. — 15. Surface polie revêtue de cartilage et d'une membrane synoviale, appartenant à la symphyse pubienne. — 16. Fibres divisées du ligament pubien antérieur. — 17. Fibres divisées du ligament pubien inférieur. — 18. Crête iliaque. — 19. Epine iliaque antérieure et supérieure. — 20. Epine iliaque antérieure et inférieure. — 21 Angle du pubis. — 22. Angle sacro-vertébral. Une ligne droite qui s'étendrait de ce numéro au précédent, indiquerait l'inclinaison du détroit supérieur du bassin en avant, et le diamètre sacro-pubien de ce même détroit. — 23. Le sommet du coccyx. Une ligne qui s'étendrait de ce numéro au 17, marquerait l'obliquité du détroit inférieur, et son diamètre coccy-pubien. — 24, 24. Axe du détroit supérieur. — 25, 25. Axe du détroit inférieur.

PLANCHE 53.

Fig. 1. L'articulation sterno-claviculaire, vue par-devant. Homme de 30 ans.

N° 1. Clavicule sciée. — 2. Extrémité sternale de la clavicule. — 3, 3. Première côte. — 4. Cartilage du prolongement de la côte précédente. — 5, 5. Portion de la face antérieure du sternum. — 6. Ligament sterno-claviculaire antérieur. — 7. Ligament inter-claviculaire. — 8. Ligament costo-claviculaire.

Fig. 2. La même articulation du côté droit, vue par-derrière.

N° 1. Clavicule. — 2. Face inférieure de la première côte. — 3. Face inférieure

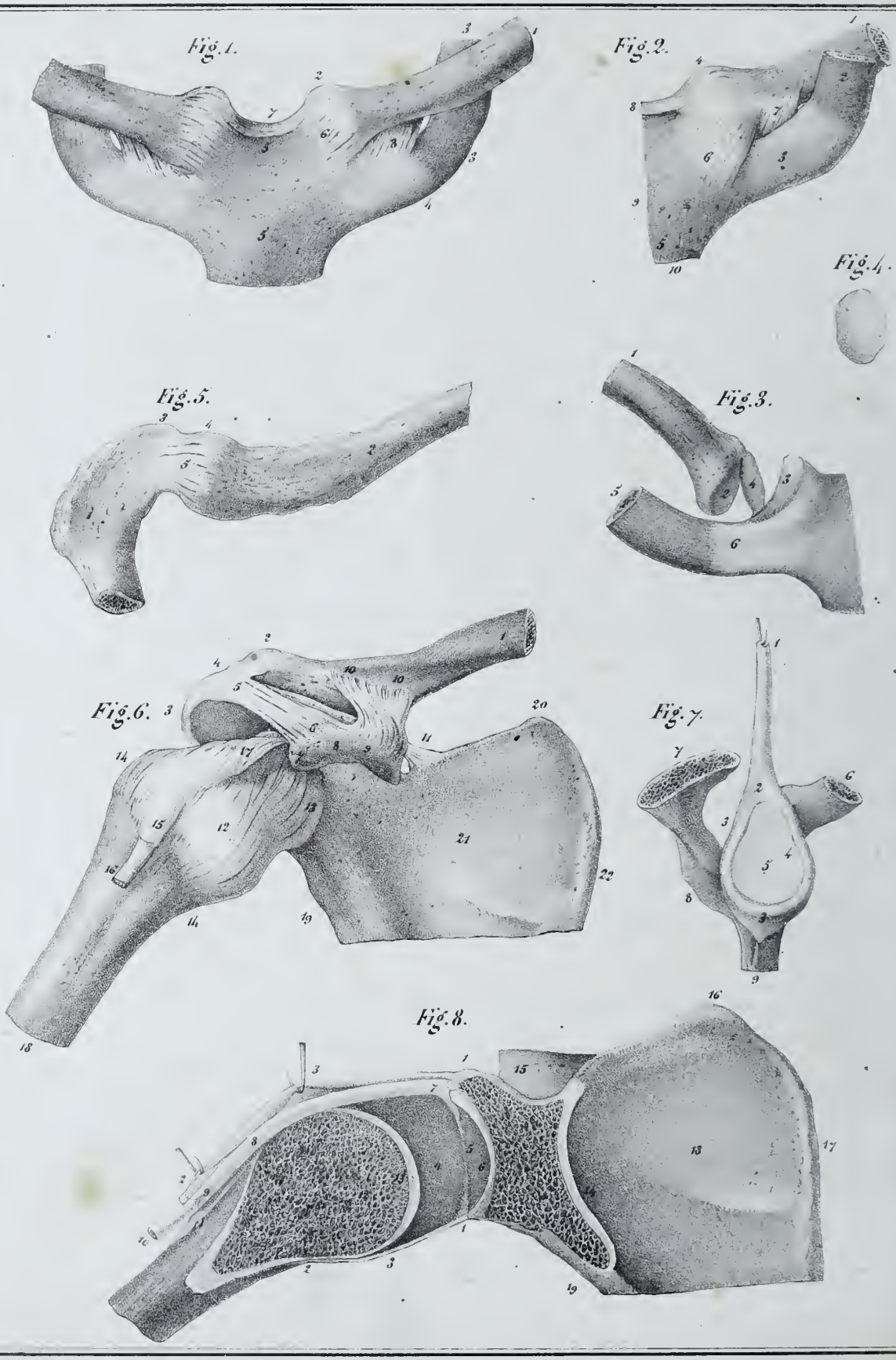

Fallet lith

Lith. de Fallet

du cartilage de prolongement de la côte précédente. — 4. Extrémité sternale de la clavicule. — 5. Portion de la face postérieure du sternum. — 6. Ligament sterno-claviculaire postérieur. — 7. Ligament costo-claviculaire. — 8. Moitié du ligament inter-claviculaire. — 9. Coupe verticale faite sur le milieu du sternum. — 10. Coupe horizontale du même os.

Fig. 3. La même articulation, vue par-devant. Les ligamens qui l'entourent ont été enlevés et les os écartés, afin de faire voir les surfaces articulaires du sternum et de la clavicule, et le fibro-cartilage qui les sépare.

N° 1. Clavicule. — 2. Surface articulaire de la clavicule, et — 3. surface articulaire du sternum, avec leurs cartilages d'incrustation. — 4. Le fibro-cartilage inter-claviculaire. — 5. Portion de la première côte. — 6. Cartilage de prolongement de la côte précédente. — 7. Portion du sternum.

Fig. 4. Le fibro-cartilage inter-articulaire, vu par sa face qui répond au sternum.

Fig. 5. Articulation de l'acromion avec l'extrémité externe de la clavicule, vue par sa face inférieure.

N° 1. Face inférieure de l'apophyse acromion. — 2. Face inférieure de la clavicule. — 3. Sommet de l'acromion. — 4. Extrémité externe de la clavicule. — 5. Ligament acromio-claviculaire inférieur.

Fig. 6. Les articulations scapulo-claviculaire et scapulo humérale du côté gauche, vues par leur face antérieure. Homme de 30 ans.

N° 1. La clavicule sciée. — 2. Extrémité externe de la clavicule. — 3. Sommet de l'acromion. — 4. Ligament acromio-claviculaire supérieur. — 5. Insertion du ligament acromio-coracoïdien à l'acromion. — 6. Insertion du même ligament à l'apophyse coracoïde. — 7. Sommet de l'apophyse coracoïde. — 8. Partie moyenne de la même apophyse. — 9. Insertion du ligament coraco-claviculaire à la base de l'apophyse coracoïde. — 10, 10. Insertion du même ligament à la face inférieure de la clavicule. — 11. Ligament coracoïdien. — 12. Partie moyenne de la capsule de l'articulation scapulo-humérale. — 13. Insertion du même ligament capsulaire au scapulum. — 14, 14. Insertion du même ligament au col de l'humérus. — 15. Le tendon du muscle biceps soulevant le ligament capsulaire. — 16. Le même tendon sortant par l'ouverture que lui offre le ligament précédent. — 17. Faisceau fibreux nommé *ligament coraco-huméral*. — 18. Humérus. — 19. Bord axillaire du scapulum. — 20. Angle supérieur interne du même os. — 21. Fosse sous-scapulaire. — 22. Portion du bord interne du scapulum.

Fig. 7. Elle offre la cavité glénoïde du scapulum, et le ligament glénoïdien qui l'entoure.

N° 1. Tendon du muscle biceps. — 2. Le tendon précédent s'insérant au-dessus de la cavité glénoïde, et se divisant pour se continuer avec — 3, 3, 3. le ligament glénoïdien. — 4. Rainure qui sépare le ligament précédent du cartilage de la cavité glénoïde. — 5. Cavité glénoïde revêtue du cartilage. — 6. Apophyse

coracoïde sciée. — 7. Apophyse acromion également sciée. — 8. Epine du scapulum. — 9. Portion du bord axillaire du même os.

Fig. 8. L'articulation scapulo-humérale fendue verticalement par sa partie moyenne, et représentée de profil, afin de faire voir l'intérieur de cette articulation.

N° 1, 1. Insertion du ligament capsulaire autour de la cavité glénoïde. — 2, 2. Insertion du même ligament au col de l'humérus. — 3, 3. Partie moyenne du même ligament. — 4. Face interne du ligament capsulaire. — 5. Moitié de la cavité glénoïde. — 6. Cartilage de la cavité précédente, coupé verticalement. — 7. Insertion du tendon du muscle biceps à la cavité glénoïde, et ligament glénoïdien. — 8. Le même tendon encore renfermé dans l'articulation, et recouvert par la gaîne que lui fournit la membrane synoviale. — 9. Cul-de-sac que forme la membrane synoviale, en se portant de la coulisse bicipitale sur le tendon qu'elle entoure. — 10, 11. Le même tendon hors de l'articulation, et abandonné par la membrane synoviale. — 12. Tête de l'humérus coupée par sa partie moyenne dans le sens vertical. — 13. Cartilage d'incrustation de la tête de l'humérus, également coupé verticalement. — 14. Coupe verticale de l'angle supérieur externe du scapulum. — 15. Portion de l'épine du même os. — 16. Angle supérieur interne du scapulum. — 17. Bord interne. — 18. Portion de la fosse sous-scapulaire. — 19. Portion du bord externe ou axillaire.

PLANCHE 54.

Fig. 1. Les articulations huméro-cubitale, cubito-radiale et radio-carpienne, vues par leur partie antérieure. Côté droit. Homme de 25 ans.

N° 1. Partie inférieure de la face antérieure de l'humérus. — 2. Insertion du ligament antérieur de l'articulation huméro-cubitale à l'humérus. — 3, 3. Insertion du même ligament au ligament annulaire du radius. — 4. Condyle interne de l'humérus. — 5. Ligament latéral interne. — 6. Condyle externe de l'humérus. — 7. Portion du ligament latéral externe. — 8. Face antérieure du radius. — 9. Face antérieure du cubitus. — 10. Tubérosité bicipitale. — 11 et 12. Insertions du ligament rond au radius et au cubitus. — 13. Face antérieure du ligament inter-osseux. — 14 et 15. Insertions du ligament précédent au bord interne du radius et au bord externe du cubitus. — 16. Ouverture supérieure du ligament inter-osseux. — 17. Articulation radio-carpienne. Insertion du ligament antérieur de cette articulation au radius. — 18, 19, 20. Insertions du même ligament aux os scaphoïde, semi-lunaire et pyramidal. — 21. Ligament latéral externe de l'articulation radio-carpienne. — 22. Ligament latéral interne. — 23. Le trapèze. — 24. Le trapézoïde. — 25. Le grand os. — 26. L'os crochu.

Fig. 2. Les mêmes articulations, vues par-derrière.

N° 1. Extrémité inférieure de la face postérieure de l'humérus. — 2. Condyle

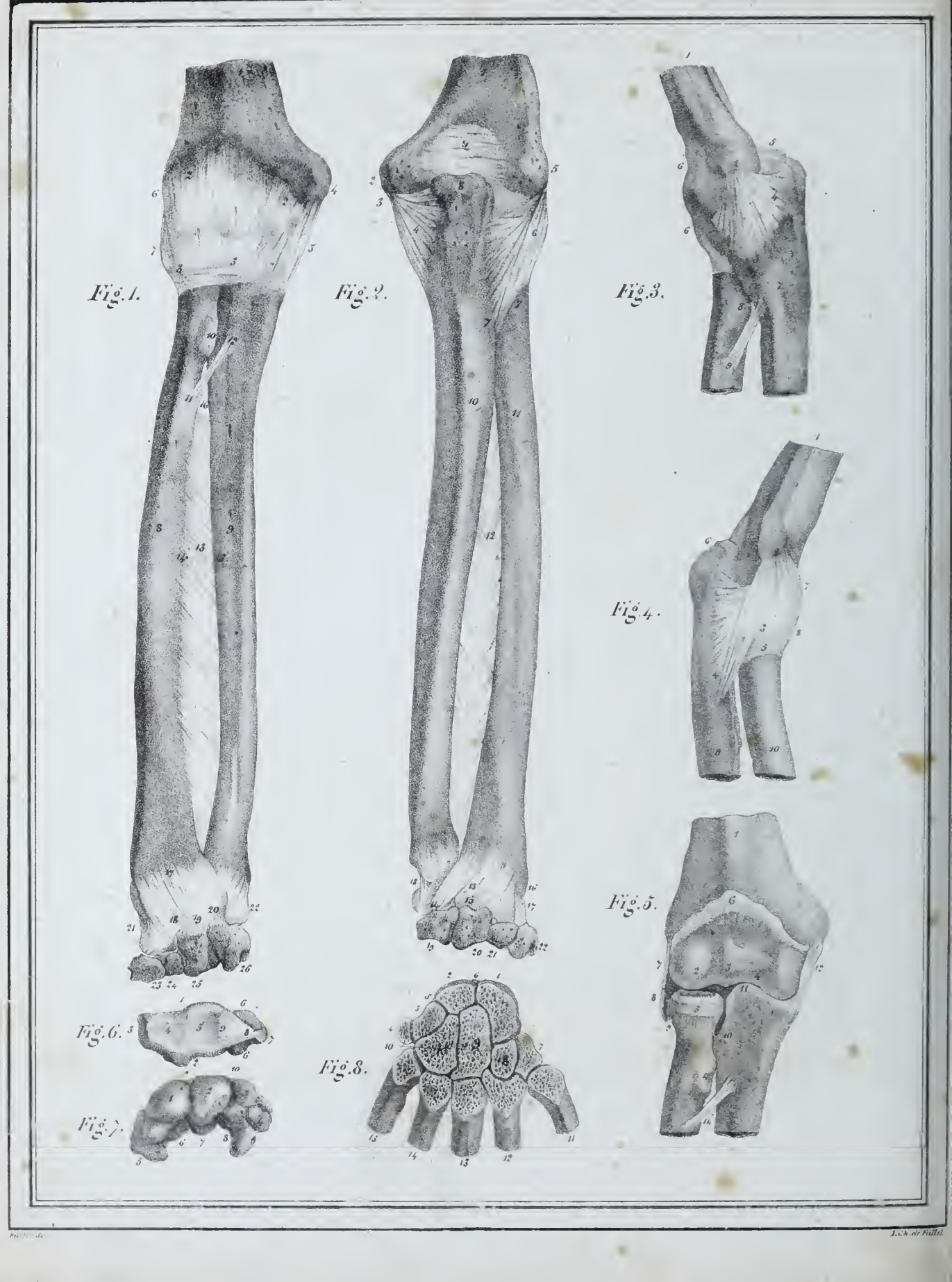

Lith. de Fillet

interne de l'humérus. — 3. Insertion du ligament latéral interne à l'apophyse précédente. — 4. Insertions du même ligament au cubitus et en dedans de l'olécrâne. — 5. Condyle externe donnant insertion au ligament latéral externe. — 6. Le ligament précédent s'attachant au ligament annulaire du radius. — 7. Portion du même ligament qui se prolonge jusqu'au cubitus. — 8. Olécrâne. — 9. Ligament postérieur de l'articulation huméro-cubitale. — 10. Bord postérieur du cubitus. — 11. Face postérieure du radius. — 12. Face postérieure du ligament inter-osseux. 13. Articulation radio-carpienne. Insertion du ligament postérieur de cette articulation au radius. — 14, 15. Insertions du même ligament aux os pyramidal et semi-lunaire. — 16. Apophyse styloïde du radius. — 17. Ligament latéral externe. — 18. Ligament latéral interne. — 19. L'os crochu. — 20. Le grand os. — 21. Le trapézoïde. — 22. Le trapèze.

Fig. 3. L'articulation huméro-cubitale, vue par sa partie interne.

N° 1. Extrémité inférieure de l'humérus. — 2. Condyle interne du même os, donnant insertion au ligament latéral interne. — 3. Insertion du même ligament en dedans de l'apophyse coronoïde. — 4. Insertion du même ligament en dedans de — 5. l'olécrâne. — 6, 6. Le ligament antérieur. — 7. Portion de la face interne du cubitus. — 8. Apophyse bicipitale du radius. — 9. Ligament rond.

Fig. 4. La même articulation, vue par sa partie externe.

N° 1. Extrémité inférieure de l'humérus. — 2. Condyle externe donnant attache au ligament latéral externe. — 3. Insertion du ligament précédent au ligament annulaire du radius. — 4. Autre insertion du même ligament au cubitus. — 5. Cul-de-sac formé par la membrane synoviale de l'articulation, entre le radius et son ligament annulaire. — 6. Olécrâne. — 7 et 8. Petite tête de l'humérus, et extrémité supérieure du radius soulevant le ligament antérieur. — 9. Portion de la face externe du cubitus. — 10. Portion de la face externe du radius.

Fig. 5. La même articulation ouverte et vue par sa partie antérieure, afin de faire voir les rapports des surfaces articulaires, et la disposition de la membrane synoviale.

N° 1. Partie inférieure de la face antérieure de l'humérus. — 2. Petite tête de l'humérus. — 3. Saillie articulaire qui est reçue entre le radius et le cubitus. — 4. Poulie de l'humérus, articulée avec le cubitus. — 5. Extrémité supérieure du radius — 6. Portions du ligament antérieur et de la capsule synoviale coupés et relevés. — 7. Portion du ligament latéral externe. — 8. Section du ligament annulaire du radius. — 9. Repli en forme de cul-de-sac que forme la membrane synoviale entre le radius et son ligament annulaire. — 10. Portion du même repli située entre le radius et la petite cavité sigmoïde du cubitus. — 11. Apophyse coronoïde. — 12. Portion du ligament latéral interne. — 13. Apophyse bicipitale du radius. — 14. Ligament rond.

Fig. 6. Extrémités inférieures du radius et du cubitus réunies par le fibro-cartilage, et vues en dessous.

N° 1. Face antérieure du radius. — 2. Face postérieure du même os. — 3. Son apophyse styloïde. — 4. Facette inférieure du radius qui s'articule avec le scaphoïde. — 5. Autre facette placée en dedans de la précédente, et qui se trouve en rapport avec le semi-lunaire. — 6, 6. Extrémité inférieure du cubitus. — 7. Apophyse styloïde du même os. — 8. Insertion du fibro-cartilage inter-articulaire en dedans de l'apophyse précédente. — 9. Insertion du même fibro-cartilage au radius.

Fig. 7. Le carpe, vu par sa partie supérieure, après avoir été détaché de la pièce fig. 6.

N° 1. Le scaphoïde. — 2. Le semi-lunaire. — 3. Le pyramidal. — 4. Le pisiforme. — 5. Le trapèze. — 6. Le trapézoïde. — 7. Le grand os. — 8. L'os crochu. — 9 et 10. Ligamens inter-osseux placés entre le scaphoïde et le semi-lunaire, entre ce dernier os et le pyramidal.

Fig. 8. Les os du carpe et les extrémités supérieures de ceux du métacarpe, du côté droit, sciés transversalement dans une direction verticale, et vus par leur face postérieure, afin de mettre à découvert les nombreuses articulations de ces os et les membranes synoviales qui les séparent.

N° 1. Le scaphoïde. — 2. Le semi-lunaire. — 3. Le pyramidal. — 4. Le pisiforme. — 5 et 6. Ligamens inter-osseux situés entre les trois premiers des os précédens. — 7. Le trapèze. — 8. Le trapézoïde. — 9. Le grand os. — 10. L'os crochu. — 11. Le premier os du métacarpe. — 12, 13, 14, 15. Le second, le troisième, le quatrième et le cinquième os du métacarpe.

PLANCHE 55.

Fig. 1. La main avec ses ligamens, vue par sa face postérieure ou dorsale. Côté droit. Homme de 36 ans.

N° 1. Extrémité inférieure du radius. — 2. Extrémité inférieure du cubitus. — 3. Partie inférieure de l'espace inter-osseux. — 4. Fibres ligamenteuses qui passent derrière l'articulation radio-cubitale inférieure. — 5. Apophyse styloïde du radius. — 6. Ligament latéral externe de l'articulation radio-carpienne. — 7. Apophyse styloïde du cubitus. — 8. Ligament latéral interne de l'articulation radio-carpienne. — 9. Os pisiforme. — 10. Ligament étendu entre l'os précédent et le cinquième os du métacarpe. — 11. Ligament postérieur de l'articulation radio-carpienne. — 12, 12, 12. Ligamens dorsaux des articulations carpiennes. — 13, 13, 13, 13, 13. Ligamens carpo-métacarpiens dorsaux. — 14, 14, 14. Ligamens dorsaux des articulations métacarpiennes. — 15, 15, 15. Ligament métacarpien palmaire inférieur. — 16, 16. Ligament latéral externe d'une articulation métacarpo-phalangienne. — 17, 17. Ligament latéral interne d'une articulation métacarpo-phalangienne. — 18. Partie postérieure de la capsule synoviale de la

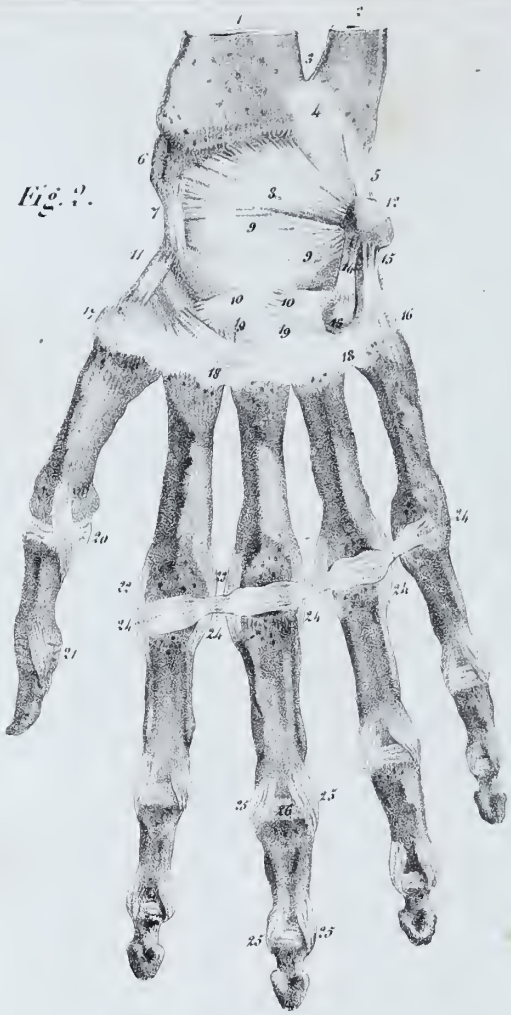

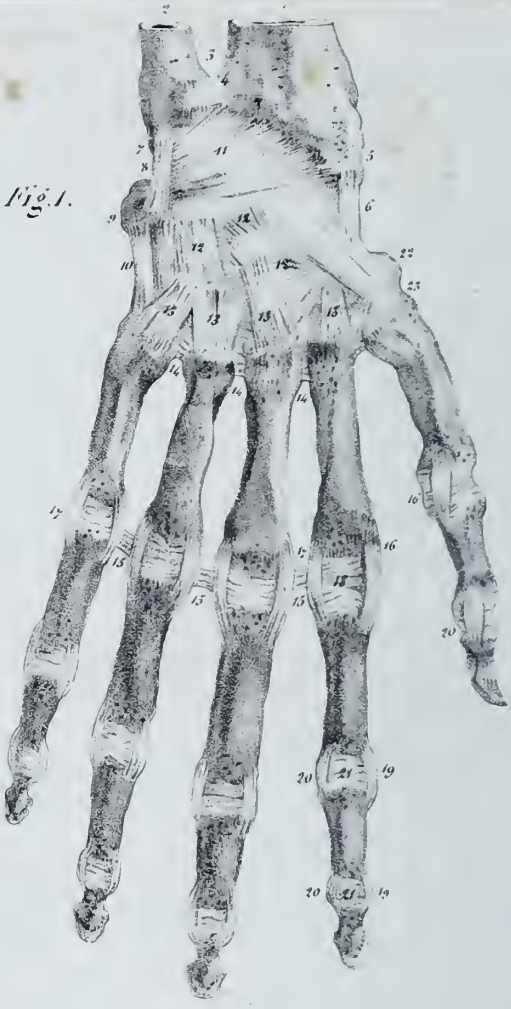

Feillet del.

Lith. de Malle

même articulation. — 19, 19. Ligament latéral externe des articulations phalangiennes. 20, 20. Ligament latéral interne des mêmes articulations. — 21. Membrane synoviale de ces mêmes articulations. — 22. Saillie du trapèze. — 23. Capsule fibreuse de la première articulation carpo-métacarpienne.

Fig. 2. La même pièce, vue par sa face antérieure ou palmaire.

N° 1. Extrémité inférieure du radius. — 2. Extrémité inférieure du cubitus. 3. Partie inférieure de l'espace inter-osseux. — 4. Fibres ligamenteuses qui passent au-devant de l'articulation radio-cubitale inférieure. — 5. Ligament latéral interne de l'articulation radio-carpienne. — 6. Apophyse styloïde du radius. — 7. Ligament latéral externe de l'articulation radio-carpienne. — 8. Ligament antérieur de l'articulation précédente. — 9, 9. Ligamens palmaires des articulations des os du carpe de la première rangée. — 10, 10. Ligamens palmaires des articulations des os du carpe de la seconde rangée. — 11. Ligament latéral externe de l'articulation des deux rangées des os du carpe entre elles. — 12. Os pisiforme. — 13. Apophyse de l'os unciforme. — 14. Ligament qui se porte de l'os pisiforme à l'apophyse précédente. — 15. Ligament étendu de l'os pisiforme au cinquième os du métacarpe. — 16. Extrémité supérieure du cinquième os du métacarpe. — 17. Ligament capsulaire de la première articulation carpo-métacarpienne. — 18, 18. Ligamens métacarpiens palmaires supérieurs. — 19. Ligamens carpo-métacarpiens palmaires. — 20. Ligament latéral externe d'une articulation métacarpo-phalangienne. — 21. Ligament latéral externe d'une articulation phalangienne. — 22. Ligament latéral externe d'une autre articulation métacarpo-phalangienne. 23. Ligament latéral interne d'une articulation métacarpo-phalangienne. — 24, 24, 24, 24, 24. Ligament métacarpien palmaire inférieur. — 25, 25, 25, 25. Ligamens latéraux des articulations phalangiennes. — 26. Ligament antérieur d'une articulation phalangienne.

Fig. 3. La même pièce, vue par sa partie externe. On a coupé les os du métacarpe transversalement.

N° 1. Extrémité inférieure du radius. — 2. Extrémité inférieure du cubitus. — 3. Apophyse styloïde du radius. — 4. Ligament latéral externe de l'articulation radio-carpienne. — 5. Ligament dorsal de la même articulation. — 6. Ligamens carpiens dorsaux. — 7. Capsule fibreuse de la première articulation carpo-métacarpienne. — 8. Premier os du métacarpe. — 9, 10, 11. Second, troisième et cinquième os du métacarpe. — 12. Os pisiforme. — 13. Ligament se portant de l'os précédent à — 14. l'apophyse de l'os unciforme. — 15. Ligament antérieur de l'articulation radio-carpienne.

Fig. 4. La même pièce, vue par sa partie interne.

N° 1. Extrémité inférieure du cubitus. — 2. Extrémité inférieure du radius. 3. Apophyse styloïde du cubitus. — 4. Ligament latéral interne de l'articulation radio-carpienne. — 5. Ligament antérieur de la même articulation. — 6. Os pisiforme. — 7. Ligament qui se porte de l'os précédent à — 8. l'apophyse de l'os unciforme. — 9. Ligament étendu de l'os pisiforme à — 10. l'extrémité supérieure

du cinquième os du métacarpe. — 11. Ligament latéral interne de l'articulation des deux rangées des os du carpe. — 12. Ligament antérieur de l'articulation radio-carpienne. — 13. Ligamens carpiens dorsaux. — 14, 15, 16, 17, 18. Portion des cinquième, quatrième, troisième, second et premier os du métacarpe.

Fig. 5. Le doigt indicateur avec la moitié inférieure du second os du métacarpe, fendu longitudinalement de sa face palmaire à sa face dorsale, afin de faire voir la disposition des capsules synoviales d'une articulation métacarpo-phalangienne, et des articulations phalangiennes.

N° 1. Extrémité inférieure du second os du métacarpe. — 2. Capsule synoviale de l'articulation métacarpo-phalangienne. — 3. Première phalange. — 4. Membrane synoviale de la premiere articulation phalangienne. — 5. Seconde phalange. — 6. Capsule synoviale de la seconde articulation phalangienne. — 7. Troisième phalange.

Fig. 6. L'extrémité supérieure du cubitus gauche avec le ligament annulaire de l'articulation cubito-radiale supérieure.

N° 1. Olécrâne. — 2, 2. Grande cavité sigmoïde. — 3. Apophyse coronoïde. — 4. Ligament annulaire. — 5. Extrémité antérieure de ce ligament, insérée en devant de la petite cavité sigmoïde. — 6. Extrémité postérieure du même ligament, fixée derrière la petite cavité sigmoïde. — 7. Face interne de ce ligament, qui est en rapport avec la tête du radius.

PLANCHE 56.

Fig. 1. L'articulation coxo-fémorale droite, vue par sa face antérieure. Homme de 36 ans.

N° 1. Os iliaque coupé horizontalement. — 2. Eminence ilio-pectinée. — 3. Section verticale du pubis, passant aussi par — 4. la branche de l'ischion. — 5. Portion du trou sous-pubien. — 6. Epine iliaque antérieure et inférieure. — 7, 7, 7. Insertion du ligament capsulaire autour de la cavité cotyloïde. — 8, 8, 8, 8, 8. Insertion du même ligament à la base du col du fémur. — 9, 9. Faisceau fibreux très-fort, se portant de l'épine iliaque antérieure et inférieure au col du fémur, et fortifiant, en avant, le ligament capsulaire. — 10. Grand trochanter. — 11. Petit trochanter. — 12. Portion du corps du fémur. — 13. Tubérosité de l'ischion. — 14. Ouverture par laquelle des vaisseaux pénètrent dans l'articulation.

Fig. 2. La même articulation fendue transversalement et suivant le sens vertical, afin de mettre à découvert le ligament inter-articulaire, la capsule synoviale, et les autres parties intérieures.

N° 1, 1. Os iliaque coupé horizontalement. — 2. Portion de la fosse iliaque

Fig. 1.

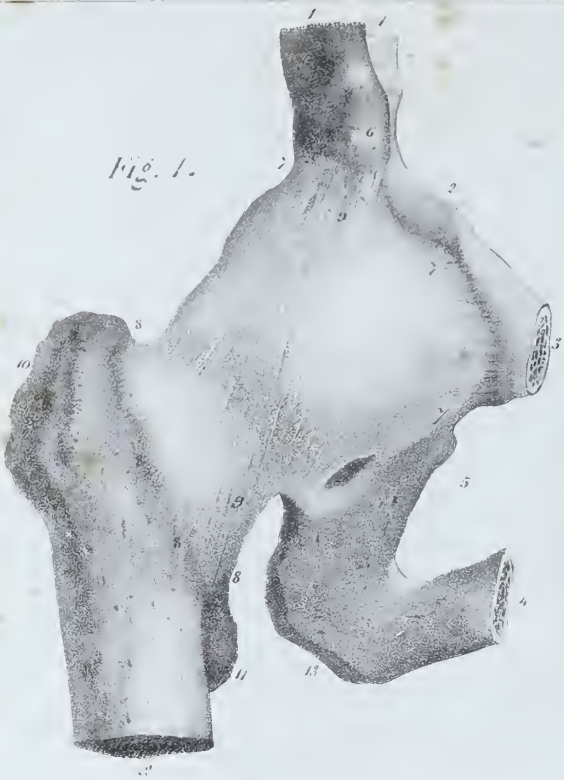

Fig. 2.

Fig. 3.

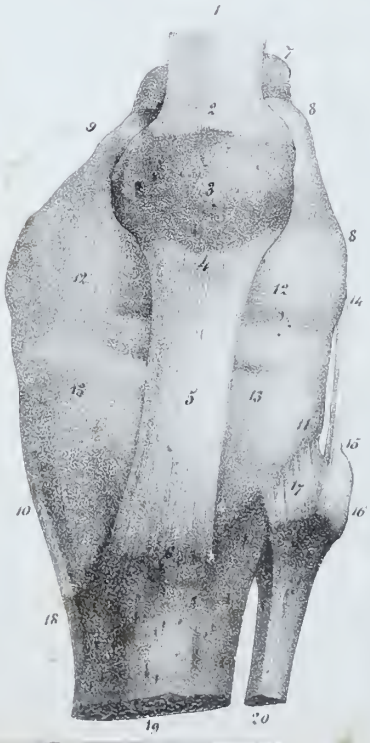

Fig. 4.

Fallet del.

Lith. de

interne. — 3. Portion de la fosse iliaque externe. — 4. Coupe verticale et transversale faite à l'os iliaque, passant par la cavité cotyloïde. — 5. Coupe de la cavité cotyloïde et de son cartilage d'incrustation. — 6. Coupe du ligament cotyloïdien, et rapports dans lesquels il se trouve avec la cavité cotyloïde, le ligament capsulaire, et la membrane synoviale. — 7, 7. Insertion du ligament capsulaire au pourtour de la cavité cotyloïde. — 8, 8. Insertion du même ligament au col du fémur, et cul-de-sac que forme la capsule synoviale en se portant de l'une à l'autre de ces parties. — 9, 9, 9. Coupe verticale passant par le grand trochanter, la tête, le col, et une partie du corps du fémur, faisant voir — 10. le cartilage d'incrustation de la tête. — 11. Insertion du ligament inter-articulaire au sommet de la tête du fémur. — 12. Faisceau inférieur, et — 13. faisceau supérieur de ce même ligament. — 14. Repli triangulaire formé par la capsule synoviale, derrière le ligament précédent. — 15. Cavité de la capsule synoviale. — 16, 16. Coupe verticale passant par le pubis et la branche de l'ischion. — 17. Tubérosité de l'ischion. — 18. Grand trochanter. — 19. Petit trochanter. — 20. Portion du trou sous-pubien.

Fig. 3. Les articulations fémoro-tibiale et péronéo-tibiale supérieure, vues par leur face antérieure. Homme de 36 ans.

N° 1. Portion du tendon des muscles extenseurs de la jambe. — 2. Insertion de ce tendon à la rotule. — 3. Face antérieure de la rotule. — 4. Insertion du ligament rotulien à la rotule. — 5. Partie moyenne du même ligament. — 6. Insertion du même ligament au tibia. — 7. Portion du corps du fémur, qui est un peu fléchi sur le tibia. — 8. Condyle externe du fémur. — 9, 9. Condyle interne du même os. — 10. Tubérosité interne du tibia. — 11. Tubérosité externe du même os. — 12, 12. Membrane synoviale passant au-devant des condyles du fémur. — 13, 13. Membrane synoviale passant des condyles du fémur sur le tibia. — 14. Insertion du ligament latéral externe de l'articulation du genou au fémur. — 15. Insertion du même ligament à — 16. la tête du péroné. — 17. Ligament antérieur de l'articulation péronéo-tibiale supérieure. — 18. Portion du ligament latéral interne de l'articulation du genou. — 19. Tibia. — 20. Péroné.

Fig. 4. Les mêmes articulations, vues par derrière.

N° 1. Corps du fémur. — 2, 2. Lignes résultant de la bifurcation inférieure de la ligne âpre du fémur. — 3. Surface triangulaire, concave, interceptée entre les deux lignes précédentes. — 4. Condyle interne du fémur. — 5. Condyle externe du même os. — 6. Portion du tendon du muscle demi-membraneux. — 7. Insertion du tendon précédent au tibia. — 8. Fibres de ce tendon se continuant avec le ligament postérieur de l'articulation du genou. — 9. Ouvertures que présente la partie moyenne du ligament précédent. — 10. Insertion du même ligament au-dessus du condyle externe du fémur. — 11. Autres fibres croisant la direction de celles du ligament précédent. — 12, 12. La capsule synoviale tapissant la partie postérieure des condyles du fémur. — 13. Insertion du ligament latéral externe de l'articulation du genou au fémur. — 14. Partie moyenne du même ligament. —

15. Insertion du même ligament à la — 16. tête du péroné. — 17. Ligament postérieur de l'articulation péronéo-tibiale supérieure. — 18. Péroné. — 19. Tibia.

PLANCHE 57.

Fig. 1. L'articulation fémoro-tibiale, vue de profil par sa partie interne. Homme de 36 ans.

N° 1. Extrémité inférieure du fémur. — 2. Portion du tendon des muscles extenseurs de la jambe. — 3. Face antérieure de la rotule. — 4. Ligament rotulien. — 5. Extrémité supérieure du ligament latéral interne, insérée sur la tubérosité interne du fémur. — 6. Partie moyenne du même ligament. — 7. Extrémité inférieure du même ligament fixée au tibia. — 8. Face postérieure du ligament rotulien. — 9. Petite poche synoviale placée entre le ligament précédent et le tibia. — 10. La capsule synoviale de l'articulation se portant de la rotule sur les condyles du fémur. — 11. Cul-de-sac formé par la membrane précédente entre le fémur et le tendon des muscles extenseurs de la jambe. — 12. La membrane synoviale recouvrant le condyle interne du fémur, et — 13. L'extrémité supérieure du tibia. — 14. Le tibia. — 15. Le péroné.

Fig. 2. La même articulation, vue de profil par sa partie externe.

N° 1. Extrémité inférieure du fémur. — 2. Portion du tendon des muscles extenseurs de la jambe. — 3. Face antérieure de la rotule. — 4. Ligament rotulien. — 5. Insertion du ligament précédent au tibia. — 6. Extrémité supérieure du ligament latéral externe, insérée à la tubérosité correspondante du fémur. — 7. Partie moyenne du même ligament. — 8. Extrémité inférieure du même ligament insérée à la tête du péroné. — 9. Le ligament antérieur de l'articulation péronéo-tibiale supérieure. — 10. Tendon du muscle poplité, passant sous le ligament latéral externe pour s'insérer au fémur. — 11. Petite poche synoviale placée entre le tibia et le ligament rotulien. — 12. La membrane synoviale de l'articulation, se portant de la rotule sur les condyles du fémur. — 13. Cul-de-sac formé par la membrane précédente, entre le fémur et le tendon des muscles extenseurs de la jambe. — 14, 14. Portion de la membrane synoviale qui recouvre le condyle externe du fémur, et se porte sur — 15, 15. l'extrémité supérieure du tibia. — 16. Le péroné. — 17. Le tibia.

Fig. 3. Les extrémités supérieures des deux os de la jambe, vues par en haut, afin de faire voir la disposition des fibro-cartilages semi-lunaires et des ligamens croisés. Côté gauche.

N° 1. Face antérieure du tibia. — 2. Face postérieure du même os. — 3. Ligament croisé antérieur. — 4. Portion du ligament croisé postérieur. — 5. Fibro-cartilage semi-lunaire externe. — 6. Extrémité antérieure, et — 7. extrémité

Fig. 6.

Fig. 9.

Fig. 8.

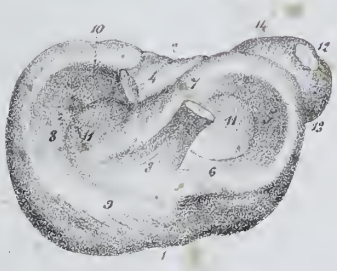

Fig. 5.

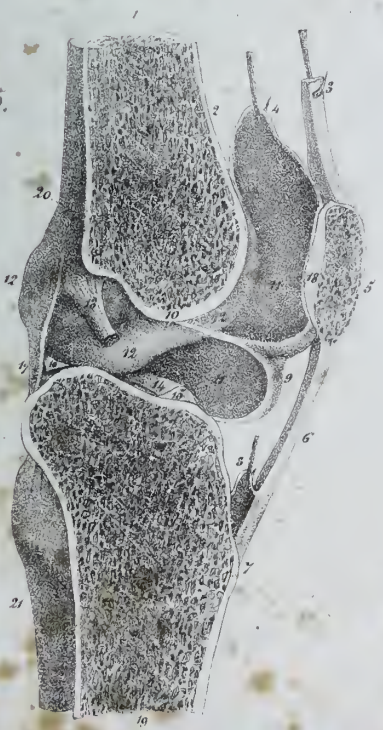

Fig. 4

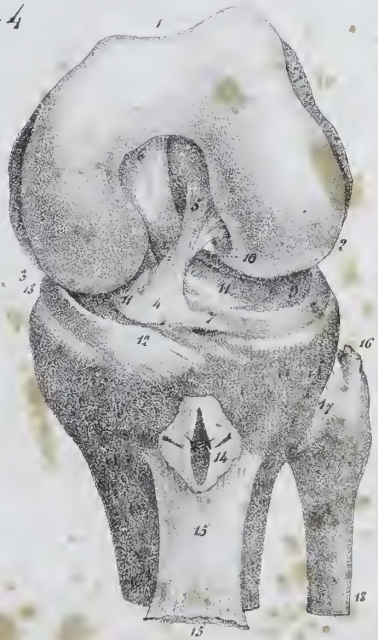

Lith. de Fillel

postérieure du même fibro-cartilage. — 8. Fibro-cartilage semi-lunaire interne. — 9. Extrémité antérieure, et — 10. extrémité postérieure du même fibro-cartilage. — 11, 11. Face supérieure du tibia encroûtée de cartilage, et vue par l'échancrure des fibro-cartilages. — 12. Portion du ligament latéral externe, et tête du péroné. — 13. Ligament antérieur, et — 14. ligament postérieur de l'articulation péronéo-tibiale supérieure.

Fig. 4. L'articulation fémoro-tibiale du côté gauche, ouverte par sa partie antérieure. Le fémur est fléchi sur le tibia, le ligament rotulien renversé, et la capsule synoviale enlevée en grande partie, afin de faire voir l'intérieur de l'articulation.

N° 1. Excavation en forme de gorge de poulie qui réunit en avant les deux condyles du fémur. — 2. Le condyle externe. — 3. Le condyle interne du fémur. — 4. Insertion du ligament croisé antérieur au tibia. — 5. Insertion du même ligament au condyle externe du fémur. — 6. Insertion du ligament croisé antérieur au condyle interne. — 7. Extrémité antérieure du fibro-cartilage semi-lunaire externe. — 8. Bord externe du même fibro-cartilage. — 9. Face supérieure, et — 10. Extrémité postérieure du même fibro-cartilage. — 11 11. Face supérieure du tibia. — 12. Insertion de l'extrémité antérieure du fibro-cartilage semi-lunaire interne au tibia. — 13. Bord externe du même fibro-cartilage. — 14. Petite poche synoviale placée entre le ligament rotulien et le tibia, ouverte par sa partie supérieure. — 15, 15. Face postérieure du ligament rotulien renversé. — 16. Portion du ligament latéral externe insérée sur la tête du péroné. — 17. Ligament antérieur de l'articulation péronéo-tibiale supérieure. — 18. Le péroné.

Fig. 5. La même articulation fendue longitudinalement suivant son diamètre antéro-postérieur, afin de faire voir la disposition de la membrane synoviale, et le ligament adipeux.

N° 1. Extrémité inférieure du fémur. — 2. Face antérieure du même os. — 3. Tendon des muscles extenseurs de la jambe. — 4. Cul-de-sac formé par la capsule synoviale entre les parties précédentes. — 5. Moitié externe de la rotule. — 6. Ligament rotulien. — 7. Insertion du ligament précédent au tibia. — 8. Capsule synoviale placée entre le tibia et le ligament rotulien; elle est ouverte. — 9. La membrane synoviale se portant de la rotule sur le tibia, et se réfléchissant pour former le prolongement canaliculé appelé *ligament adipeux*. — 10. Insertion du ligament adipeux entre les condyles du fémur. — 11, 11. Cavité de la membrane synoviale. — 12. Condyle externe du fémur. — 13. Extrémité supérieure du ligament croisé antérieur. — 14. Portion du fibro-cartilage semi-lunaire externe. — 15, 16. Forme triangulaire que présente la section des deux extrémités du fibro-cartilage précédent. — 17. Portion du ligament postérieur de l'articulation. — 18. Coupe du cartilage qui revêt la face postérieure de la rotule. — 19. Coupe verticale du tibia. — 20. Coupe verticale du fémur. — 21. Extrémité supérieure du péroné.

PLANCHE 58.

Fig. 1. Elle offre les articulations péronéo-tibiales, tibio-tarsienne, calcanéo-astragalienne, etc., vues par leur face antérieure. Côté droit. Homme de 24 ans.

N° 1. Epine et extrémité supérieure du tibia. — 2. Tubérosité interne, et — 3. tubérosité externe du même os. — 4. Tubercule auquel se fixe le ligament rotulien. — 5. Tête du péroné. Articulation péronéo-tibiale supérieure. — 6. Crête du tibia. — 7. Insertion du ligament inter-osseux au tibia. — 8. Insertion du même ligament au péroné. — 9. Partie moyenne du même ligament. — 10. Ouverture de l extrémité supérieure du même ligament. — 11. Malléole interne. — 12. Malléole externe. — 13. Insertion au péroné du ligament antérieur de l'articulation péronéo-tibiale inférieure. — 14. Insertion du ligament précédent au tibia. — 15. Insertion à la partie antérieure du tibia, du ligament tibio-tarsien, l'un des ligamens antérieurs de l'articulation tibio-tarsienne. — 16. Partie moyenne, et — 17. insertion du ligament précédent au-dessus du col de l'astragale. — 18. Portion de la membrane synoviale recouvrant la poulie articulaire de l'astragale. — 19. Ligament péronéo-tarsien, ou second des ligamens antérieurs de l'articulation tibio-tarsienne, se portant du péroné à l'astragale. — 20. Petite portion du ligament latéral externe. — 21. Ligament inter-osseux de l'articulation calcanéo-astragalienne. — 22. Tête de l'astragale. — 23. Cavité du scaphoïde écartée de l'apophyse précédente qu'elle reçoit. — 24. Portion du ligament calcanéo-scaphoïdien inférieur. — 25. Ligament calcanéo-scaphoïdien externe. — 26. Face antérieure du calcanéum.

Fig. 2. Les articulations péronéo-tibiale inférieure, tibio-tarsienne, et calcanéo-astragalienne, vues par leur face postérieure. Même pièce que la précédente. L'extrémité postérieure du calcanéum a été fortement abaissée.

N° 1. Portion de l'extrémité inférieure du tibia. — 2. Portion du péroné. — 3. Petite partie du ligament inter-osseux. — 4. La malléole interne ou du tibia. — 5. La malléole externe ou du péroné. — 6. Ligament postérieur et inférieur de l'articulation tibio-tarsienne, se portant du péroné à — 7. la partie postérieure de l'astragale. — 8. Partie moyenne du ligament postérieur transverse de l'articulation tibio-tarsienne. — 9. Insertion du ligament précédent au péroné. — 10. Insertion du même ligament au tibia. — 11. Insertion au péroné du ligament postérieur de l'articulation péronéo-tibiale inférieure. — 12. Insertion du ligament précédent au tibia. — 13. Ligament latéral externe de l'articulation tibio-tarsienne. — 14. Union du calcanéum avec l'astragale. — 15. Partie postérieure de la membrane synoviale de l'articulation tibio-tarsienne. — 16. Ligament latéral interne de l'articulation précédente. — 17. Insertion au calcanéum du ligament postérieur de l'articulation calcanéo-astragalienne. — 18. Insertion du ligament

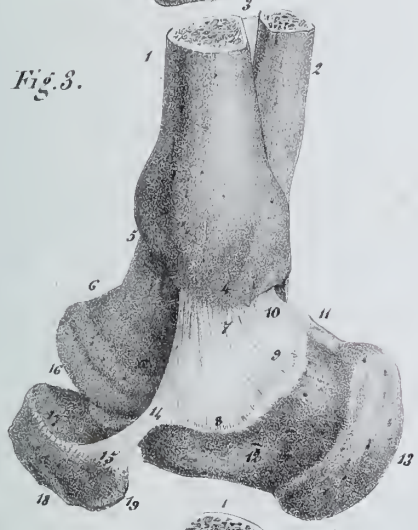

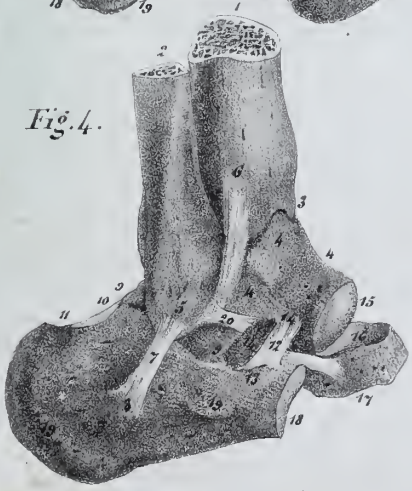



Lith de Fellel.

précédent à l'astragale. — 19. Face externe du calcanéum. — 20. Face interne du même os. — 21. Face postérieure du même os. — 22. Portion de l'astragale.

Fig. 3. Les mêmes articulations, vues par leur partie interne.

N° 1. Tibia. — 2. Péroné. — 3. Ligament inter-osseux. — 4. Malléole interne. — 5. Ligament antérieur de l'articulation tibio-tarsienne. Son insertion au tibia. — 6. Insertion du ligament précédent à l'astragale. — 7. Ligament latéral interne de l'articulation tibio-tarsienne. Son insertion à la malléole interne. — 8. Insertions du ligament précédent au calcanéum et à — 9. l'astragale. — 10. Partie postérieure de la membrane synoviale de l'articulation tibio-tarsienne. — 11. Ligament postérieur de l'articulation calcanéo-astragalienne. — 12. Face interne du calcanéum. — 13. Face postérieure du même os. — 14. Insertion au calcanéum du ligament calcanéo-scaphoïdien inférieur. — 15. Insertion du même ligament au scaphoïde. — 16. Tête de l'astragale. — 17. Face postérieure du scaphoïde, écartée de la tête de l'astragale. — 18. Face antérieure du scaphoïde. — 19. Tubérosité du même os.

Fig. 4. Les mêmes articulations, vues par leur partie externe.

N° 1. Le tibia. — 2. Le péroné. Le ligament inter-osseux. — 3. Partie antérieure du tibia. — 4, 4, 4. La partie antérieure de la capsule synoviale, se portant du tibia sur l'astragale. Le ligament antérieur de l'articulation qui la recouvrait est enlevé. — 5. Malléole externe. — 6. Ligament antérieur de l'articulation péronéo-tibiale inférieure. — 7. Ligament latéral externe de l'articulation tibio-tarsienne. — 8. Insertion du ligament précédent au calcanéum. — 9. Partie postérieure de l'astragale. — 10, 11. Ligament postérieur de l'articulation calcanéo-astragalienne. — 12, 12. Ligament inter-osseux de l'articulation calcanéo-astragalienne. — 13. Insertion du ligament précédent au calcanéum. — 14. Insertion du même ligament à l'astragale. — 15. Tête de l'astragale. — 16. Face postérieure du scaphoïde. — 17. Face antérieure du même os. — 18. Face antérieure du calcanéum. — 19, 19. Face externe de l'os précédent. — 20. Ligament péronéo-tarsien antérieur, l'un des ligamens antérieurs de l'articulation tibio-tarsienne.

PLANCHE 59.

Fig. 1. Articulations des os du tarse, vues par leur partie supérieure. L'astragale a été enlevé afin de faire voir le ligament inter-osseux qui l'unissait au calcanéum, et les ligamens calcanéo-scaphoïdiens inférieur et externe. Pied droit.

N° 1. Face postérieure du calcanéum. — 2. Portion non articulaire de la face supérieure du même os. — 3. Facette articulaire du même os qui se joint à l'astragale. — 4, 4. Rainure profonde de la face supérieure du calcanéum, dans laquelle se trouve inséré — 5. le ligament inter-osseux qui unit le calcanéum à l'astragale.

— 6. Facette articulaire du calcanéum placée au-devant du ligament précédent, et faisant partie de la fosse profonde qui reçoit la tête de l'astragale. — 7, 7. Le ligament calcanéo-scaphoïdien inférieur, formant la partie moyenne de la fosse précédente. — 8. Face postérieure du scaphoïde, formant la partie antérieure de la même fosse. — 9. Ligament calcanéo scaphoïdien externe. — 10. Face supérieure du scaphoïde. — 11. Face interne du calcanéum. — 12. Face externe du même os. — 13. Ligament calcanéo-cuboïdien supérieur. — 14. Os cuboïde. — 15. Ligament scaphoïdo-cuboïdien dorsal. — 16. Premier os cunéiforme. — 17. Second os cunéiforme. Mortaise carrée dans laquelle se trouve enclavée l'extrémité postérieure du second os du métatarse. — 18. Troisième os cunéiforme. — 19, 19, 19, 19. Les trois ligamens cunéo-scaphoïdiens dorsaux se portant du scaphoïde aux trois os cunéiformes. — 20. Ligament cunéo-cuboïdien dorsal, unissant le cuboïde au troisième os cunéiforme. — 21, 21. Ligamens cunéens dorsaux, passant transversalement sur les os cunéiformes qu'ils unissent.

Fig. 2. Les articulations péronéo-tibiale inférieure, tibio-tarsienne et calcanéo-astragalienne, sciées verticalement et transversalement. Côté droit. Homme de 25 ans.

N° 1. Moitié de l'extrémité inférieure du tibia. — 2. Partie correspondante du péroné. — 3. Extrémité inférieure du ligament inter-osseux. — 4. Malléole interne. — 5. Malléole externe. — 6. Portion du ligament latéral externe de l'articulation tibio-tarsienne. — 7. Ligament inter-osseux de l'articulation péronéo-tibiale inférieure, et au-dessous, cul-de-sac que forme la membrane synoviale de l'articulation tibio-tarsienne entre le tibia et le péroné. — 8, 8. Membrane synoviale de l'articulation tibio-tarsienne ouverte, afin de faire voir la manière dont elle se comporte relativement aux parties qu'elle recouvre. — 9. Portion du ligament latéral interne de l'articulation tibio-tarsienne. — 10. Astragale scié verticalement. — 11. Calcanéum également scié. — 12. Moitié de la gouttière de la face supérieure du calcanéum — 13. Ligament inter-osseux de l'articulation calcanéo-astragalienne, mis à découvert par sa face postérieure, afin de faire voir ses insertions, en bas au calcanéum, et en haut à l'astragale.

Fig. 3. Le pied avec ses ligamens, vu par sa face antérieure. Côté droit. Homme d'environ 36 ans.

N°. 1. Face postérieure du calcanéum. — 2. Portion non-articulaire de la face supérieure du même os. — 3. Face externe du même os. — 4. Poulie articulaire de la face supérieure de l'astragale. — 5. Facette articulaire externe du même os qui se joint au péroné. — 6. Ligament postérieur de l'articulation calcanéo-astragalienne. — 7. Face interne de l'astragale. — 8. Partie supérieure du col de l'astragale. — 9. Ligament scaphoïdo-astragalien. — 10. Face supérieure du scaphoïde. — 11. Premier os cunéiforme. — 12. Second os cunéiforme. — 13. Troisième os cunéiforme. — 14, 14, 14. Les trois ligamens cunéo-scaphoïdiens dorsaux qui unissent le scaphoïde avec les trois os cunéiformes. — 15. Ligament calcanéo-cuboïdien supérieur. — 16. Extrémité externe du ligament inter-osseux de l'articulation calcanéo-astragalienne. — 17. Cuboïde. — 18. Ligament scaphoïdo-cu-

Fig. 1.

Fig. 2.

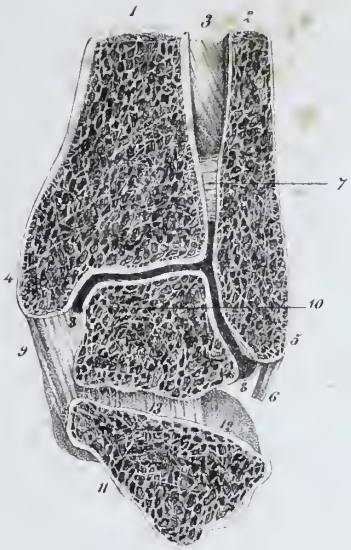

Fig. 3.

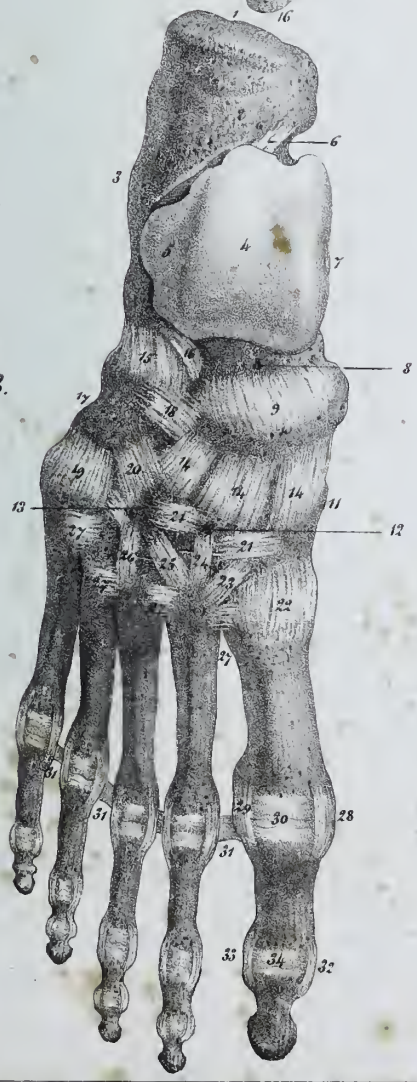

Fig. 4.

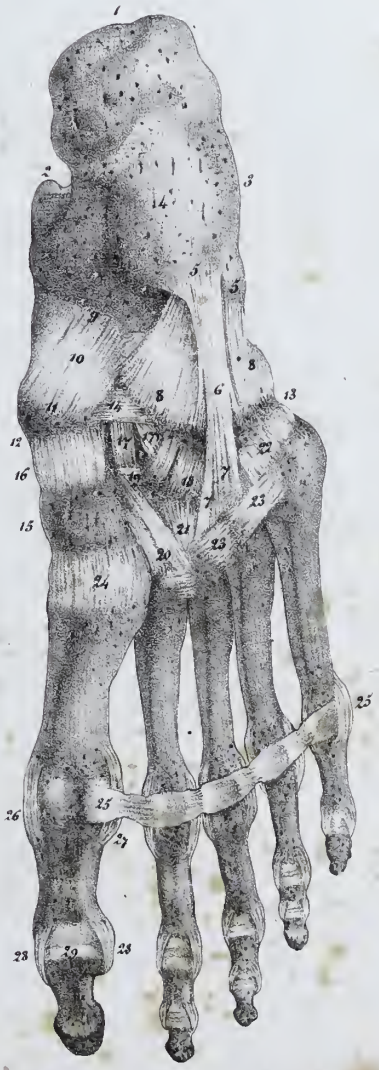

Lith. de Tilliat.

boïdien dorsal unissant le cuboïde au scaphoïde. — 19. Ligamens dorsaux que le cuboïde envoie à la partie correspondante des deux derniers os du métatarse. — 20. Ligament cunéo-cuboïdien dorsal, qui unit le cuboïde avec le troisième os cunéiforme. — 21, 21. Les deux ligamens transverses dorsaux qui unissent les trois os cunéiformes à leur face supérieure. — 22. Ligament dorsal de la première articulation tarso-métatarsienne. — 23, 24, 25. Trois ligamens dorsaux fournis au second os du métatarse par les trois os cunéiformes entre lesquels il est enclavé. — 26. Ligament dorsal de la troisième articulation tarso-métatarsienne. — 27, 27, 27, 27. Ligamens transverses qui unissent entre elles les extrémités tarsiennes des os du métatarse. — 28. Ligament latéral interne, et — 29. ligament latéral externe de la première articulation métatarso-phalangienne. — 30. Membrane synoviale de l'articulation précédente. — 31, 31, 31. Ligament métatarsien transverse. — 32. Ligament latéral interne, et — 33. ligament latéral externe de l'articulation phalangienne du gros orteil. — 34. Membrave synoviale de la même articulation.

Fig. 4. Le même pied, vu par sa face inférieure ou plantaire.

N° 1. Face postérieure du calcanéum. — 2. Face interne du même os. — 3. Face externe du même os. — 4. Face inférieure du même os. — 5. Insertion au calcanéum du ligament calcanéo-cuboïdien inférieur. — 6. Faisceau superficiel de ce ligament passant sous le cuboïde. — 7, 7. Le même faisceau allant s'attacher aux troisième et quatrième os du métatarse. — 8, 8. Faisceau profond du ligament précédent s'attachant au cuboïde. — 9. Insertion du ligament calcanéo-scaphoïdien inférieur au calcanéum. — 10. Partie moyenne du même ligament. — 11. Insertion du même ligament au scaphoïde. — 12. Face inférieure du scaphoïde. — 13, 13. Face inférieure du cuboïde. — 14. Ligament scaphoïdo-cuboïdien plantaire. — 15. Face inférieure du premier os cunéiforme. — 16. Ligament cunéo-scaphoïdien plantaire, unissant le scaphoïde au premier os cunéiforme. — 17, 17. Les deux autres ligamens cunéo-scaphoïdiens plantaires, se portant du scaphoïde aux deux derniers os cunéiformes. — 18. Ligament cunéo-cuboïdien plantaire. — 19. Ligamens transverses plantaires qui unissent entre eux les os cunéiformes. — 20. Ligament très-volumineux et oblique, se portant du premier os cunéiforme à la face inférieure de l'extrémité postérieure des second et troisième os du métatarse. — 21. Ligament plantaire se portant des second et troisième os cunéiformes à la partie correspondante des second et troisième os du métatarse. — 22. Ligamens plantaires unissant le cuboïde aux deux derniers os du métatarse. — 23, 23, 23. Ligamens plantaires unissant entre elles les extrémités postérieures des os du métatarse. — 24. Ligament plantaire de la première articulation tarso-métatarsienne.. — 25, 25. Ligament métatarsien transverse. — 26 et 27. Ligamens latéraux de la première articulation métatarso-phalangienne. — 28, 28. Ligamens latéraux, et — 29. Membrane synoviale de l'articulation phalangienne du gros orteil.

PLANCHE 60.

Fig. 1. Elle représente le muscle sterno-pubien d'une grenouille, vu dans sa partie supérieure et postérieure, pour faire voir la manière dont le nerf s'y distribue. Vu par réflexion. Grossissement de dix fois. (D'après MM. Prevost et Dumas.)

N° 1. Le filet nerveux, dont il est facile de suivre toutes les divisions et subdivisions.

Fig. 2. Portion du même muscle, vue par transparence, et grossie davantage, afin de saisir les derniers ramuscules nerveux. On les voit épanouis et étalés dans les troncs, puis se répandant au travers des fibres musculaires, perpendiculairement à leur direction, se contournant sur eux-mêmes en forme d'anse pour revenir dans le tronc qui les a fournis.

N° 1. Tronc nerveux se subdivisant. — 2. Fibres musculaires. — 3, 3. Anses nerveuses.

Fig. 3. Lame musculaire grossie quarante-cinq fois, et dans l'état de repos.

N° 1. Fibres musculaires. — 2. Nerf qui s'y distribue et fournit à des distances régulières des — 3, 3, 3, 3. branches qui coupent à angles droits la direction des fibres musculaires.

Fig. 4. La même lame musculaire contractée. Les zigzags de cette lame sont parfaitement exprimés, et l'on voit que les branches qui sortent du nerf passent précisément au sommet des angles de flexion.

N° 1, 1, 1. Fibres musculaires. — 2. Le nerf qui s'y distribue. — 3, 3, 3, 3, 3, 3. Les branches qui émanent du nerf précédent.

Fig. 5. Fibre secondaire d'un muscle. Les bandes transversales et sinueuses qu'elle présente tiennent ou à une illusion d'optique, ou à l'enveloppe cellulaire qui la recouvre.

Fig. 6. La même fibre, convenablement éclairée. On reconnaît aisément les chapelets des fibres primitives.

Fig. 7. Fibres nerveuses secondaires, formées de quatre séries de globules en chapelets, disposées de champ l'une à côté de l'autre.

(Les trois dernières figures ont été grossies trois cents fois en diamètre.)

PLANCHE 61.

Fig. 1. Levier du premier genre ou intermobile.

N° 1. Le point d'appui. — 2. La résistance. — 3. La puissance.

Fig. 2. La tête représentant un levier du premier genre dans son articulation avec la colonne vertébrale, lors de ses mouvemens de flexion ou d'extension.

Fig. 1.

Fig. 2.



Fig. 5.

Fig. 4.



Fig. 3.

Fig. 6.



Fig. 7.

Lith. de Fillel.

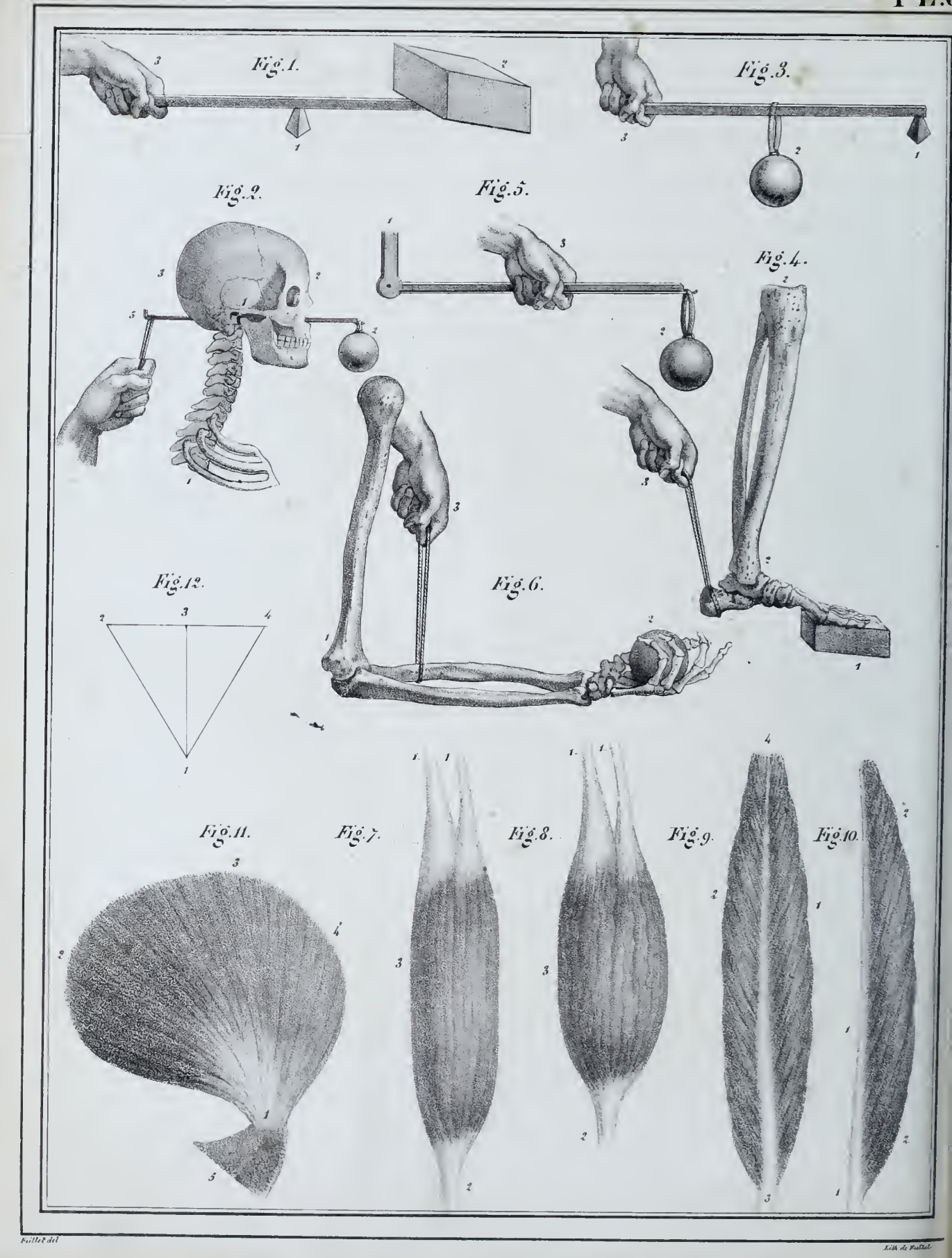

Faillet del

Lith de Faillet

N° 1. La colonne vertébrale représentant le point d'appui. — 2, 2. La partie antérieure de la tête, formant la résistance lors de l'extension de cette partie ou de son renversement en arrière. — 3, 3. La puissance représentée par les muscles qui se fixent à l'occiput.

Fig. 3. Levier du second genre, ou *inter-résistant*.

N° 1. Le point d'appui. — 2. La résistance ou le poids à soulever. — 3. La puissance.

Fig. 4. Exemple d'un levier du second genre, pris dans l'articulation tibio-tarsienne, lors de l'élévation du corps sur la pointe du pied.

N° 1. Le point d'appui sur lequel repose la pointe du pied. — 2, 2. La résistance représentée par les os de la jambe qui transmettent au pied le poids du corps. — 3. La puissance représentée par une corde qui élève le talon, et remplace ici le tendon des muscles du mollet.

Fig. 5. Levier du troisième genre, ou *inter-puissant*.

N° 1. Le point d'appui. — 2. La résistance. — 3. La puissance.

Fig. 6. Exemple d'un levier du troisième genre, pris dans les mouvemens de flexion des os de l'avant-bras sur l'humérus.

N° 1. Le point d'appui. — 2. La résistance. — 3. La puissance placée entre le point d'appui et la résistance.

Fig. 7. Le muscle biceps brachial dans l'état de repos. Il est allongé, ses fibres sont droites, et ses extrémités éloignées l'une de l'autre.

N° 1, 1. Les tendons supérieurs. — 2. Le tendon inférieur. — 3. Le corps du muscle.

Fig. 8. Le même muscle dans l'état de contraction. Son corps est gros, raccourci, ses fibres plissées, ses extrémités rapprochées; il a acquis en largeur et en épaisseur ce qu'il a perdu en longueur.

N° 1. Les deux tendons supérieurs. — 2. Le tendon inférieur. — 3. Le corps charnu du muscle.

Fig. 9. Exemple d'un muscle penniforme dont les fibres s'insèrent obliquement sur leur tendon commun, comme les barbes d'une plume sur leur tige.

N° 1, 2. Les fibres musculaires venant s'insérer de chaque côté de — 3, 4. leur tendon.

Fig. 10. Exemple d'un muscle semi-penniforme.

N° 1, 1. Le tendon. — 2, 2. Les fibres venant s'insérer obliquement sur un seul côté de leur tendon.

Fig. 11. Le muscle temporal, comme exemple d'un muscle à fibres rayonnées.

N° 1. Tendon épanoui en aponévrose, recevant les fibres par toute sa circonférence. — 2. Fibres postérieures, — 3. fibres supérieures, — 4. fibres antérieures du muscle. — 5. Apophyse coronoïde recevant l'insertion du tendon.

Fig. 12. Figure géométrique pour faire voir le mode d'action du muscle précédent, suivant que ses différentes fibres se contractent ensemble ou isolément.

N° 1. Angle représentant le tendon du muscle ou son insertion au point mobile de la mâchoire. Lorsque les fibres antérieures seules se contractent, elles agissent dans la direction 1, 4. — Quand ce sont les fibres postérieures qui se contractent, elles agissent suivant la ligne 1, 2. — Et enfin quand ces deux ordres de fibres se contractent ensemble, leur obliquité en sens inverse produit le mouvement direct d'élévation dans la direction 1, 3, qui est le sens des fibres moyennes.

PLANCHE 62.

Fig. 1. Muscles de la partie antérieure du crâne et de la face. Homme de 25 ans.

N° 1. M. frontal. — 2. Bord inférieur, — 3. bord externe, — 4. bord interne, — 5. bord supérieur du muscle précédent. — 6. Aponévrose épicrânienne. — 7. La même aponévrose, relevée et renversée. — 8. M. pyramidal du nez. — 9. Extrémité supérieure du même muscle, se continuant avec les fibres du M. frontal. — 10. Extrémité inférieure du même muscle. — 11, 11. M. orbiculaire des paupières. — 12, 12. Tendon direct du muscle précédent. — 13. Insertion du M. élévateur commun de l'aile du nez et de la lèvre supérieure à l'os sus-maxillaire. — 14. Portion de ce muscle qui se porte à l'aile du nez. — 15. Seconde portion se portant à la lèvre supérieure. — 16. M. élévateur propre de la lèvre supérieure. — 17. Insertion du M. petit zygomatique à l'os de la pommette. — 18. Terminaison du même muscle dans la lèvre supérieure. — 19. Insertion du M. grand zygomatique à l'os de la pommette. — 20. Terminaison du même muscle à la commissure des lèvres. — 21. M. buccinateur. — 22. M. masseter. — 23. Faisceau supérieur du M. orbiculaire des lèvres. — 24. Faisceau inférieur du même muscle. — 25. Insertion du M. triangulaire des lèvres à la ligne oblique externe de l'os maxillaire inférieur. — 26. Terminaison du même muscle à la commissure des lèvres. — 27. M. canin. — 28. Insertion du muscle précédent dans la fosse canine. — 29. Terminaison du même muscle à la commissure des lèvres. — 30. Insertion du M. carré du menton à l'os maxillaire inférieur. — 31. Terminaison du même muscle dans la lèvre inférieure. — 32. Epanouissement des fibres de la houppe du menton. — 33, 33. Os maxillaire inférieur. — 34. Aponévrose du M. temporal. — 35. Insertion du M. élévateur de la paupière supérieure au cartilage tarse correspondant. — 36. M. triangulaire du nez. — 37. Insertion du muscle précédent à l'os sus-maxillaire. — 38. Terminaison du même muscle sur le dos du nez. — 39. Os frontal. — 40. Os de la pommette. — 41. M. sourcilier.

Fig. 2. La même pièce, vue par-derrière.

N° 1. Insertion du M. occipital à la ligne courbe supérieure de l'occipital. — 2. Insertion du même muscle à la région mastoïdienne du temporal. — 3. Les fibres du même muscle donnant naissance à l'aponévrose épicrânienne. — 4, 4,

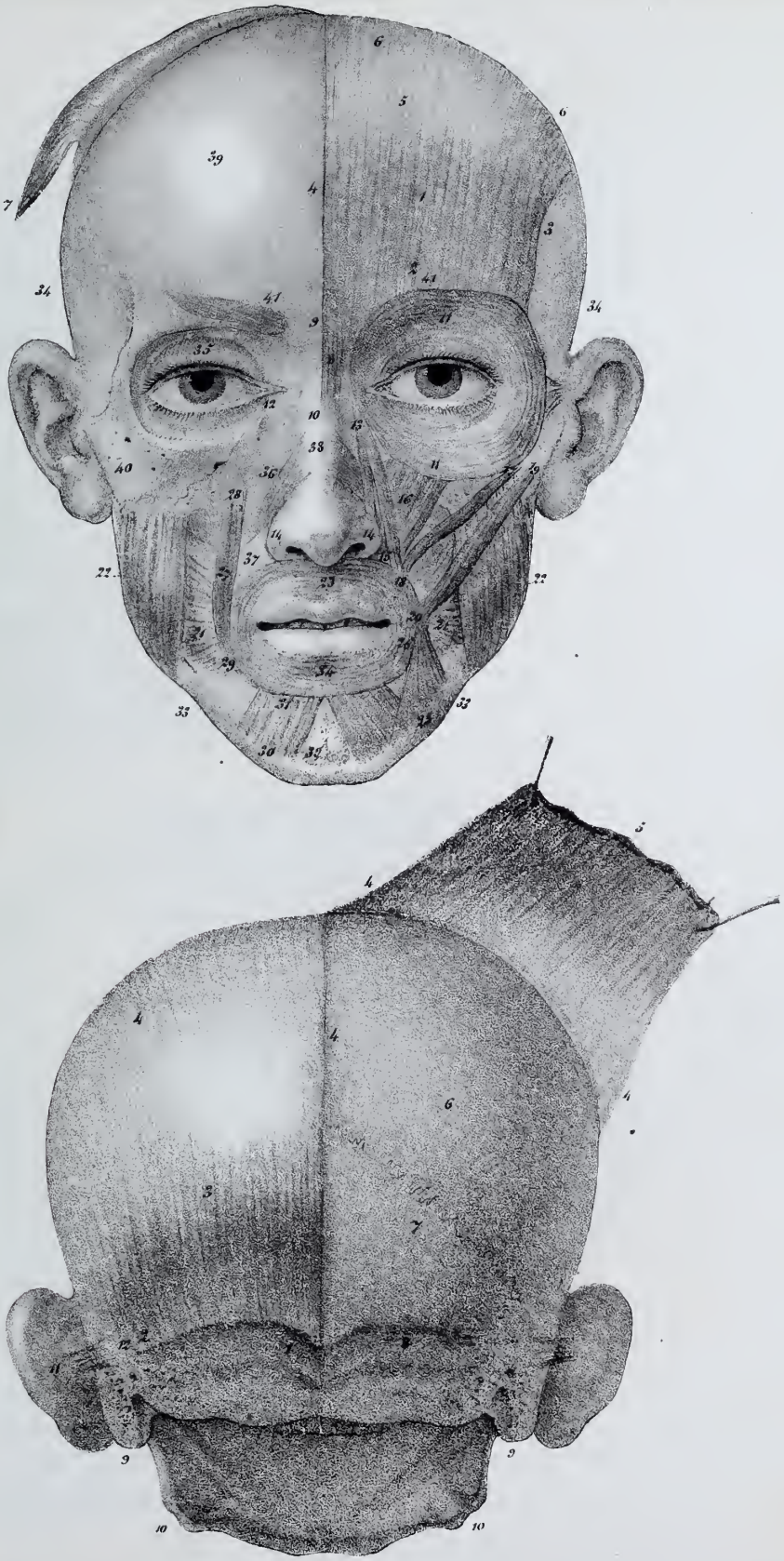

Fig. 2.

Fig. 1.

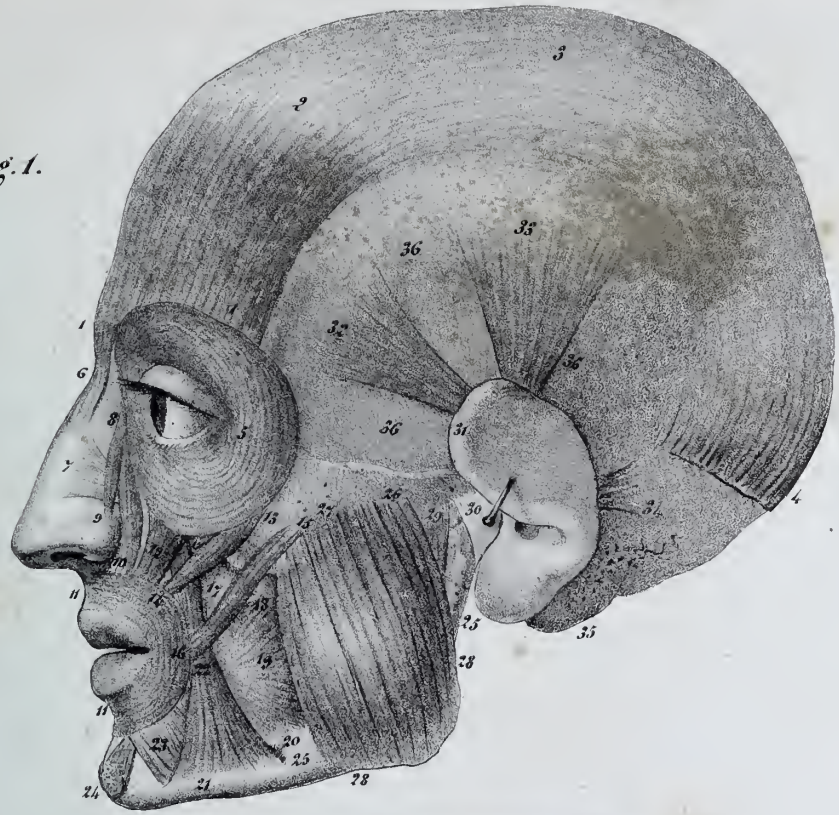

Fig. 2.

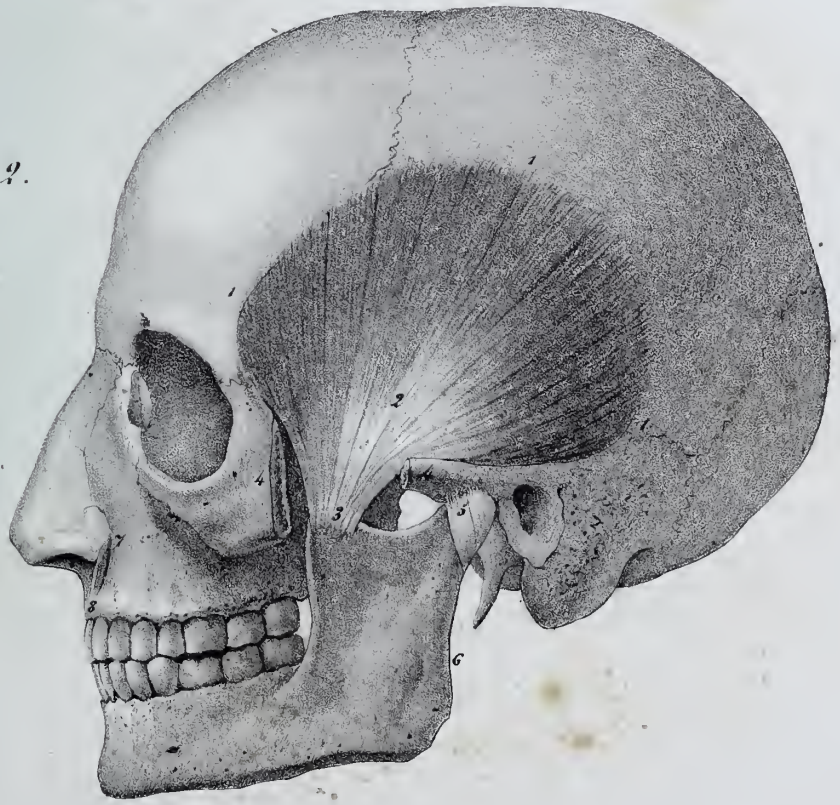

Lith. de Villet

4, 4. Aponévrose épicrânienne. — 5. Les parties précédentes détachées et soulevées par deux airignes. — 6. Pariétal. — 7. Occipital et suture lambdoïde. — 8. Ligne courbe supérieure de l'occipital. — 9. Apophyse mastoïde. — 10, 10. Angles de la mâchoire inférieure. — 11. Insertion du M. auriculaire postérieur à la conque de l'oreille. — 12. Insertion du même muscle à la région mastoïdienne du temporal.

PLANCHE 63.

Fig. 1. Muscles du crâne et de la face. Tête vue de profil. Homme de 25 ans.

N° 1, 1. Extrémité inférieure du M. frontal. — 2. Extrémité supérieure du même muscle, se continuant avec — 3. l'aponévrose épicrânienne. — 4, 4. M. occipital. — 5. M. orbiculaire des paupières. — 6. M. pyramidal du nez. — 7. M. triangulaire du nez. — 8. Extrémité supérieure du M. élévateur commun de l'aile du nez et de la lèvre supérieure. — 9. Portion du muscle précédent qui se fixe à l'aile du nez. — 10. Seconde portion du même muscle qui s'attache à la lèvre supérieure. — 11, 11. M. orbiculaire des lèvres. — 12. M. élévateur propre de la lèvre supérieure. — 13. Extrémité supérieure du M. petit zygomatique se fixant à l'os de la pommette, et se continuant avec les fibres du M. orbiculaire des paupières. — 14. Extrémité inférieure du même muscle se confondant avec l'orbiculaire des lèvres. — 15. Extrémité supérieure du M. grand zygomatique, s'attachant à l'os de la pommette. — 16. Extrémité inférieure du même muscle, se portant à la commissure des lèvres. — 17, 17. M. canin. — 18. Fibres supérieures, — 19. fibres moyennes, et — 20. fibres inférieures du M. buccinateur. — 21. Insertion du M. triangulaire des lèvres à l'os maxillaire inférieur. — 22. Terminaison du muscle précédent à la commissure des lèvres. — 23. M. carré du menton. — 24. Houppe du menton. — 25, 25. Os maxillaire inférieur. — 26. Insertion du M. masseter à l'apophyse zygomatique de l'os temporal. — 27. Insertion du même muscle à l'os de la pommette. — 28, 28. Insertion du même muscle à l'os maxillaire inférieur. — 29. Fibres profondes du même muscle. — 30. Ligament latéral externe de l'articulation de la mâchoire. — 31. La conque de l'oreille renversée, afin de faire voir la disposition de ses muscles extrinsèques. — 32. M. auriculaire antérieur. — 33. M. auriculaire supérieur. — 34. M. auriculaire postérieur. — 35. Apophyse mastoïde. — 36, 36, 36. Aponévrose temporale recouverte par les muscles précédens.

Fig. 2. Le M. temporal dépouillé de son aponévrose, et le M. abaisseur de l'aile du nez.

N° 1, 1, 1. Insertion des fibres du M. temporal à la ligne demi-circulaire qui borne la fosse du même nom. — 2. Aponévrose sur laquelle viennent se rendre les fibres précédentes. — 3. La même aponévrose venant s'insérer sous la forme d'un tendon aplati à l'apophyse coronoïde de l'os maxillaire inférieur. — 4, 4. Coupe

faite à l'arcade zygomatique, pour mettre à découvert le muscle temporal. — 5. Ligament latéral externe de l'articulation temporo-maxillaire. — 6. Os maxillaire inférieur. — 7. Insertion à l'aile du nez de son M. abaisseur. — 8. Insertion du même muscle à l'os maxillaire supérieur.

PLANCHE 64.

Fig. 1. Les muscles de l'œil gauche, vus en dehors, la paroi externe de l'orbite ayant été enlevée.

N° 1, 1. Portion de la paroi supérieure de l'orbite appartenant au frontal. — 2. Coupe passant par l'os de la pommette et l'apophyse malaire de l'os sus-maxillaire. — 3. Globe de l'œil. — 4. M. droit externe de l'œil. — 5. L'une des deux insertions postérieures du muscle précédent, se faisant à la petite aile du sphénoïde. — 6. L'autre de ces insertions, se faisant en dedans de la gouttière caverneuse. — 7. M. droit inférieur de l'œil. — 8. Insertion postérieure du même muscle. — 9. M. droit supérieur de l'œil. — 10. Insertion postérieure du même muscle à la petite aile du sphénoïde. — 11. M. grand oblique de l'œil. — 12, 12. Tendon réfléchi du même muscle. — 13. M. petit oblique de l'œil. — 14. M. interne de l'œil. — 15. M. élévateur de la paupière supérieure. — 16. Insertion postérieure du même muscle. — 17. Nerf optique. — 18. Portion du sphénoïde. — 19. Apophyse ptérygoïde. — 20. Os propre du nez. — 21. Portion de l'ouverture antérieure des fosses nasales. — 22. Bord alvéolaire supérieur.

Fig. 2. La pièce précédente isolée des os de l'orbite, afin de mieux faire voir la disposition et les rapports des muscles de l'œil. (Le M. droit externe a été coupé près de ses deux insertions, et enlevé en partie, pour laisser voir le nerf optique et le muscle droit interne.)

N° 1. Globe de l'œil. — 2. Nerf optique. — 3. Aponévrose du M. droit externe. — 4. Extrémité postérieure du muscle précédent. — 5. L'une des insertions de cette même extrémité, se faisant en dehors du trou optique. — 6. La seconde insertion, se faisant en dedans de la fente sphénoïdale, par une aponévrose qui lui est commune avec les M. droits inférieur et interne. — 7. L'aponévrose précédente. — 8. M. droit supérieur. — 9. Extrémité postérieure du même muscle. — 10. M. droit inférieur. — 11, 11, 11. M. grand oblique. — 12. Anneau cartilagineux dans lequel se réfléchit le muscle précédent. — 13. M. petit oblique. — 14. M. droit interne. — 15. M. élévateur de — 16. la paupière supérieure.

Fig. 3. Le globe de l'œil avec ses muscles, vus par derrière.

N° 1. Nerf optique. — 2. M. droit supérieur. — 3. M. droit inférieur. — 4. M. droit interne. — 5. M. droit externe. — 6. M. grand oblique. — 7. Membrane synoviale qui entoure le tendon du muscle précédent à l'endroit où il se

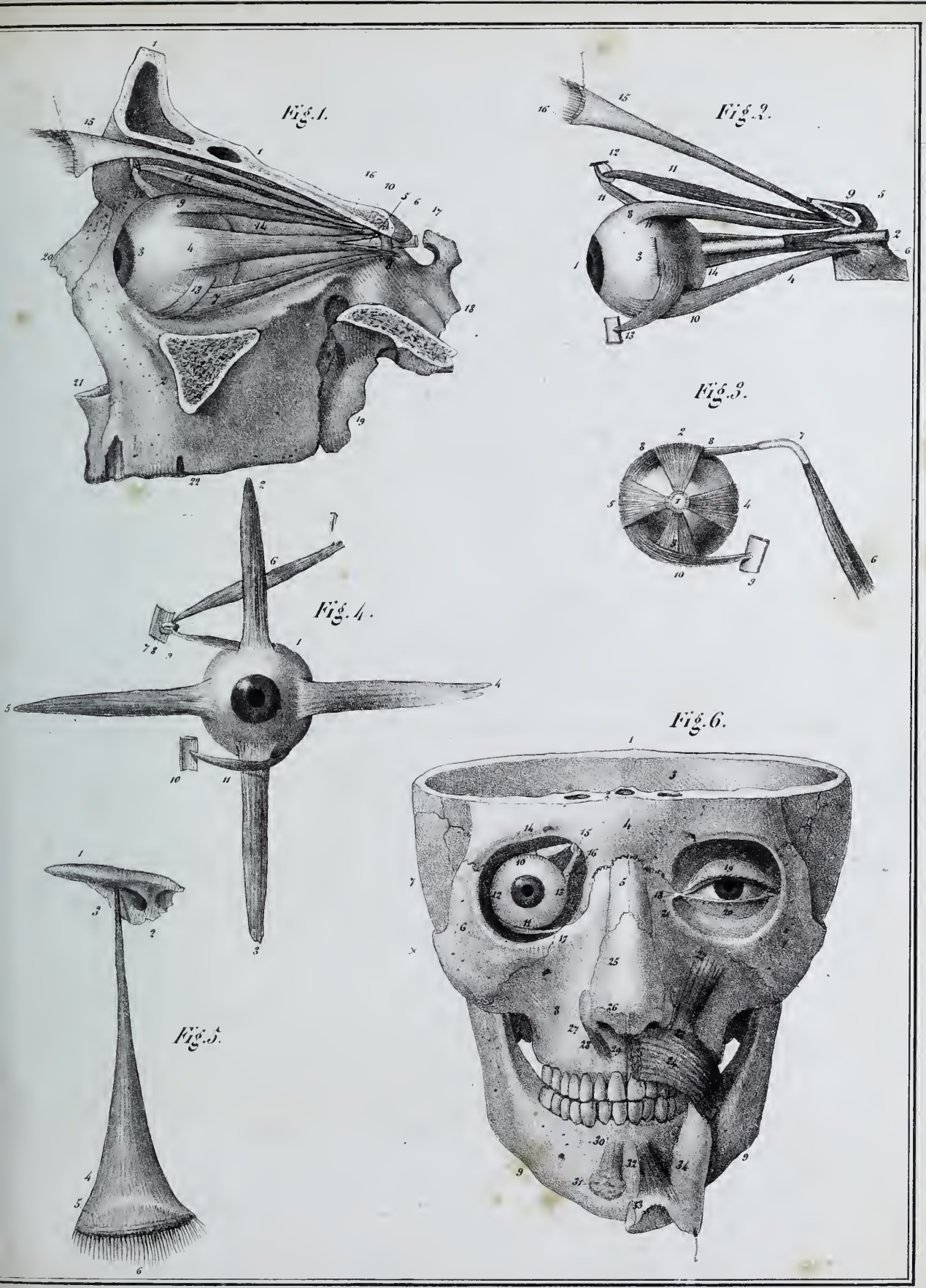

Lith. de Fellel.

réfléchit. — 8, 8. Tendon du muscle précédent passant au-dessous du M. droit supérieur pour s'épanouir en aponévrose, et s'insérer au globe de l'œil. — 9. Petite portion de l'os maxillaire supérieur, à laquelle se fait l'insertion du — 10. muscle petit oblique.

Fig. 4. Le globe de l'œil, vu par sa partie antérieure, et entouré de ses muscles qui sont écartés.

N° 1. Globe de l'œil. — 2. M. droit supérieur. — 3. M. droit inférieur. — 4. Extrémité postérieure du M. droit externe avec ses deux portions. — 5. M. droit interne. — 6. M. grand oblique. — 7. Petite portion du coronal, et — 8. poulie cartilagineuse dans laquelle se réfléchit — 9 le tendon du grand oblique. — 10. Petite portion de l'os maxillaire supérieur, à laquelle se fixe — 11. le M. petit oblique.

Fig. 5. Le M. élévateur de la paupière supérieure.

N° 1. Petite aile du sphénoïde. — 2. Trou optique. — 3. Extrémité postérieure du M. élévateur, insérée au-devant du trou optique. — 4. Expansion aponévrotique du même muscle, se fixant au — 5. cartilage tarse de la paupière supérieure. — 6. Les cils.

Fig. 6. Portion de la tête d'un jeune homme, préparée de manière à faire voir la disposition de plusieurs des muscles de la face.

N° 1. Coupe horizontale du crâne. — 2. Portion des sinus frontaux. — 3. Cavité du crâne. — 4. Portion du frontal. — 5. Os propre du nez. — 6. Os de la pommette. — 7. Os temporal. — 8. Os maxillaire supérieur. — 9, 9. Os maxillaire inférieur. — 10, 11, 12, 13. Insertions des M. droit supérieur, droit inférieur, droit interne et droit externe au globe de l'œil. — 14. Tendon du M. grand oblique, s'insérant au globe de l'œil. — 15. Poulie dans laquelle se réfléchit le tendon précédent. — 16. Corps charnu du M. grand oblique. — 17. Insertion du M. petit oblique à la paroi inférieure de l'orbite. — 18. Tendon direct du M. orbiculaire des paupières, s'insérant à l'apophyse montante de l'os sus-maxillaire, et se bifurquant pour se continuer avec — 19. le cartilage tarse de la paupière supérieure, et — 20. le cartilage tarse de la paupière inférieure. — 21. Expansion fibreuse ou tendon réfléchi du M. orbiculaire, allant se fixer à la crête de l'os unguis. — 22. Insertion du M. élévateur propre de la lèvre supérieure à l'os sus-maxillaire. — 23. Extrémité inférieure du muscle précédent, se confondant avec 24. le M. orbiculaire des lèvres. — 25. Les cartilages latéraux du nez. — 26. Les fibro-cartilages des narines. — 27. L'aile du nez donnant insertion au 28. M. abaisseur de l'aile du nez. — 29. Insertion du muscle précédent à l'os sus-maxillaire. — 30. Insertion de la houppe du menton à l'os maxillaire inférieur. — 31. Portion épanouie du même muscle, isolée de la peau à laquelle elle se fixait. — 32. Le même muscle du côté gauche, se fixant à — 33. la peau du menton. — 34. Face interne de la moitié gauche de la lèvre inférieure abaissée, pour faire voir la disposition du muscle précédent.

PLANCHE 65.

Fig. 1. Les deux muscles ptérygoïdiens, vus par leur face externe.

N° 1, 1. Coupe horizontale du crâne. — 2, 2. Coupes faites au niveau de l'os de la pommette et de l'apophyse zygomatique de l'os temporal. — 3, 3. Autre coupe faite à l'os maxillaire inférieur, afin de mettre à découvert les M. ptérygoïdiens. — 4. Insertion du M. ptérygoïdien externe à la grande aile du sphénoïde, et au fond de la fosse zygomatique. — 5. Autre insertion du même muscle à l'aile externe de l'apophyse ptérygoïde. — 6. Terminaison de l'extrémité externe du même muscle au fibro-cartilage de l'articulation temporo-maxillaire. — 7. Principale terminaison du même muscle au-devant du condyle de la mâchoire inférieure. — 8. Interstice celluleux qui sépare les deux faisceaux principaux dont se compose le muscle précédent. — 9. Face externe du M. ptérygoïdien interne. — 10. Bord postérieur, et 11. bord antérieur du même muscle. — 12. Insertion du même muscle en dedans de la branche de la mâchoire inférieure. — 13. La mâchoire inférieure. — 14. L'os maxillaire supérieur. — 15. Portion de l'os temporal. — 16. L'orbite.

Fig. 2. La même pièce, vue du côté de la bouche et des fosses nasales.

N° 1. Coupe horizontale du crâne. — 2. Sinus frontal. — 3. Apophyse *crista galli*. — 4, 4. Coupe verticale faite au niveau du corps du sphénoïde et de la gouttière basilaire. — 5. Moitié de la fosse pituitaire. — 6. Moitié de la gouttière basilaire. — 7, 7, 7. La paroi externe de la fosse nasale droite et les trois cornets qu'elle présente, recouverts de la membrane muqueuse. — 8. Portion de l'ouverture antérieure des fosses nasales. — 9. Méat inférieur des fosses nasales, et apophyse palatine. — 10. Moitié de la voûte palatine. — 11. Face interne de la mâchoire inférieure. — 12. Aile interne de l'apophyse ptérygoïde. — 13. Insertion du M. ptérygoïdien interne dans la fosse ptérygoïde. — 14, 14. Terminaison du muscle précédent à la face interne de la branche de la mâchoire. — 15. Petite portion de l'aile externe de l'apophyse ptérygoïde. — 16. M. ptérygoïdien externe. — 17. Insertion du muscle précédent au-devant du condyle de la mâchoire inférieure.

Fig. 3. Les muscles stylo-glosse, stylo-hyoïdien, hyo-glosse, génio-glosse et génio-hyoïdien du côté gauche.

N° 1. Portion de l'os temporal. — 2. Apophyse mastoïde. — 3. Base de l'apophyse zygomatique. — 4, 4. Apophyse styloïde. — 5. Insertion du M. stylo-glosse à l'apophyse styloïde. — 6. Terminaison du muscle précédent sur les parties latérales de la langue, et — 7. continuation de quelques-unes des fibres du même muscle avec celles de l'hyo-glosse. — 8, 8. Ligament stylo-hyoïdien. — 9. Termi-

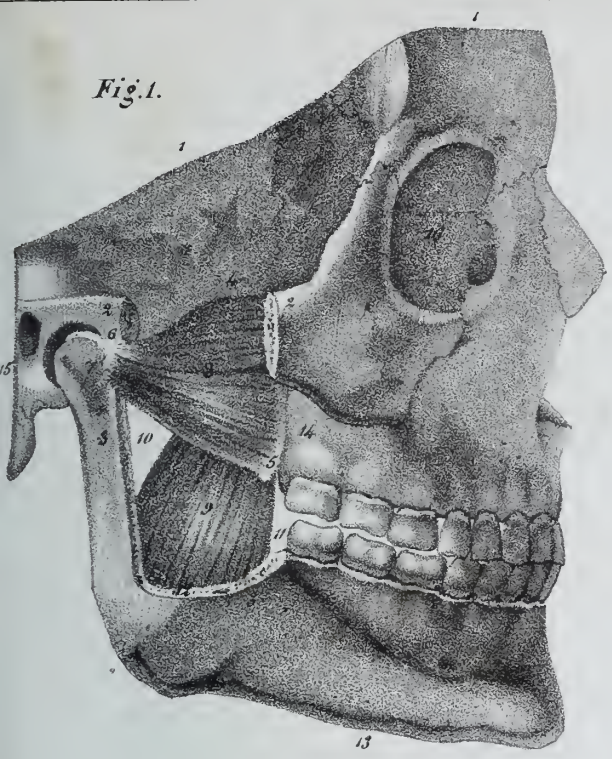

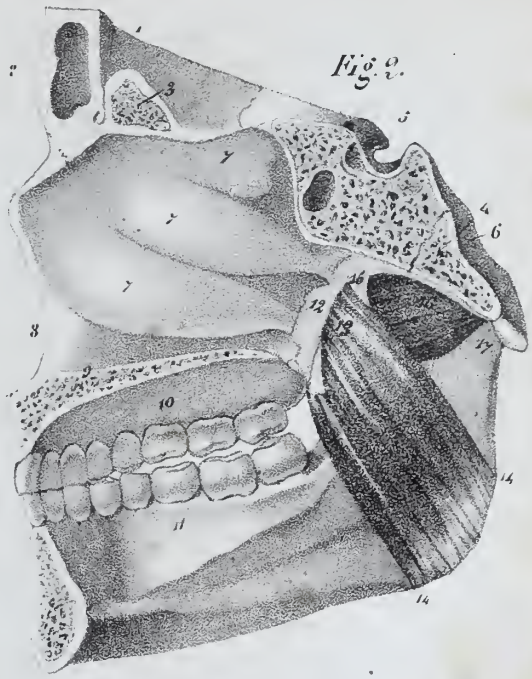

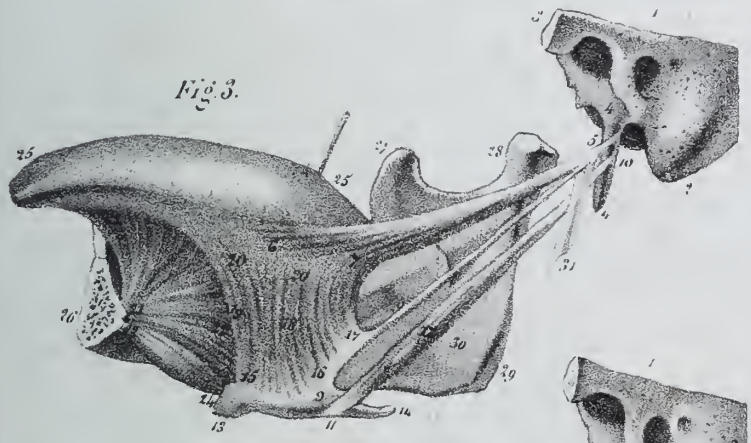

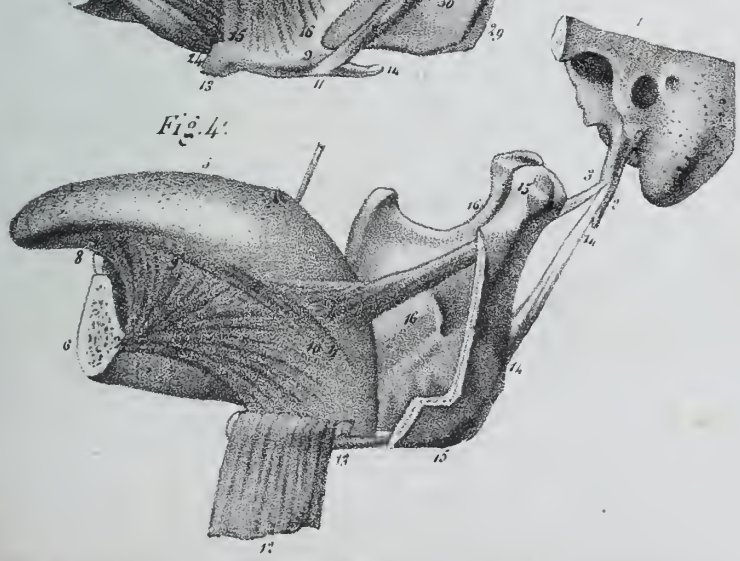

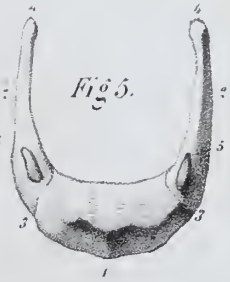

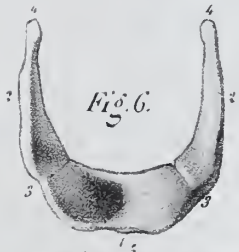

Lith. de Fouret

naison du ligament précédent à la petite corne de l'os hyoïde. — 10. Insertion du M. stylo-hyoïdien à l'apophyse styloïde. — 11. Terminaison du même muscle à l'os hyoïde. — 12. Ouverture que présente le M. stylo-hyoïdien avant de se terminer à l'os hyoïde. — 13. Corps de l'os hyoïde. — 14. Grande corne du même os. — 15. Insertion du M. hyo-glosse au corps de l'os hyoïde. — 16. Insertion du même muscle à la petite corne de l'os hyoïde. — 17. Insertion du même muscle au ligament stylo-hyoïdien. — 18. Face externe du même muscle. — 19. Bord antérieur du même muscle. — 20, 20. Insertion du même muscle sur les parties latérales de la base de la langue. — 21. Insertion du M. génio-glosse au tubercule supérieur de l'apophyse géni. — 22, 22. Terminaison des fibres du même muscle au-dessous de la langue. — 23. Insertion du M. génio-hyoïdien au tubercule inférieur de l'apophyse géni. — 24. Terminaison du même muscle au-devant du corps de l'os hyoïde. — 25, 25. La langue. — 26. Coupe verticale faite à l'os maxillaire inférieur au niveau de la symphyse du menton. — 27. Apophyse coronoïde. — 28. Condyle de la mâchoire inférieure. — 29. Angle, et — 30. face interne du même os. — 31. Portion du ligament stylo-maxillaire coupé vers sa partie moyenne.

Fig. 4. Le muscle génio-glosse et les parties qui l'avoisinent.

N° 1. Portion de l'os temporal. — 2. Apophyse styloïde. — 3. Insertion du M. stylo-glosse à l'apophyse styloïde. — 4. Terminaison du même muscle sur les parties latérales de la base de — 5. la langue. — 6. Coupe verticale de la mâchoire inférieure. — 7. Insertion du M. génio-glosse au tubercule supérieur de l'apophyse géni. — 8. Fibres antérieures, — 9. fibres moyennes, et — 10. fibres postérieures du même muscle. — 11, 11. Quelques fibres appartenant au M. lingual. — 12. Le M. hyo-glosse détaché et renversé. — 13. Grande corne de l'os hyoïde. — 14, 14. Ligament stylo-maxillaire. — 15, 15. Portion de la branche gauche de la mâchoire inférieure, conservée afin de faire voir l'insertion inférieure du ligament précédent. — 16, 16. Branche droite de la mâchoire inférieure.

Fig. 5. L'os hyoïde vu par sa face supérieure. Homme de 40 ans.

N° 1. Corps de l'os. — 2, 2. Grandes cornes. — 3, 3. Jonction des grandes cornes avec le corps. — 4. Extrémité postérieure des grandes cornes. — 5, 5. Petites cornes.

Fig. 6. Le même os, vu par sa face inférieure.

N° 1. Corps de l'os. — 2. Grandes cornes. — 3. Jonction des grandes cornes avec le corps. — 4. Extrémité postérieure des grandes cornes.

Fig. 7. Le même os, vu de profil.

N° 1. Corps. — 2. Face inférieure, et — 3. face supérieure du corps. — 4. Grandes cornes. — 5. Petites cornes.

Fig. 8. Le même os, vu de face.

N° 1. Face antérieure du corps. — 2. Face supérieure, et — 3. face inférieure de la même partie. — 4, 4. Petites cornes. — 5, 5. Grandes cornes.

PLANCHE 66.

Fig. 1. Le M. buccinateur du côté gauche. On voit sur cette préparation, à l'aide de la coupe faite à la branche de la mâchoire qui est enlevée, comment ce muscle s'insère aux deux bords alvéolaires, à l'aponévrose ptérygo-maxillaire, et se continue en avant avec les deux faisceaux de l'orbiculaire des lèvres.

N° 1. Coupe horizontale du crâne. — 2. Coupe verticale de la même cavité passant par — 3. l'apophyse mastoïde du temporal. — 4. Fosse temporale. — 5. Os de la pommette. — 6. Arcade zygomatique. — 7. Conduit auditif externe. — 8. Cavité glénoïde du temporal. — 9. Apophyse styloïde du même os. — 10. Fosse orbitaire. — 11. Os maxillaire supérieur. — 12. Os propres du nez. — 13. Cartilage latéral du nez. — 14. Fibro-cartilage de l'ouverture des fosses nasales. — 15. Cartilage de l'aile du nez. — 16. Aile externe de l'apophyse ptérygoïde. — 17. Insertion de l'aponévrose *ptérygo-maxillaire* à l'aile interne de l'apophyse ptérygoïde. — 18. Insertion de la même aponévrose à la mâchoire inférieure. — 19. L'aponévrose ptérygo-maxillaire donnant attache par sa partie postérieure aux fibres du M. constricteur supérieur du pharynx. — 20. La même aponévrose donnant insertion par sa partie antérieure aux fibres moyennes du M. buccinateur. — 21. Insertion des fibres supérieures du muscle précédent, en dehors du bord alvéolaire supérieur. — 22. Les mêmes fibres se continuant avec — 23. le faisceau inférieur du M. orbiculaire des lèvres. — 24. Fibres inférieures du M. buccinateur, s'insérant en dehors du bord alvéolaire inférieur. — 25. Une partie des fibres précédentes se continuant avec — 26. le faisceau supérieur du M. orbiculaire. — 27, 27. Portion de la membrane muqueuse qui recouvre à leur face interne les M. buccinateur et orbiculaire des lèvres. — 28. L'os maxillaire inférieur coupé au niveau de la réunion de son corps avec sa branche gauche. — 29. M. constricteur supérieur du pharynx. — 30. Bord supérieur du même muscle. 31. Portion du M. constricteur moyen. — 32. Muscles de la région sus-hyoïdienne.

Fig. 2. Les M. péristaphylins interne et externe, et les M. palato-staphylins, vus par la partie postérieure des fosses nasales.

N° 1. Coupe verticale de la tête, passant par l'apophyse basilaire de l'occipital, et par — 2. la partie postérieure des grandes ailes du sphénoïde. — 3. Lame carrée du sphénoïde, et au-dessous, portion de la gouttière basilaire. — 4. Petite aile du sphénoïde. — 5. Fente sphénoïdale. — 6. Coupe verticale passant par les fosses temporale et zygomatique. — 7. Le vomer, formant la partie postérieure de la cloison des fosses nasales. — 8. L'ouverture postérieure des fosses nasales. — 9. Insertion des deux M. palato-staphylins à l'épine gutturale de la voûte palatine. — 10. Extrémité libre des deux muscles précédens, et ligne médiane qui les sépare dans toute leur longueur. — 11. Les trompes d'Eustachi. — 12. In-

Fig. 1.

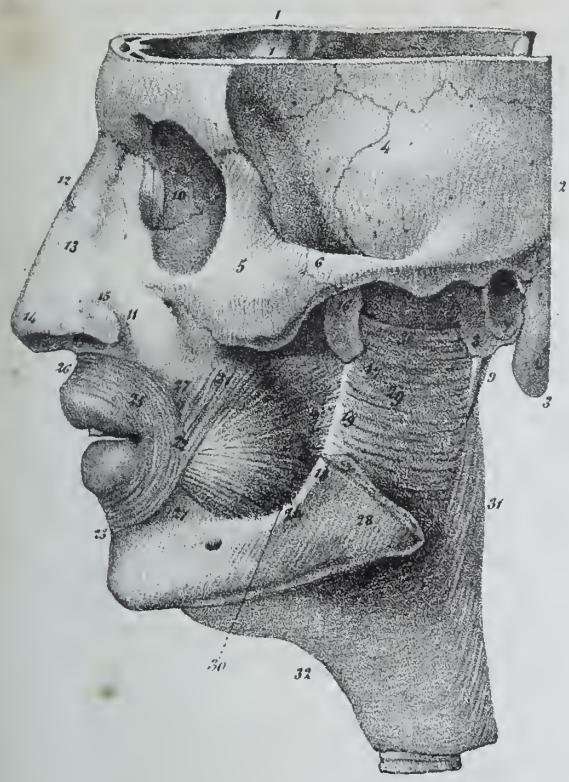

Fig. 2.

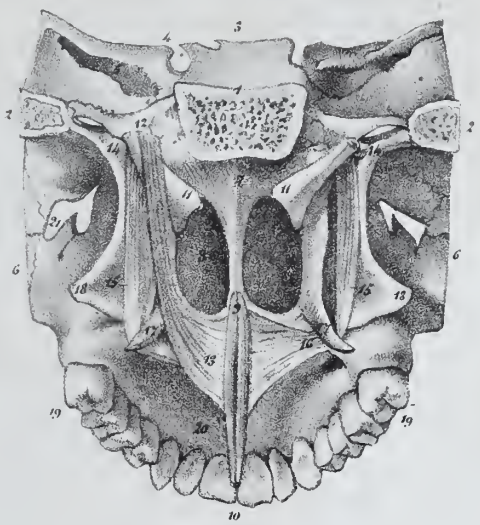

Fig. 3.

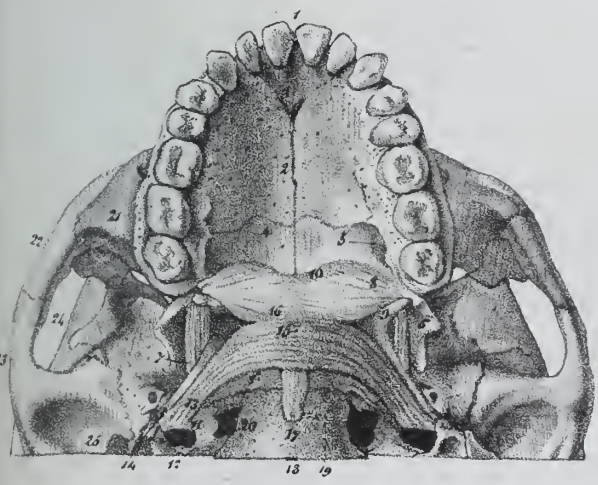

Fig. 4.

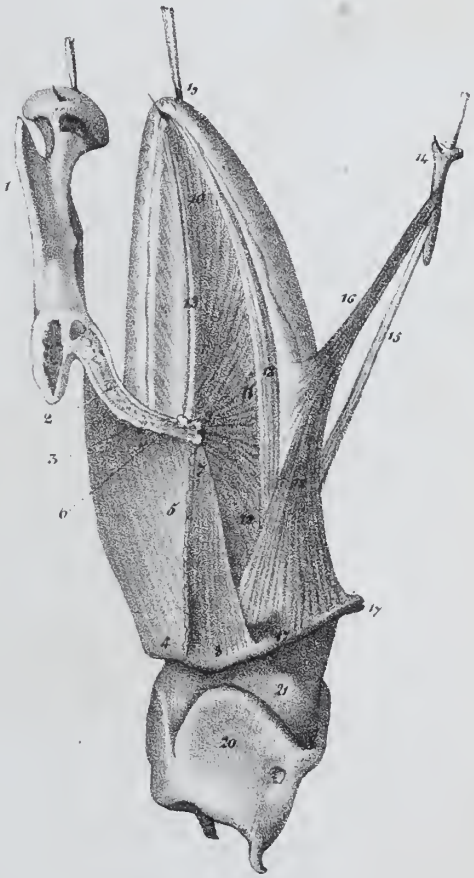

Lith. de Fillet.

sertion du M. péristaphylin interne à la face inférieure du rocher et à la trompe d'Eustachi. — 13. Terminaison du même muscle sur la ligne médiane du voile du palais, au-dessous des M. palato-staphylins. — 14, 14. Insertion du M. péristaphylin externe à la base de l'apophyse ptérygoïde et à la trompe d'Eustachi. — 15, 15. Portion verticale du muscle précédent. — 16. Portion horizontale du même muscle, venant de se réfléchir autour de — 17. l'aile interne de l'apophyse ptérygoïde. — 18, 18. Aile externe de l'apophyse ptérygoïde. — 19, 19. Arcade dentaire supérieure. — 20. Portion de la voûte palatine. — 21. Fente orbitaire inférieure, et fosse zygomatique.

Fig. 3. Les M. péristaphylins interne et externe, et les palato-staphylins, vus par leur partie inférieure, ou du côté de la voûte palatine.

N° 1. Arcade dentaire supérieure. — 2. Voûte palatine. — 3. Canal palatin antérieur. — 4. Face inférieure de la portion horizontale de l'os du palais, formant la partie postérieure de la voûte palatine. — 5. Canal palatin postérieur. — 6. Aile externe de l'apophyse ptérygoïde. — 7. Insertion du M. péristaphylin externe à la base de l'apophyse ptérygoïde et à la trompe d'Eustachi. — 8. Portion horizontale du même muscle, venant de se réfléchir sur — 9. le crochet de l'aile interne de l'apophyse ptérygoïde. — 10. Insertion de l'aponévrose du M. péristaphylin externe à la face inférieure de la portion horizontale de l'os palatin. — 11. Insertion du M. péristaphylin interne à la face inférieure du rocher, au-devant de — 12. l'orifice inférieur du canal carotidien. — 13. Insertion du M. péristaphylin interne à — 14. la trompe d'Eustachi. — 15. Les deux M. péristaphylins internes, se réunissant sur la ligne médiane du voile du palais, et allant s'attacher à — 16. la partie postérieure de l'aponévrose des péristaphylins externes. — 17. Portion libre de la face inférieure des M. palato-staphylins formant la lunette. — 18. Portion de l'apophyse basilaire de l'occipital. — 19. Suture sphéno-basilaire. — 20. Trou déchiré antérieur. — 21. Os maxillaire supérieur. — 22. Os de la pommette. — 23. Arcade zygomatique. — 24. Fosse temporale. — 25. Cavité glénoïde.

Fig. 4. Les M. mylo-hyoïdien, génio-hyoïdien, génio-glosse, lingual, stylo-glosse et hyo-glosse.

N° 1. Portion de la branche droite de l'os maxillaire inférieur, servant à supporter — 2. la ligne myloïdienne conservée sur la lame interne du corps de l'os. — 3. Insertion du M. mylo-hyoïdien à la ligne myloïdienne. — 4. Terminaison des fibres postérieures du même muscle au corps de l'os hyoïde. — 5. Terminaison des fibres moyennes et antérieures du même muscle sur le raphé de la ligne médiane. — 6. Les quatre tubercules de l'apophyse géni, soutenus par l'arc osseux de la ligne myloïdienne. — 7. Insertion du M. génio-hyoïdien au tubercule inférieur de l'apophyse géni. — 8. Terminaison du même muscle au corps de l'os hyoïde. — 9. Insertion du M. génio-glosse au tubercule supérieur de l'apophyse géni. — 10. Fibres antérieures, — 11. fibres moyennes, et — 12. fibres postérieures du M. génio-glosse. — 13. Raphé ou ligne celluleuse qui sépare les deux M. génio-glosses sur la ligne médiane. — 14. Apophyse styloïde. — 15. Ligament

stylo-hyoïdien. — 16. M. stylo-glosse. — 17, 17. Insertion du M. hyo-glosse aux cornes de l'os hyoïde. — 18. M. lingual. — 19. La langue soutenue par un crochet. — 20. Cartilage thyroïde. — 21. Ligament thyro-hyoïdien.

PLANCHE 67.

Fig. 1. Les M. stylo-glosse, stylo-hyoïdien, stylo-pharyngien; les ligamens stylo-maxillaire et stylo-hyoïdien; les M. hyo-glosse, génio-glosse, génio-hyoïdien et thyro-hyoïdien. Côté gauche. Homme de 22 ans.

N° 1, 1. Coupe horizontale du crâne. — 2. Os de la pommette. — 3. Os maxillaire supérieur. — 4. Portion de la branche gauche de l'os maxillaire inférieur fortement relevée, afin de mieux faire voir la disposition des muscles qui naissent de l'apophyse styloïde. — 5. Articulation temporo-maxillaire. — 6. Temporal. — 7. Arcade zygomatique. — 8. Conduit auditif externe. — 9. Portion de l'apophyse mastoïde. — 10. La base, et — 11. le sommet de l'apophyse styloïde. — 12. Insertion du ligament stylo-maxillaire à l'apophyse styloïde. — 13. Insertion du même ligament à l'angle de la mâchoire. — 14. Insertion du M. stylo-glosse à l'apophyse styloïde et au ligament stylo-maxillaire. — 15. Terminaison du M. stylo-glosse sur les parties latérales de la base de la langue. — 16. Continuation de quelques-unes des fibres du muscle précédent avec celles du M. hyo-glosse. — 17. Insertion du ligament stylo-hyoïdien à l'apophyse styloïde. — 18. Ligament stylo-hyoïdien passant derrière le M. hyo-glosse pour se rendre à — 19. la petite corne de l'os hyoïde. — 20. Insertion du M. stylo-pharyngien à l'apophyse styloïde. — 21. Partie moyenne du même muscle s'épanouissant sur les parties latérales du pharynx. — 22, 22. Terminaison des fibres du muscle précédent au bord postérieur du cartilage thyroïde. — 23, 23. Portion du M. constricteur supérieur du pharynx. — 24. Portion du M. constricteur moyen, et — 25. portion du M. constricteur inférieur dont on a enlevé la partie externe, afin de mettre à découvert le M. stylo-pharyngien. — 26. Membrane muqueuse du pharynx. — 27. Pointe, et —28. base de la langue.— 29. Cavité de la bouche.— 30. Os maxillaire inférieur scié au niveau de la symphyse du menton. — 31. Insertion du M. génio-glosse au tubercule supérieur de l'apophyse géni. — 32. Fibres antérieures, — 33. fibres moyennes, et — 34. fibres postérieures du M. génio-glosse. — 35. Insertion du M. génio-hyoïdien au tubercule inférieur de l'apophyse géni. — 36. Terminaison du même muscle au — 37. corps de l'os hyoïde. — 38. Grande corne de l'os hyoïde. — 39. Insertions du M. hyo-glosse au corps, à la — 40. petite corne, et à la — 41. grande corne de l'os hyoïde. — 42 et 43. Terminaison du même muscle sur les parties inférieures et latérales de la langue. — 44, 44. Insertion du M. thyro-hyoïdien à l'os hyoïde. — 45, 45. Terminaison du même muscle à la ligne oblique externe du — 46. cartilage thyroïde. — 47. Grande corne du cartilage thyroïde.

stylo-hyoïdien. — 16. M. stylo-glosse. — 17, 17. Insertion du M. hyo-glosse aux cornes de l'os hyoïde. — 18. M. lingual. — 19. La langue soutenue par un crochet. — 20. Cartilage thyroïde. — 21. Ligament thyro-hyoïdien.

PLANCHE 67.

Fig. 1. Les M. stylo-glosse, stylo-hyoïdien, stylo-pharyngien; les ligamens stylo-maxillaire et stylo-hyoïdien; les M. hyo-glosse, génio-glosse, génio-hyoïdien et thyro-hyoïdien. Côté gauche. Homme de 22 ans.

N° 1, 1. Coupe horizontale du crâne. — 2. Os de la pommette. — 3. Os maxillaire supérieur. — 4. Portion de la branche gauche de l'os maxillaire inférieur fortement relevée, afin de mieux faire voir la disposition des muscles qui naissent de l'apophyse styloïde. — 5. Articulation temporo-maxillaire. — 6. Temporal. — 7. Arcade zygomatique. — 8. Conduit auditif externe. — 9. Portion de l'apophyse mastoïde. — 10. La base, et — 11. le sommet de l'apophyse styloïde. — 12. Insertion du ligament stylo-maxillaire à l'apophyse styloïde. — 13. Insertion du même ligament à l'angle de la mâchoire. — 14. Insertion du M. stylo-glosse à l'apophyse styloïde et au ligament stylo-maxillaire. — 15. Terminaison du M. stylo-glosse sur les parties latérales de la base de la langue. — 16. Continuation de quelques-unes des fibres du muscle précédent avec celles du M. hyo-glosse. — 17. Insertion du ligament stylo-hyoïdien à l'apophyse styloïde. — 18. Ligament stylo-hyoïdien passant derrière le M. hyo-glosse pour se rendre à — 19. la petite corne de l'os hyoïde. — 20. Insertion du M. stylo-pharyngien à l'apophyse styloïde. — 21. Partie moyenne du même muscle s'épanouissant sur les parties latérales du pharynx. — 22, 22. Terminaison des fibres du muscle précédent au bord postérieur du cartilage thyroïde. — 23, 23. Portion du M. constricteur supérieur du pharynx. — 24. Portion du M. constricteur moyen, et — 25. portion du M. constricteur inférieur dont on a enlevé la partie externe, afin de mettre à découvert le M. stylo-pharyngien. — 26. Membrane muqueuse du pharynx. — 27. Pointe, et —28. base de la langue. — 29. Cavité de la bouche. — 30. Os maxillaire inférieur scié au niveau de la symphyse du menton. — 31. Insertion du M. génio-glosse au tubercule supérieur de l'apophyse géni. — 32. Fibres antérieures, — 33. fibres moyennes, et — 34. fibres postérieures du M. génio-glosse. — 35. Insertion du M. génio-hyoïdien au tubercule inférieur de l'apophyse géni — 36. Terminaison du même muscle au — 37. corps de l'os hyoïde. — 38. Grande corne de l'os hyoïde. — 39. Insertions du M. hyo-glosse au corps, à la — 40. petite corne, et à la — 41. grande corne de l'os hyoïde. — 42 et 43. Terminaison du même muscle sur les parties inférieures et latérales de la langue. — 44, 44. Insertion du M. thyro-hyoïdien à l'os hyoïde. — 45, 45. Terminaison du même muscle à la ligne oblique externe du — 46. cartilage thyroïde. — 47. Grande corne du cartilage thyroïde.

Fig. 1.

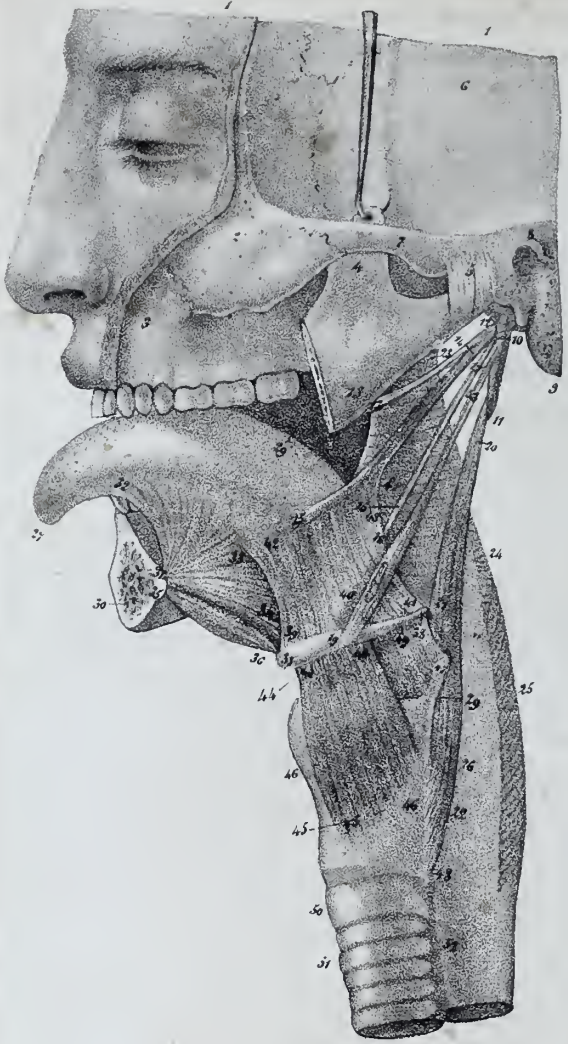

Fig. 2.

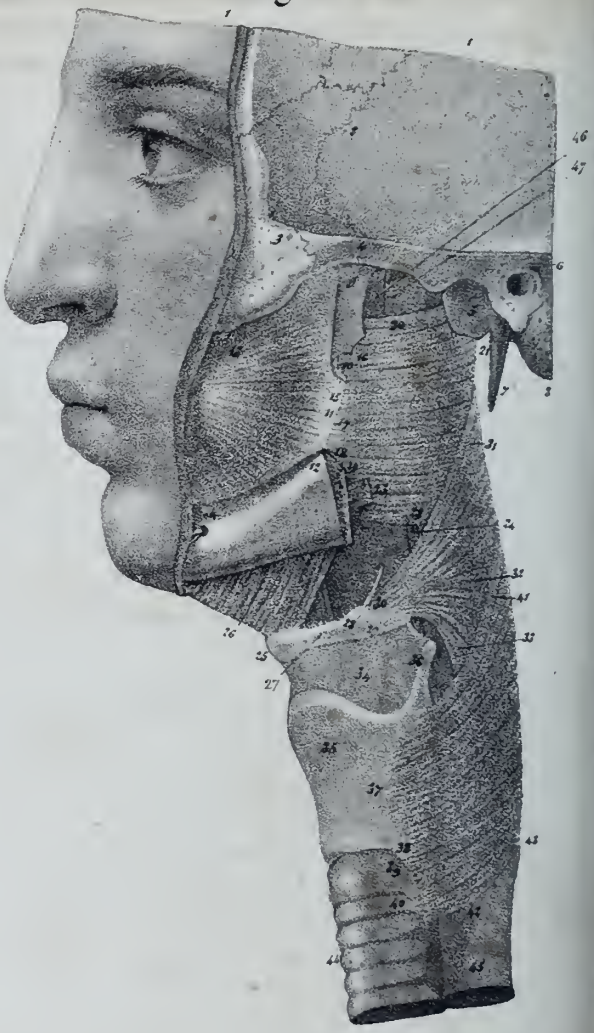

Fig. 3.

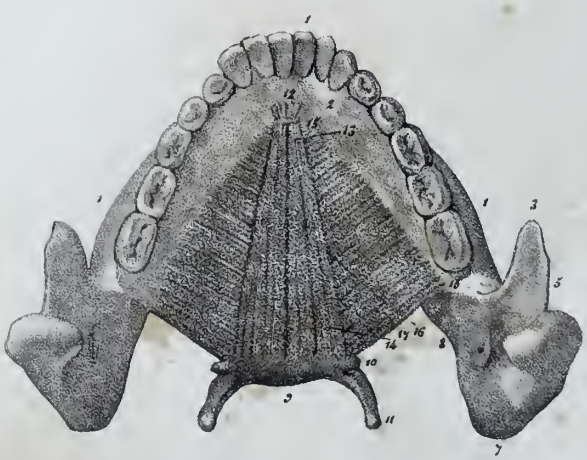

Fig. 4.

Faillet del.

Lith. de Fr

— 48. Petite corne du même cartilage. — 49. Membrane thyro-hyoïdienne. — 50. Cartilage cricoïde. — 51. Extrémité supérieure de la trachée-artère, et — 52. extrémité supérieure de l'œsophage. — 53. Insertion du M. stylo-hyoïdien à l'apophyse styloïde. — 54. Terminaison du même muscle à l'os hyoïde.

Fig. 2. Les M. constricteurs du pharynx du côté gauche, et le M. buccinateur correspondant distendu par de l'air, ainsi qu'on l'observe dans l'action de souffler.

N° 1, 1. Coupe horizontale du crâne. — 2. Fosse temporale. — 3. Os de la pommette. — 4. Arcade zygomatique. — 5. Cavité glénoïde. — 6. Conduit auditif externe. — 7. Apophyse styloïde. — 8. Portion de l'apophyse mastoïde. — 9. Aile externe de l'apophyse ptérygoïde. — 10. Extrémité inférieure de l'aile interne de l'apophyse ptérygoïde. — 11. Aponévrose *ptérygo-maxillaire*, se portant de l'aile interne de l'apophyse ptérygoïde à — 12. l'os maxillaire inférieur. — 13. Fibres supérieures du M. buccinateur, se fixant à l'os maxillaire supérieur. — 14. Fibres inférieures du même muscle, se fixant à l'os maxillaire inférieur. — 15. Fibres moyennes du même muscle, allant s'attacher à l'aponévrose ptérygo-maxillaire. — 16. Insertion du M. constricteur supérieur du pharynx à l'aile interne de l'apophyse ptérygoïde. — 17. Seconde insertion du même muscle à l'aponévrose ptérygo-maxillaire. — 18. Troisième insertion du même muscle à l'os maxillaire inférieur. — 19. Quatrième insertion du même muscle sur les parties latérales de la base de la langue. — 20. Bord supérieur du même muscle. — 21. Bord interne du même muscle, allant se réunir, sur la ligne médiane du pharynx, avec celui du côté opposé. — 22. Bord inférieur du même muscle. — 23. Portions du M. stylo-glosse, et du — 24. M. stylo-pharyngien qui ont été coupés, afin de mettre à découvert le M. constricteur supérieur. — 25. Os hyoïde. — 26. M. mylo-hyoïdien. — 27. Portion du M. hyo-glosse. — 28. Insertion du M. constricteur moyen du pharynx à la petite corne de l'os hyoïde. — 29. Insertion du même muscle à la grande corne de l'os hyoïde. — 30. Autre insertion du même muscle au ligament stylo-hyoïdien. — 31. Fibres supérieures, — 32. fibres moyennes, et — 33. fibres inférieures du M. constricteur moyen du pharynx. — 34. Ligament thyro-hyoïdien. — 35. Cartilage thyroïde. — 36. Grande corne du même cartilage. — 37. Insertion du M. constricteur inférieur à la ligne oblique externe du cartilage thyroïde. — 38. Autre insertion du même muscle à la petite corne du cartilage thyroïde. — 39. Autre insertion du même muscle au cartilage cricoïde. — 40. Autre insertion du même muscle au premier anneau de la trachée-artère. — 41. Bord supérieur, — 42. bord inférieur, et — 43. bord interne du même muscle. — 44. Extrémité supérieure de la trachée-artère, et — 45. extrémité supérieure de l'œsophage. — 46. Portion du M. péristaphylin interne, et — 47. Membrane muqueuse du pharynx.

Fig. 3. Les M. génio-hyoïdien et mylo-hyoïdien, vus par leur face supérieure ou du côté de la bouche.

N° 1, 1, 1. Arcade dentaire inférieure. — 2. Face interne du corps de la mâchoire. — 3. Apophyse coronoïde. — 4. Condyle de la mâchoire. — 5. Echan-

crure sigmoïde. — 6. Orifice du canal dentaire inférieur. — 7. Angle de la mâchoire. — 8. Bord inférieur du même os. — 9. Corps de l'os hyoïde. — 10. Petite corne, et — 11. grande corne du même os. — 12. Portion du tendon du M. génio-glosse insérée au tubercule supérieur de l'apophyse géni. — 13. Insertion du M. génio-hyoïdien au tubercule inférieur de l'apophyse géni. — 14. Terminaison du même muscle à la partie supérieure du corps de l'os hyoïde. — 15, 15. Insertion du M. mylo-hyoïdien à la ligne myloïdienne. — 16. Le même muscle passant au-dessous du génio-hyoïdien pour aller se réunir sur la ligne médiane avec celui du côté opposé. — 17. Bord postérieur du même muscle.

Fig. 4. Le M. mylo-hyoïdien, vu par sa face inférieure.

N° 1. Menton. — 2, 2. Base, et — 3. angle de la mâchoire. — 4. Bord parotidien, et — 5. condyle du même os. — 6, 6. Insertion du M. mylo-hyoïdien à la ligne myloïdienne de la mâchoire. — 7. Réunion sur la ligne médiane des fibres antérieures des deux M. mylo-hyoïdiens. — 8. Insertion à l'os hyoïde des fibres postérieures du M. mylo-hyoïdien. — 9. Bord postérieur du même muscle.

PLANCHE 68.

Fig. 1. Les M. du pharynx, vus par leur partie postérieure. Homme de 45 ans.

N° 1, 1. Coupe horizontale du crâne. — 2. Coupe verticale passant par l'apophyse mastoïde, par — 3. le rocher, et par — 4. l'apophyse basilaire. — 5. Lame carrée, et — 6. petite aile du sphénoïde. — 7. Bord postérieur, et — 8. Angle de la mâchoire inférieure. — 9. M. ptérygoïdien interne. — 10. M. constricteur inférieur du pharynx. — 11. Bord interne, — 12. bord externe, — 13. bord inférieur, et — 14. bord supérieur du même muscle. — 15. Extrémité de la grande corne de l'os hyoïde, et insertion du M. constricteur moyen à cet os. — 16. M. constricteur moyen. — 17. Bord interne, — 18. bord supérieur, et — 19. bord inférieur du même muscle. — 20. M. constricteur moyen du côté gauche, recouvert par le constricteur inférieur correspondant, et recouvrant le — 21. M. constricteur supérieur. — 22. Aponévrose *céphalo-pharyngienne* donnant insertion aux M. constricteurs moyen et supérieur. — 23. Bord supérieur du M. constricteur supérieur. — 24. Bord externe du même muscle. — 25. Membrane muqueuse du pharynx, mise à découvert par sa face extérieure. — 26. Apophyse styloïde, donnant insertion au — 27. M. stylo-pharyngien. — 28. Extrémité inférieure du muscle précédent, venant se terminer à — 29. la grande corne, et au — 30. bord postérieur du cartilage thyroïde. — 31. Portion du cartilage cricoïde. — 32. Partie inférieure du constricteur inférieur, allant s'attacher au cartilage précédent. — 33. Trachée-artère.

Fig. 2. La pièce précédente sur laquelle on a enlevé les M. constricteurs inférieur et

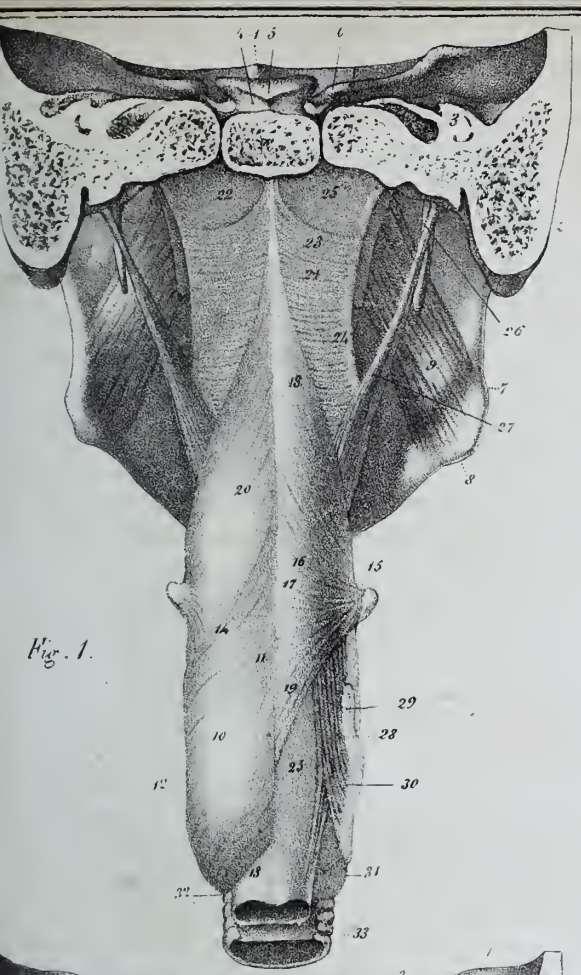

Fig. 1.

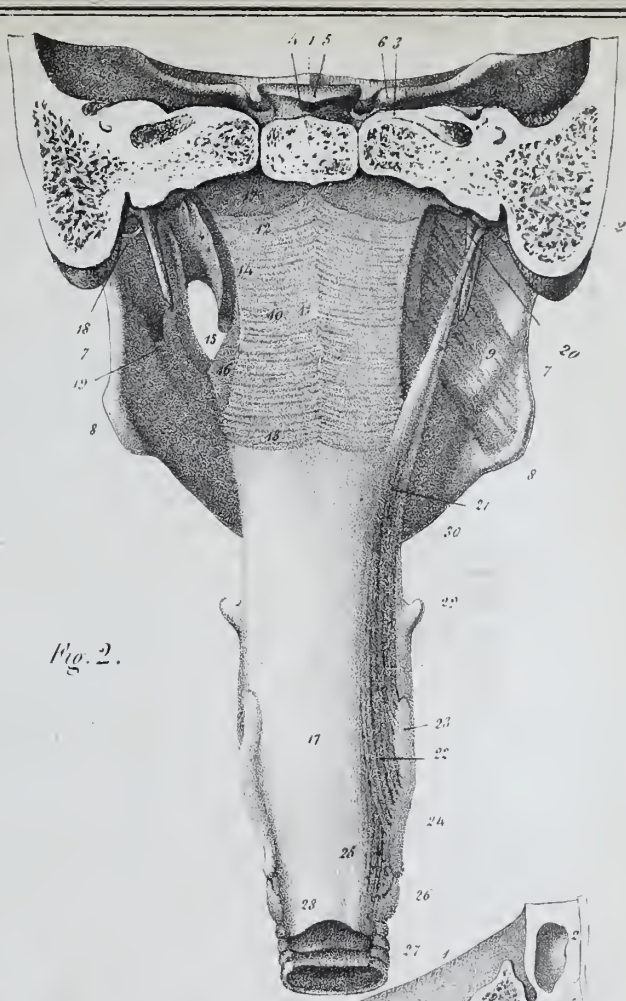

Fig. 2.

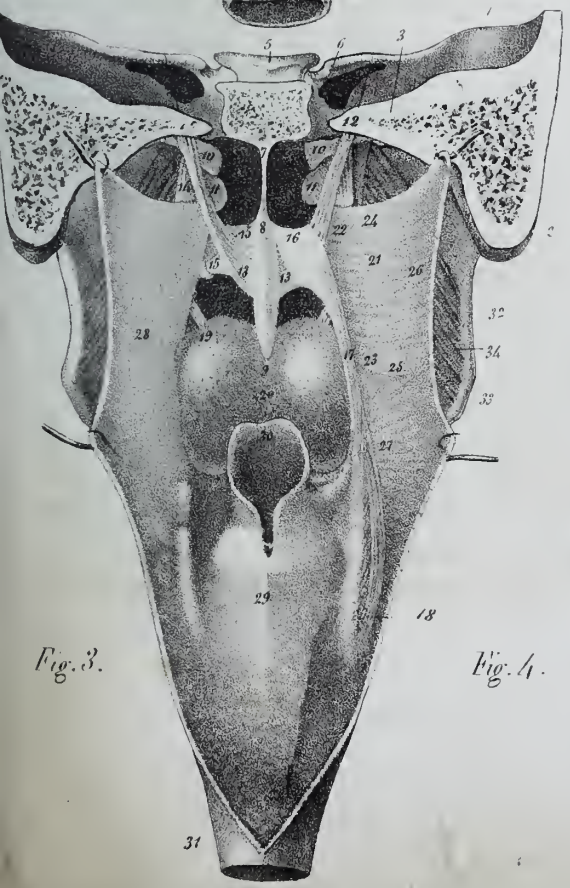

Fig. 3.

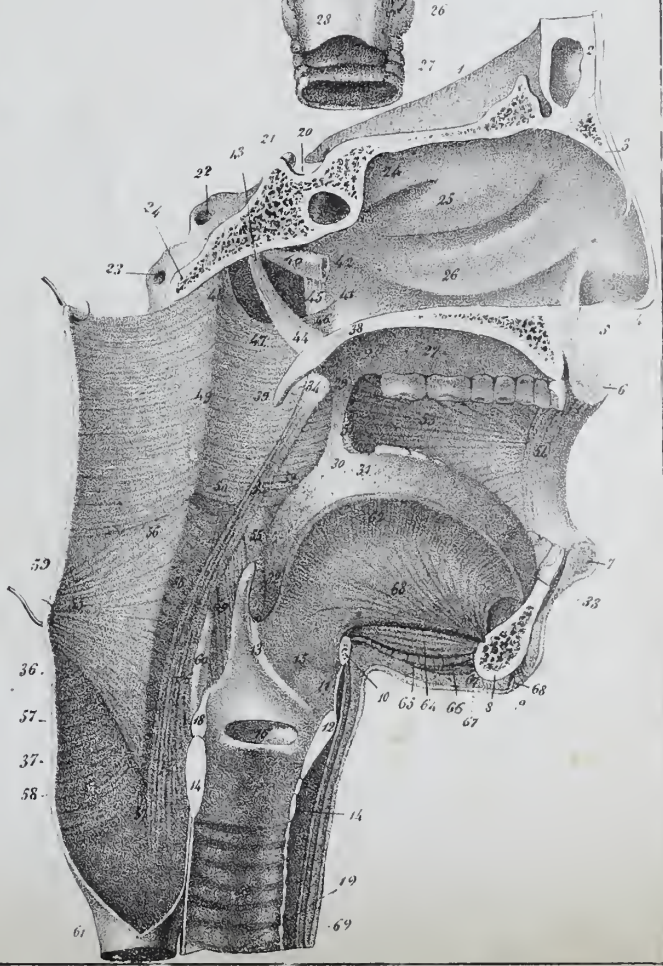

Fig. 4.

moyen, et le M. stylo-pharyngien gauche, afin de mettre à découvert le M. constricteur supérieur.

N° 1, 1. Coupe horizontale du crâne. — 2. Coupe verticale passant par l'apophyse mastoïde, par — 3. le rocher, et par — 4. l'apophyse basilaire. — 5. Lame carrée, et — 6. petite aile du sphénoïde. — 7, 7. Bord postérieur, et — 8. angle de la mâchoire. — 9. M. ptérygoïdien interne. — 10. Le constricteur supérieur gauche se réunissant sur la ligne médiane avec — 11. le constricteur supérieur droit. — 12. Bord supérieur, et — 13. bord inférieur du même muscle. — 14. Portion du bord externe du M. constricteur supérieur, s'attachant à l'aile interne de l'apophyse ptérygoïde. — 15. Seconde portion du même bord, qui se fixe à l'aponévrose ptérygo-maxillaire. — 16. Troisième portion du même bord, qui s'attache en dedans de la mâchoire inférieure. — 17. Membrane muqueuse du pharynx. — 18. Apophyse coronoïde de la mâchoire inférieure. — 19. Orifice du canal dentaire inférieur. — 20. Apophyse styloïde donnant insertion au — 21. M. stylo-pharyngien. — 22. Fibres du muscle précédent, s'attachant à — 23. la partie postérieure de la grande corne, et au — 24. bord postérieur du cartilage thyroïde. — 25. Autres fibres du M. stylo-pharyngien, se perdant sur les parties latérales et inférieures du pharynx. — 26. Cartilage cricoïde. — 27. Portion de la trachée-artère. — 28. Commencement de l'œsophage. — 29. Extrémité postérieure de la grande corne de l'os hyoïde, et — 30. base de la mâchoire.

Fig. 3. Les M. palato-staphylins, pharyngo-staphylin, péristaphylins interne et externe, et les glosso-staphylins, mis à découvert par leur face postérieure. Le pharynx est fendu longitudinalement sur la ligne médiane, et ses parois sont tenues écartées au moyen de crochets. Le M. pharyngo-staphylin gauche est enlevé, afin de laisser voir les M. péristaphylins.

N° 1. Coupe horizontale du crâne. — 2. Coupe verticale passant par l'apophyse mastoïde, par — 3. le sommet du rocher, et par — 4. l'apophyse basilaire. — 5. Lame carrée, et — 6. petite aile du sphénoïde. — 7. Partie postérieure de la cloison des fosses nasales. — 8. Insertion des deux M. palato-staphylins à l'épine nasale postérieure. — 9. Extrémité libre des mêmes muscles formant la luette. — 10, 10. Trompe d'Eustachi. — 11, 11. Extrémité postérieure des cornets inférieurs des fosses nasales. — 12. Insertion du M. péristaphylin interne au rocher et à la trompe d'Eustachi. — 13. Terminaison du muscle précédent sur la ligne médiane, au-dessous des M. palato-staphylins. — 14. Portion verticale du M. péristaphylin externe, allant s'insérer à la base de l'apophyse ptérygoïde et à la trompe d'Eustachi. — 15, 15. Portion horizontale du M. péristaphylin externe, venant de se réfléchir sur le crochet de l'aile interne de l'apophyse ptérygoïde. — 16. Extrémité supérieure du M. pharyngo-staphylin. — 17. Partie moyenne et rétrécie du même muscle, formant le pilier postérieur du voile du palais. — 18. Extrémité inférieure du même muscle, venant se terminer à la grande corne et au bord postérieur du cartilage thyroïde, et se perdre sur les parties inférieures et latérales du pharynx. — 19. M. glosso-staphylin. — 20. Base de la langue. — 21. Muscle

constricteur supérieur renversé, et vu par sa face interne. — 22. Portion du bord antérieur du même muscle, qui se fixe à l'aile interne de l'apophyse ptérygoïde entre les M. péristaphylins interne et externe. — 23. Fibres du même muscle qui s'attachent sur les parties latérales de la base de la langue. — 24. Bord supérieur, — 25. bord inférieur, et — 26. bord postérieur du même muscle. — 27. Portion de la face interne du M. constricteur moyen. — 28. Membrane muqueuse du pharynx, recouvrant la partie interne des M. constricteurs du côté gauche. — 29. La même membrane recouvrant le larynx. — 30. Epiglotte, et au-dessous ouverture supérieure du larynx. — 31. Commencement de l'œsophage. — 32. Bord postérieur, et — 33. angle de la mâchoire. — 34. Portion du M. ptérygoïdien interne.

Fig. 4. Coupe verticale de la tête faite sur la ligne médiane, et destinée à montrer les rapports des muscles du voile du palais, du pharynx, des parois de la bouche, des régions linguale et sus-hyoïdienne.

N° 1. Coupe horizontale du crâne. — 2. Coupe verticale de la tête, passant par le frontal : — 3. les os propres du nez, — 4. le nez, — 5. la partie moyenne de la voûte palatine, — 6. la lèvre supérieure, — 7. la lèvre inférieure, — 8. la symphyse de la mâchoire inférieure, — 9. le menton, — 10. la partie moyenne de l'os hyoïde, — 11. la membrane thyro-hyoïdienne, — 12. le cartilage thyroïde, — 13. la partie moyenne de l'épiglotte, — 14. le cartilage cricoïde, et — 15. la glande épiglottique. — 16. Ventricule, et — 17. cavité du larynx. — 18. Cartilage aryténoïde. — 19. Trachée-artère. — 20. Moitié de la fosse pituitaire, et au-dessous le sinus sphénoïdal. — 21. Lame carrée du sphénoïde. — 22. Portion du rocher, et conduit auditif interne. — 23. Portion de l'occipital, et trou condylien antérieur. — 24. Cornet supérieur, — 25. cornet moyen, et — 26. cornet inférieur des fosses nasales avec les méats qu'ils séparent. — 27. Voûte palatine. — 28. Face inférieure du voile du palais. — 29. Extrémité supérieure, et — 30. extrémité inférieure du M. glosso-staphylin gauche. — 31. Moitié de la face supérieure de la langue. — 32. Base, et — 33. pointe de la langue. — 34. Extrémité supérieure du M. pharyngo-staphylin. — 35. Partie moyenne du même muscle. — 36. Fibres inférieures du même muscle, s'attachant au cartilage thyroïde. — 37. Autres fibres du même muscle, se perdant sur les côtés du pharynx. — 38. Insertion du M. palato-staphylin à l'épine gutturale de la voûte palatine. — 39. Extrémité libre du même muscle. — 40. Trompe d'Eustachi. — 41. Aile interne de l'apophyse ptérygoïde recouverte par la membrane muqueuse des fosses nasales. — 42. Ouverture de la trompe d'Eustachi. — 43. Extrémité supérieure du M. péristaphylin interne, s'attachant à la face inférieure du rocher et à la trompe d'Eustachi. — 44. Extrémité inférieure du même muscle. — 45. Face interne de la portion verticale du M. péristaphylin externe. — 46. Portion du M. constricteur supérieur qui s'attache à l'aile interne de l'apophyse ptérygoïde entre les deux M. péristaphylins. — 47. Bord supérieur du M. constricteur supérieur. — 48. Portion du même muscle, allant s'attacher à la partie inférieure de

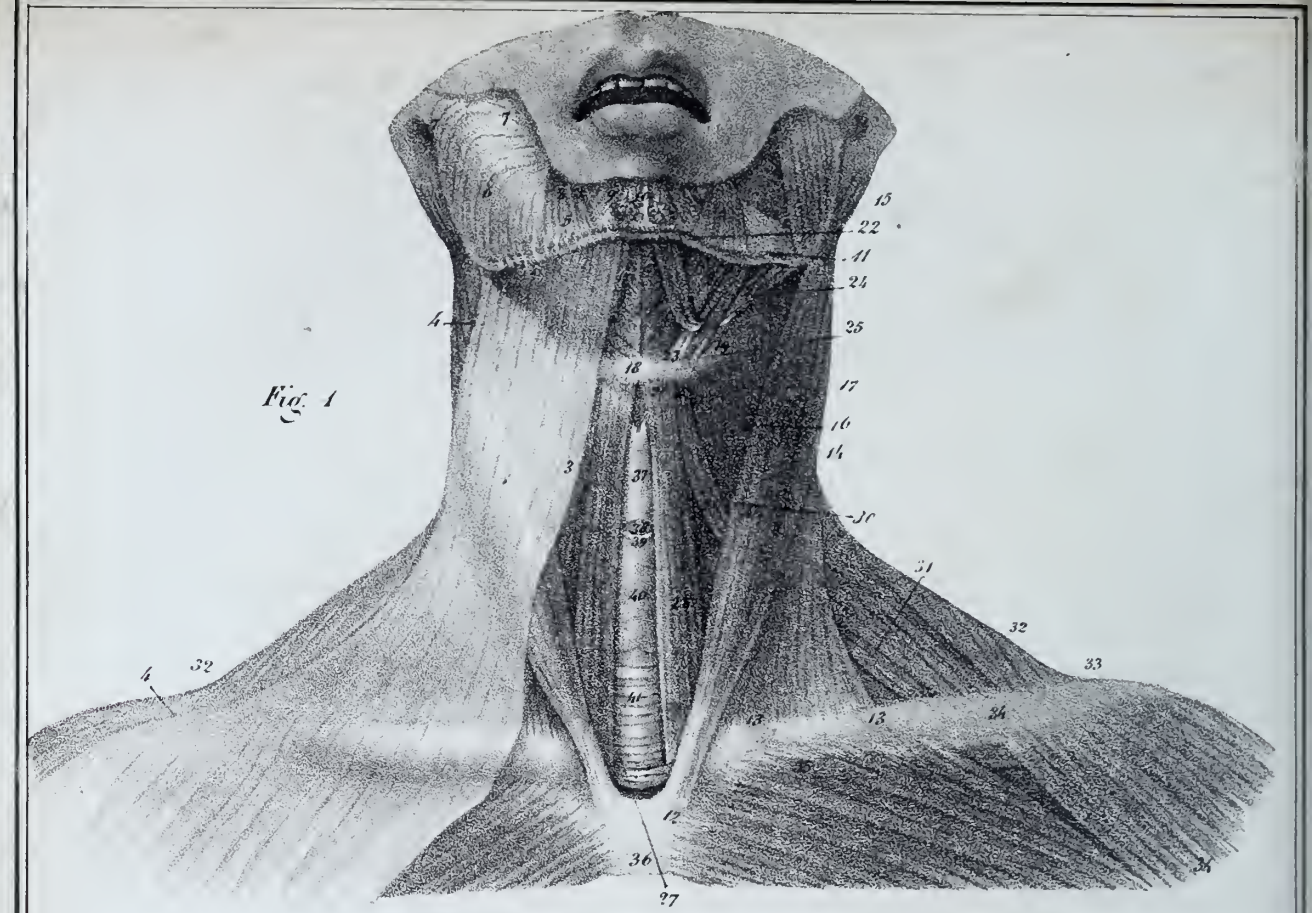

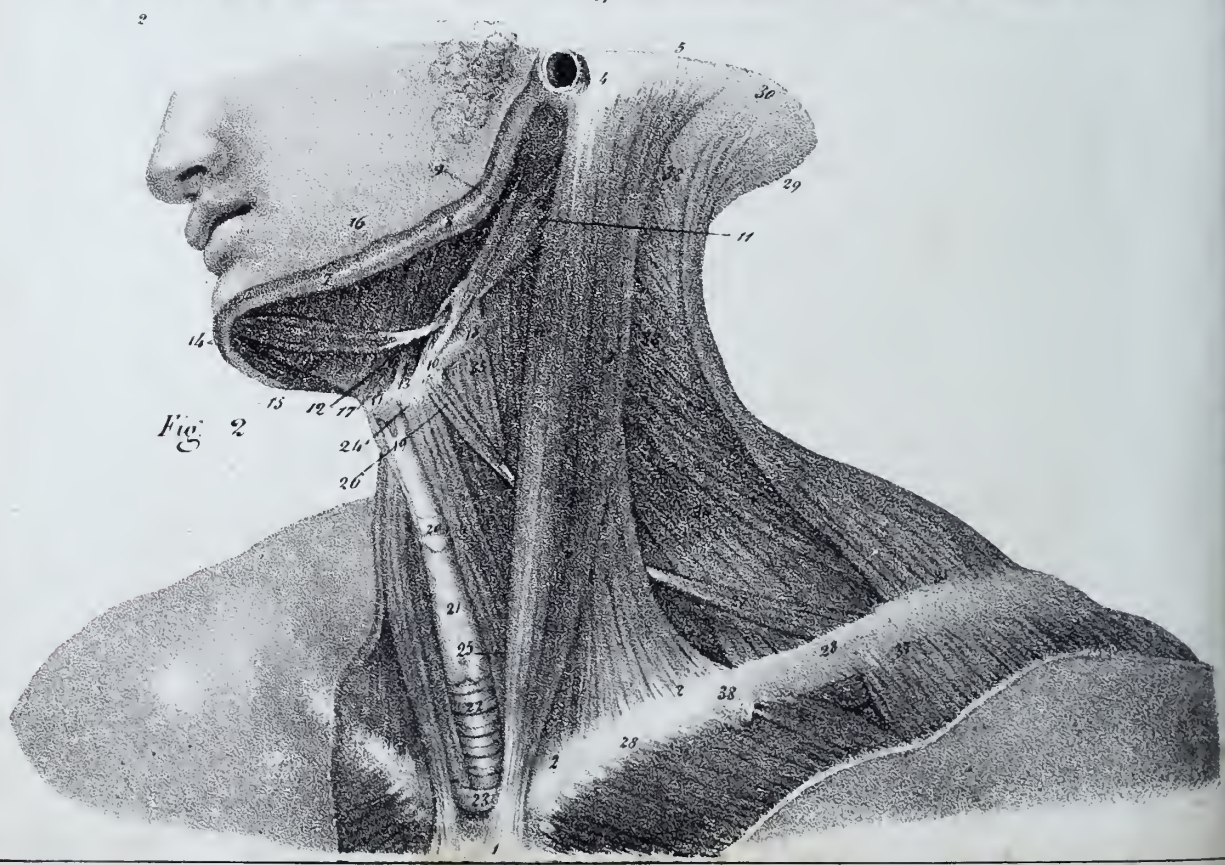

Heillet del. Lith. de Fillet

l'apophyse basilaire. — 49. Bord interne du M. constricteur supérieur, et ligne médiane de la paroi postérieure du pharynx. — 50. Bord inférieur du muscle précédent. — 51. Fibres du M. constricteur supérieur, s'insérant à la partie postérieure de l'aponévrose ptérygo-maxillaire. — 52. Autres fibres du même muscle, qui s'attachent sur les parties latérales de la base de la langue. — 53. Face interne du M. buccinateur, allant se fixer, en arrière, à l'aponévrose ptérygo-maxillaire. — 54. Face interne du M. orbiculaire des lèvres. — 55, 55, 55. Les deux M. constricteurs moyens, vus par leur face interne. — 56, 56. Extrémité supérieure des mêmes muscles, passant derrière les constricteurs supérieurs. — 57. Extrémité inférieure des mêmes muscles passant au-devant de — 58. la face interne des M. constricteurs inférieurs. — 59. Portion du M. stylo-pharyngien. — 60. Grande corne du cartilage thyroïde. — 61. Commencement de l'œsophage. — 62. Fibres musculaires propres de la langue. — 63. M. génio-glosse. — 64. M. génio-hyoïdien. — 65. Bord interne du M. mylo-hyoïdien. — 66. Petite portion du ventre antérieur du M. digastrique. — 67. Peau, tissu cellulaire recouvrant les parties précédentes. — 68. Portion de la houppe du menton. — 69. Portion du M. sterno-thyroïdien.

PLANCHE 69.

Fig. 1. Les muscles de la partie antérieure et superficielle du cou : les M. peaucier, sterno-mastoïdien, sterno-hyoïdien, omoplat-hyoïdien, etc. Homme de 20 ans.

N° 1. Face antérieure du M. peaucier. — 2. Bord inférieur, — 3. bord interne, et — 4, 4. bord externe du même muscle. — 5. Insertion du bord supérieur du même muscle à l'os maxillaire inférieur. — 6. Fibres du même muscle passant sur le masseter. — 7, 7. Fibres du même muscle, se rendant de la région parotidienne à la commissure des lèvres. — 8. Portion du M. triangulaire des lèvres. — 9. Portion du M. carré du menton. — 10. La houppe du menton. — 11. Base de l'os maxillaire inférieur. — 12. Tendon par lequel l'un des faisceaux du M. sterno-mastoïdien s'insère au sternum. — 13, 13. Second faisceau charnu, par lequel le même muscle se fixe au bord supérieur de la clavicule. — 14. Endroit où les deux faisceaux précédens s'unissent intimement. — 15, 15. Insertion du M. sterno-mastoïdien à l'apophyse mastoïde. — 16. Bord antérieur, et — 17. bord externe du même muscle. — 18. Corps de l'os hyoïde. — 19. Grande corne du même os. — 20. Union des deux M. mylo-hyoïdiens sur la ligne médiane. — 21. M. mylo-hyoïdien du côté gauche. — 22. Insertion du ventre antérieur du M. digastrique à l'os maxillaire inférieur. — 23. Expansion fibreuse se détachant du tendon du muscle précédent pour se fixer à l'os hyoïde. — 24. Ventre postérieur du M. digastrique. — 25. Extrémité inférieure du M. stylo-hyoïdien. — 26. Insertion du M. sterno-hyoïdien à l'os hyoïde. — 27. Extrémité inférieure du même muscle. — 28. Por-

tion du M. sterno-thyroïdien. — 29. Insertion à l'os hyoïde du M. omoplat-hyoïdien. — 30. Faisceau supérieur du même muscle, s'engageant derrière le sterno-mastoïdien. — 34. Faisceau inférieur du M. omoplat-hyoïdien, passant derrière la clavicule. — 32, 32. Portion du M. trapèze. — 33. Insertion du même muscle à la clavicule. — 34, 34. Portion du M. deltoïde. — 35. Portion du M. grand pectoral, s'attachant à la clavicule. — 36. Autre portion du même muscle se fixant au sternum. — 37. Cartilage thyroïde. — 38. Membrane crico-thyroïdienne. — 39. Petite portion du cartilage cricoïde. — 40. Corps thyroïde. — 41. Trachée-artère.

Fig. 2. Les muscles de la partie antérieure et latérale gauche du cou.

N° 1. Tendon du M. sterno-mastoïdien se fixant à la partie supérieure du sternum. — 2. Insertion de la seconde portion du même muscle à la clavicule. — 3. Endroit où se réunissent les deux portions du M. sterno-mastoïdien. — 4. Insertion du muscle précédent à l'apophyse mastoïde. — 5. Autre insertion du même muscle à la ligne courbe supérieure de l'occipital. — 6. Bord antérieur du même muscle. — 7. Base, et — 8. angle de l'os maxillaire inférieur. — 9. M. stylo-hyoïdien. — 10. Insertion du même muscle à l'os hyoïde. — 11. Ventre postérieur du M. digastrique, passant au-dessous du M. sterno-mastoïdien pour aller s'insérer dans la rainure mastoïdienne. — 12. Tendon du même muscle passant à travers le M. stylo-hyoïdien, et envoyant ensuite une — 13. Expansion fibreuse qui s'attache à l'os hyoïde. — 14. Insertion du ventre antérieur du M. digastrique à l'os maxillaire inférieur. — 15. Raphé formé par la réunion, sur la ligne médiane, des deux M. mylo-hyoïdiens. — 16, 16. M. mylo-hyoïdien du côté gauche. — 17. Corps de l'os hyoïde. — 18. Grande corne du même os. — 19. Cartilage thyroïde. — 20. La membrane crico-thyroïdienne. — 21. Corps thyroïde. — 22. Trachée-artère. — 23. Ligament inter-claviculaire. — 24. Insertion du M. sterno-hyoïdien à l'os hyoïde. — 25. Extrémité inférieure du même muscle, passant derrière le sterno-mastoïdien. — 26. Insertion du faisceau supérieur du M. omoplat-hyoïdien à l'os hyoïde. — 27. Le faisceau inférieur du même muscle, passant derrière le M. sterno-mastoïdien pour s'enfoncer derrière. — 28, 28. La clavicule. — 29. Occipital. — 30. Insertion du M. trapèze à l'occipital. — 31. Insertion du même muscle à la clavicule. — 32. Portion du M. splénius. — 33. Portion du M. angulaire de l'omoplate. — 34. Portion du M. scalène postérieur. — 35. Portion du M. thyro-hyoïdien. — 36. Portion du M. sterno-thyroïdien. — 37. Portion du M. deltoïde. — 38. Portion du M. grand pectoral.

PLANCHE 70.

Fig. 1. Les muscles des régions sus-hyoïdienne et sous-hyoïdienne, vus de face.

(Les M. peauciers et sterno-mastoïdiens ont été enlevés des deux côtés, ainsi que les M. digastrique, stylo-hyoïdien, mylo-hyoïdien et sterno-hyoïdien droits, afin de mettre à découvert les muscles sous-jacens.)

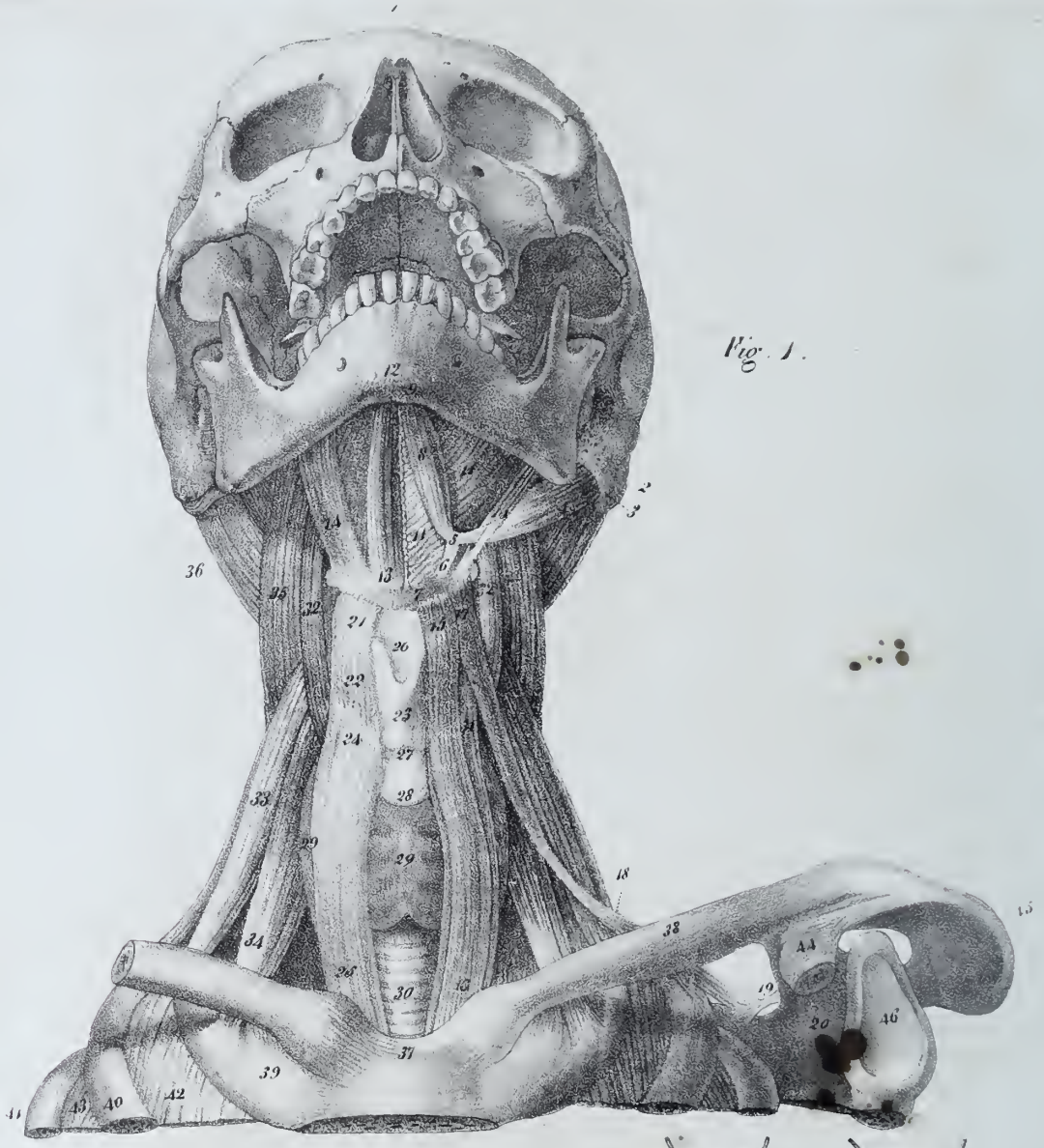

Fig. 1.

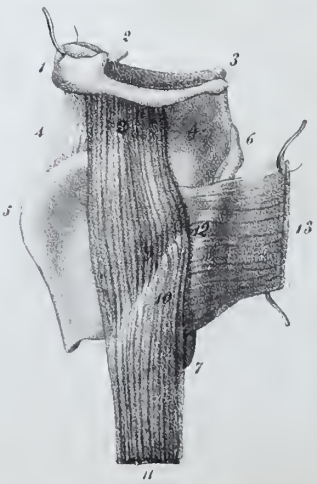

Fig. 2.

Fig. 3.

N° 1. La tête dépouillée de ses parties molles et renversée en arrière. — 2. Apophyse mastoïde. — 3. Insertion dans la rainure mastoïdienne du — 4. ventre postérieur du M. digastrique. — 5. Tendon moyen du muscle précédent. — 6. Expansion aponévrotique se détachant du tendon du M. digastrique pour aller s'insérer à — 7. l'os hyoïde. — 8. Ventre antérieur du M. digastrique allant s'insérer à — 9. la partie postérieure de la symphyse du menton. — 10. Le M. stylo-hyoïdien s'ouvrant pour laisser passer le M. digastrique. — 11, 11. M. mylo-hoïdien. — 12. Extrémité supérieure, et — 13. extrémité inférieure du M. génio-hyoïdien. — 14. M. hyo-glosse. — 15. Insertion du M. sterno-hyoïdien à l'os hyoïde. — 16. Extrémité inférieure du même muscle. — 17. Insertion du M. omoplat-hyoïdien à l'os hyoïde. — 18. Tendon moyen, et — 19. insertion du muscle précédent au bord supérieur de — 20. l'omoplate. — 21. Le M. thyro-hyoïdien s'insérant à l'os hyoïde. — 22. Insertion inférieure du muscle précédent à la face externe du — 23. cartilage thyroïde. — 24. Insertion du M. sterno-thyroïdien au cartilage thyroïde. — 25. Extrémité inférieure du muscle précédent. — 26. Membrane thyro-hyoïdienne. — 27. Membrane crico-thyroïdienne. — 28. Cartilage cricoïde, et M. crico-thyroïdiens. — 29, 29. Glande thyroïde. — 30. Portion de la trachée-artère. — 31, 31. Le M. sterno-thyroïdien recouvert par le sterno-hyoïdien. — 32, 32. Portion des M. grands droits antérieurs de la tête. — 33. Portion du M. scalène postérieur. — 34. Portion du M. scalène antérieur. — 35. Portion du M. angulaire de l'omoplate. — 36. Portion du M. splénius. — 37. Extrémité supérieure du sternum. — 38. Clavicule. — 39, 40 et 41. Portions des première, seconde et troisième côtes. — 42 et 43. Portions des deux premiers M. intercostaux externes. — 44. Apophyse coracoïde. — 45. Apophyse acromion, et — 46. cavité glénoïde du scapulum.

Fig. 2. Les insertions des M. thyro-hyoïdien, sterno-thyroïdien, et constricteur inférieur du pharynx au cartilage thyroïde. Pièce vue de profil. Homme de 36 ans.

N° 1. Le corps, — 2. les petites cornes, et — 3. les grandes cornes de l'os hyoïde. — 4, 4. Membrane thyro-hyoïdienne. — 5. Cartilage thyroïde. — 6. Grande corne, et — 7. petite corne du cartilage précédent. — 8. Insertion du M. thyro-hyoïdien à l'os hyoïde. — 9. Terminaison du muscle précédent à la ligne oblique du cartilage thyroïde. — 10. Insertion du M. sterno-thyroïdien au-dessous de la même ligne oblique du cartilage thyroïde. — 11. Portion coupée du muscle précédent. — 12. Insertion du M. constricteur inférieur du pharynx au cartilage thyroïde. — 13. Portion du muscle précédent, retenue par des airignes.

Fig. 3. La partie supérieure de la face postérieure du sternum avec les insertions des M. sterno-hyoïdien et sterno-thyroïdien.

(L'extrémité inférieure du muscle sterno-thyroïdien gauche a été enlevée, afin de mettre à découvert la partie inférieure du muscle sterno-hyoïdien correspondant.)

N° 1. Portion de la face postérieure du sternum. — 2. Ligament interclaviculaire. — 3, 3. Portions des deux clavicules. — 4. Ligament costo-claviculaire. — 5. Portion de la première côte avec son cartilage de prolongement. — 6, 6. Ex-

trémités inférieures des deux M. sterno-hyoïdiens. — 7. Insertion au sternum du M. sterno-hyoïdien gauche. — 8. Extrémité inférieure du M. sterno-thyrodïen droit. — 9. Insertion du muscle précédent à la face postérieure du sternum.

PLANCHE 71.

Fig. 1. Les M. grand et petit droits antérieurs de la tête, droit latéral, long du cou, scalènes antérieur et postérieur. (Le M. droit antérieur de la tête du côté gauche est enlevé, afin de laisser voir le M. petit droit correspondant, ainsi que les M. intertransversaires du même côté. Les fibres superficielles du M. long du cou du côté gauche, sont également enlevées, pour mettre à découvert les faisceaux profonds du même muscle et leurs insertions.)

N° 1, 1, 1. Coupe horizontale du crâne. — 2. Coupe verticale du crâne passant par le rocher et par — 3. l'apophyse basilaire. — 4. Le conduit auditif externe mis à découvert par la coupe précédente. — 5. Partie postérieure de la cavité glénoïde du temporal. — 6. Apophyse mastoïde. — 7. Portion du canal carotidien. — 8. Trou déchiré postérieur. — 9. Insertion du M. grand droit antérieur de la tête à l'apophyse basilaire. — 10. Partie moyenne, — 11. extrémité inférieure, — 12. bord interne, et — 13. bord externe du même muscle. — 14. Insertion supérieure du M. petit droit antérieur à l'apophyse basilaire. — 15. Insertion inférieure du même muscle au-devant du petit arc et des masses latérales de l'atlas. — 16. Insertion du M. droit latéral à l'occipital, derrière le trou déchiré postérieur. — 17. Insertion inférieure du même muscle au-devant de — 18. l'apophyse transverse de l'atlas. — 19. Insertion du M. long du cou au-devant de l'arc antérieur de l'atlas. — 20. Partie moyenne, et — 21, 22, 23 et 24. terminaison du même muscle sur les parties latérales du corps de la septième vertèbre cervicale, de la première, de la seconde et de la troisième dorsale. — 24 *bis*. M. scalène antérieur. — 25 et 26. Faisceaux du M. scalène postérieur qui se fixent à la première et à la seconde côte. — 27. Première côte. — 28. Seconde côte. — 29. Portion du premier M. intercostal externe. — 30. Premier faisceau profond du M. long du cou, se portant de l'arc antérieur de l'atlas à — 31. la partie antérieure de l'apophyse transverse de la troisième vertèbre cervicale. — 32 et 33, 34 et 35, 36 et 37. Les trois faisceaux suivans du même muscle se portant du corps des seconde et troisième vertèbres cervicales à la partie antérieure des apophyses transverses des quatrième, cinquième et sixième vertèbres cervicales. — 38. Faisceau interne du même muscle, se portant du corps de la quatrième vertèbre du cou à la partie correspondante de — 39. la septième vertèbre cervicale. — 40. Autres faisceaux profonds, du même muscle, s'insérant aux apophyses transverses des dernières vertèbres cervicales, et venant se terminer sur — 41, 41, 41. les parties latérales, du corps des trois premières vertèbres dorsales. — 42, 43, 44, 45, 46, 47. Apophyses transverses des six dernières vertèbres cervicales. — 48. Premier M. inter-

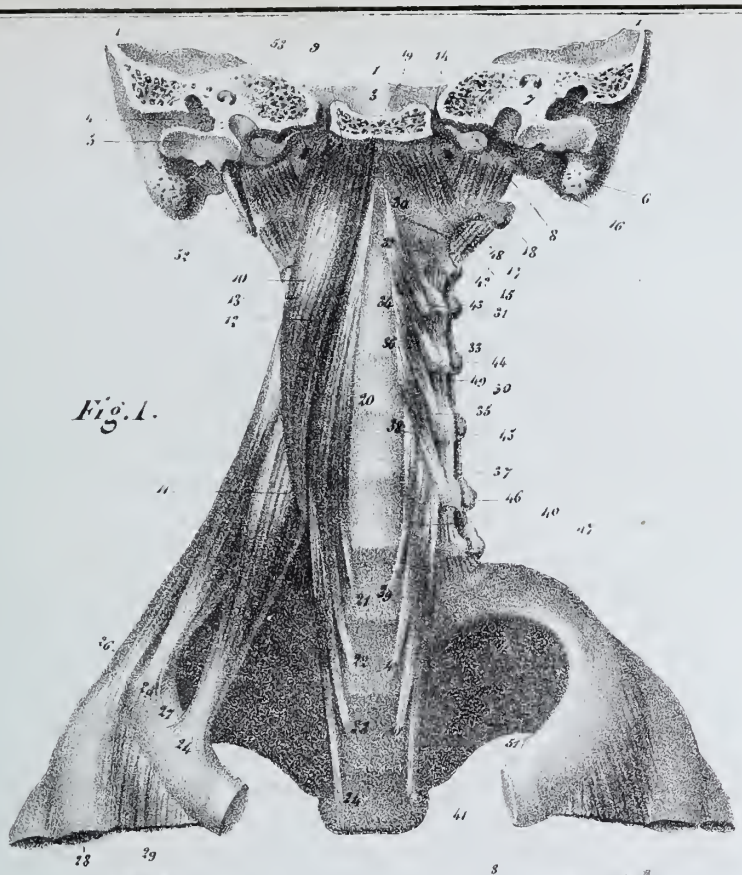

Fig. 1.

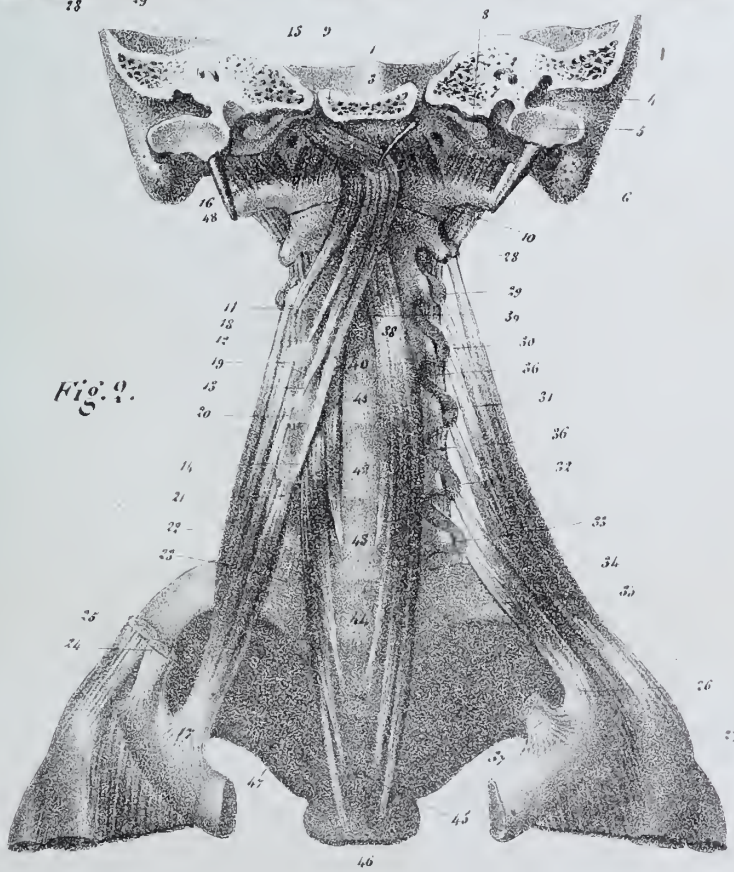

Fig. 2.

transversaire cervical. — 49. Quatrième M. intertransversaire antérieur. — 50. Quatrième M. intertransversaire postérieur. (Les autres M. intertransversaires, offrant la même disposition, ne sont point indiqués par des numéros.) — 51. Face interne de la poitrine. — 52. Apophyse styloïde du temporal droit. (L'apophyse styloïde du côté gauche a été enlevée, afin de laisser à découvert le M. droit latéral correspondant.) — 53. Portion externe du M. petit droit antérieur, dépassant le bord externe du M. grand droit.

Fig. 2. 1° Le M. grand droit antérieur de la tête, du côté droit, soulevé et renversé en dedans par une airigne, afin de mettre à découvert les tendons d'insertion de ce muscle aux apophyses transverses des vertèbres cervicales, et les insertions supérieures du muscle scalène antérieur correspondant aux mêmes apophyses; 2° le muscle scalène antérieur du côté droit, et le muscle scalène postérieur du côté gauche.

Nos 1, 2, 3, 4, 5, 6, 7, 8, indiquent les mêmes objets que dans la figure précédente. — 9. Insertion du M. grand droit antérieur à l'apophyse basilaire. — 10. Face postérieure du même muscle renversé en dehors. — 11, 12, 13 et 14. Tendons d'insertion du muscle précédent à la partie antérieure des apophyses transverses des troisième, quatrième, cinquième et sixième vertèbres cervicales. — 15. M. petit droit antérieur de la tête, mis à découvert par le renversement du grand droit correspondant. — 16. M. droit latéral. — 17. Insertion du tendon du M. scalène antérieur à la partie supérieure de la première côte. — 18, 19, 20 et 21. Insertions supérieures du même muscle à la partie antérieure des apophyses transverses des troisième, quatrième, cinquième et sixième vertèbres cervicales. — 22. Bord externe, et — 23. bord interne du M. scalène antérieur. — 24 et 25. Insertions inférieures du M. scalène postérieur aux deux premières côtes. (Le reste du même muscle a été enlevé afin de laisser voir plus distinctement le M. scalène antérieur.) — 26. Insertion du M. scalène postérieur à la première côte, et — 27. insertion du même muscle à la seconde côte. — 28, 29, 30, 31, 32, 33. Tendons supérieurs du même muscle s'insérant aux tubercules postérieurs des apophyses transverses des six dernières vertèbres cervicales. — 34. Bord externe, et — 35. bord interne du même muscle. — 36, 36. M. intertransversaires cervicaux postérieurs s'insérant à la partie postérieure des apophyses transverses cervicales, et mis à découvert par l'ablation des M. intertransversaires cervicaux antérieurs. — 37. Tendon du M. scalène antérieur gauche, coupé près de son insertion à la première côte. — 38, 38. M. longs du cou. — 39, 40, 41, 42 et 43. Corps des troisième, quatrième, cinquième, sixième et septième vertèbres cervicales, et les fibro-cartilages correspondans. — 44, 45 et 46. Corps des trois premières vertèbres dorsales. — 47. Portion de la face interne de la poitrine. — 48. Apophyse styloïde du temporal.

PLANCHE 72.

Fig. 1. Le M. grand pectoral du côté gauche, vu par sa face antérieure. Homme de 36 ans.

N° 1. Extrémité interne de la clavicule, et articulation sterno-claviculaire. — 2. Extrémité externe du même os, et articulation scapulo-claviculaire. — 3. Insertion des fibres du M. grand pectoral à la clavicule. — 4. Insertion des fibres du même muscle à la face antérieure du sternum. — 5. Insertion des fibres du même muscle au cartilage de prolongement de la septième côte. — 6. Bord supérieur du même muscle. — 7. Intervalle qui sépare le M. grand pectoral du — 8, 8. M. deltoïde. — 9. Portion du M. sous-clavier. — 10. Bord inférieur et externe du M. grand pectoral formant le bord antérieur de l'aisselle. — 11. Les fibres du grand pectoral réunies sur leur tendon commun, pour aller s'attacher à l'humérus. — 12. Extrémité inférieure du M. deltoïde. — 13. Portion du M. biceps brachial. — 14. Portion du M. coraco brachial. — 15. Portion du M. brachial antérieur. — 16. Paroi latérale de la poitrine, et portion du M. grand dentelé. — 17. Portion du M. grand dorsal, formant le bord postérieur de l'aisselle. — 18. Extrémité supérieure du sternum. — 19. Appendice xiphoïde. — 20, 21, 22, 23, 24, 25 et 26. Portions des cartilages de prolongement des sept premières côtes. — 27. Portion de la clavicule du côté droit.

Fig. 2. Les M. petit pectoral et sous-clavier, avec les insertions du M. grand pectoral à la clavicule, au sternum, aux cartilages de prolongement des côtes, et le tendon de terminaison du même muscle à la lèvre antérieure de la coulisse bicipitale de l'humérus.

N° 1. Extrémité supérieure du sternum. — 2. Extrémité interne de la clavicule, et articulation sterno-claviculaire. — 3. Extrémité externe de la clavicule, et articulation scapulo-claviculaire. — 4. Insertion des fibres supérieures du grand pectoral à la clavicule. — 5. Insertion des fibres moyennes du même muscle sur la face antérieure du sternum. — 6, 7, 8, 9, 10, 11. Insertions des fibres du M. grand pectoral aux cartilages de prolongement des six premières côtes. — 12. Cartilage de prolongement de la septième côte. — 13. Apophyse coracoïde. — 14. Tendon du M. petit pectoral s'insérant à l'apophyse caracoïde. — 15, 16, 17. Les trois digitations inférieures du petit pectoral, se fixant à la face externe des troisième, quatrième et cinquième côtes sternales. — 18. Partie moyenne du M. petit pectoral. 19. M. sous-clavier. — 20. Portion de la première côte. — 21. Seconde côte. — 22 et 23. Sixième et septième côtes. — 24, 24, 24, 24, 24, 24. Portions des M. intercostaux externes, — 25, 25, 25, 25, 25, 25. Portions des M. intercostaux internes. — 26. Portion du ligament coraco-acromien. — 27. Extrémité de l'apophyse acromion. — 28. Insertion de la courte portion du M. biceps à l'apophyse

Fig. 1.

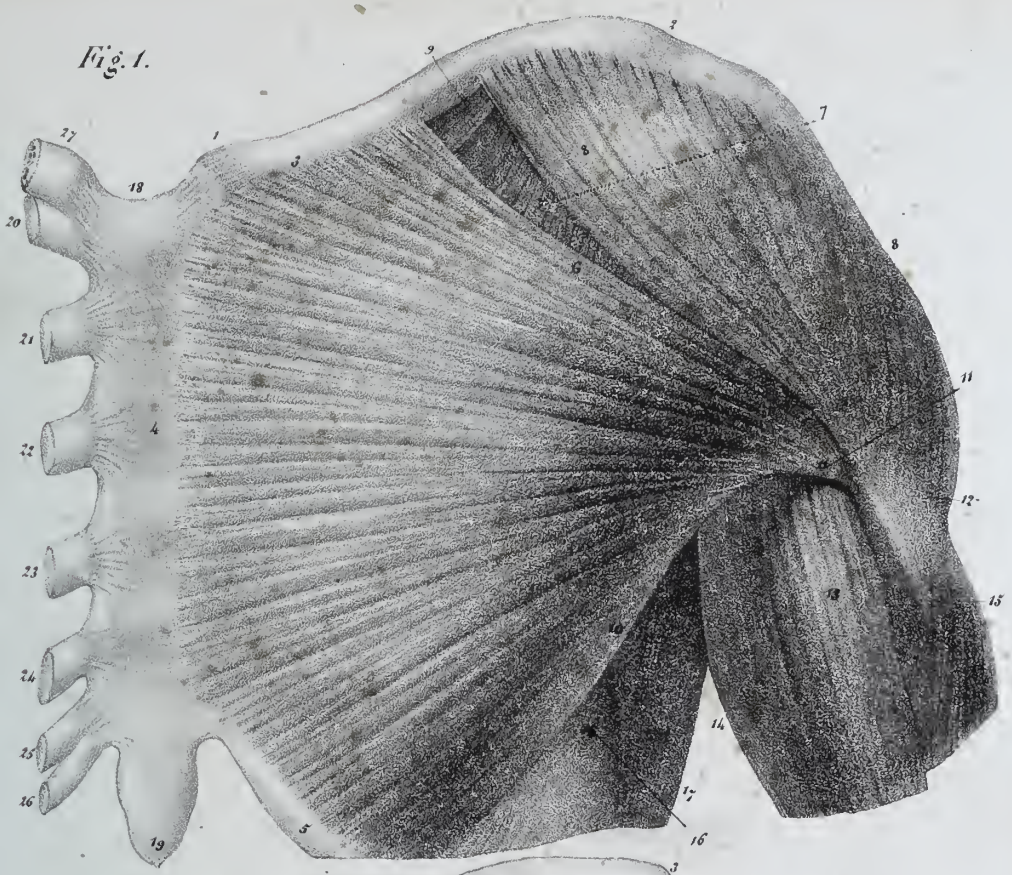

Fig. 2.

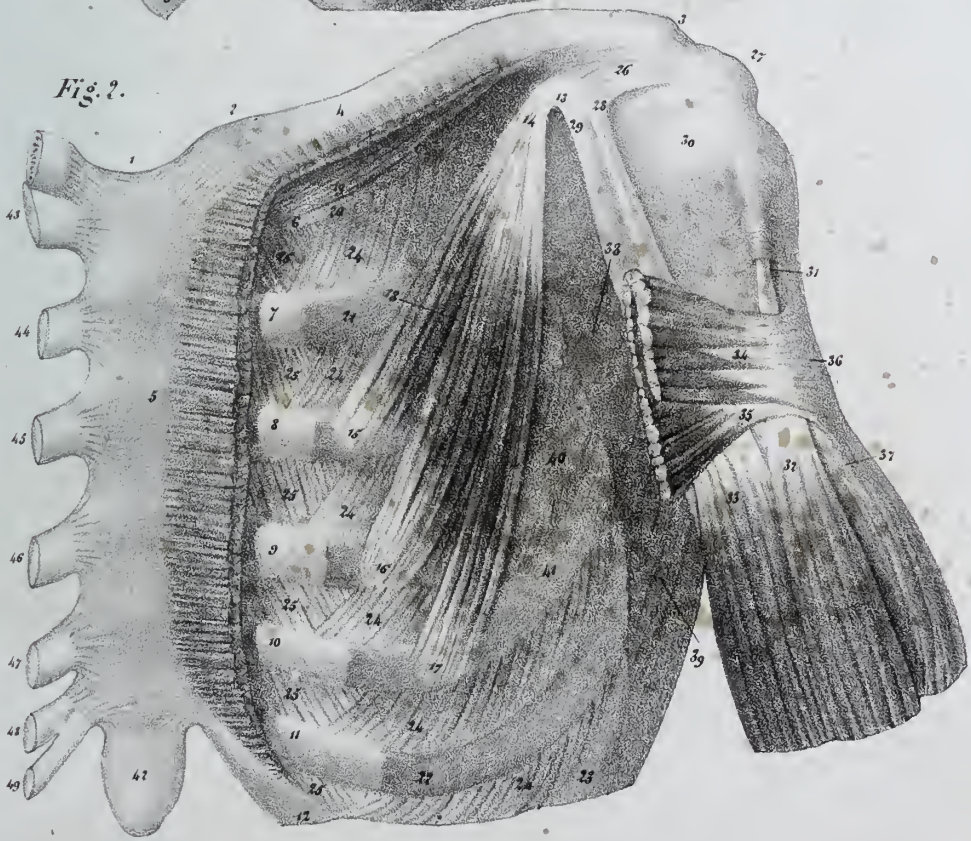

Lith. de Fallet.

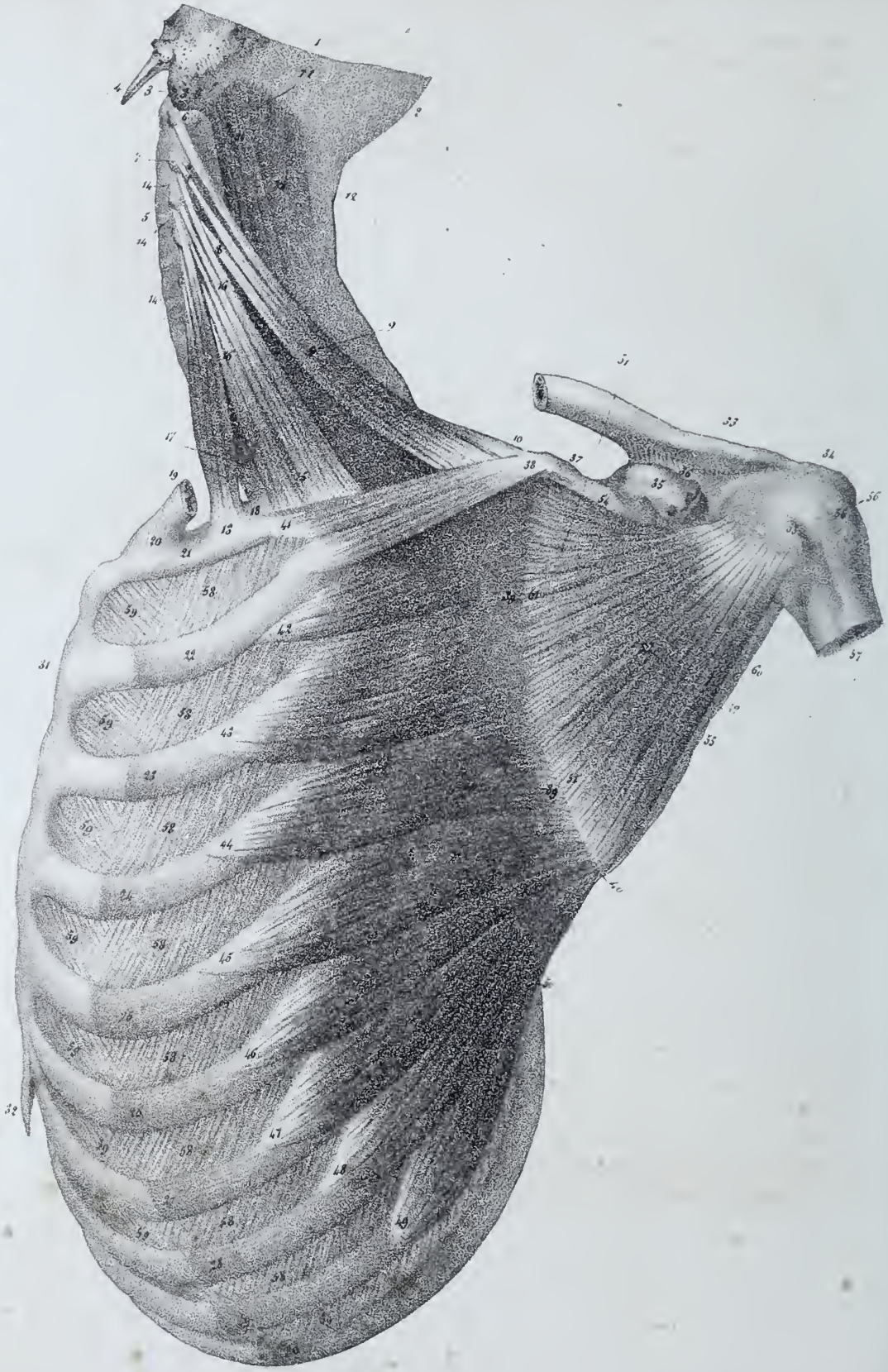

Fillet del.

coracoïde. — 29. Insertion du M. coraco-brachial à l'apophyse coracoïde. — 30. Le ligament capsulaire de l'articulation scapulo-humérale. — 31. Le tendon de la longue portion du M. biceps brachial sortant de dessous le ligament précédent. — 32. Portion externe, et — 33. portion interne du M. biceps brachial. — 34. Lame superficielle, et — 35. lame profonde du tendon du M. grand pectoral, allant s'insérer à la lèvre antérieure de la coulisse bicipitale de l'humérus. — 37. Portion du M. brachial antérieur. — 38. Le creux de l'aisselle et le M. sous-scapulaire. — 39. Portion du M. grand dorsal. — 40 et 41. Les côtes et les M. intercostaux mis à découvert par l'ablation du M. grand dentelé. — 42. Appendice xiphoïde. — 43, 44, 45, 46, 47, 48, 49. Portions des cartilages de prolongement des sept premières côtes.

PLANCHE 73.

Elle représente les M. scalènes antérieur et postérieur, angulaire de l'omoplate, grand dentelé, sous-capulaire, intercostaux internes et externes du côté gauche, dans leurs rapports entre eux et avec les parties voisines. (Les muscles superficiels de la poitrine ont été enlevés, la clavicule coupée à son extrémité interne, et l'épaule fortement écartée et renversée en arrière et en dehors, afin de laisser voir dans toute son étendue le M. grand dentelé.)

N° 1. Coupe horizontale de la base du crâne. — 2. Portion de l'occipital. — 3. Apophyse mastoïde. — 4. Apophyse styloïde du temporal. — 5. Face antérieure de la région cervicale de la colonne vertébrale. — 6, 7, 8. Insertions du M. angulaire de l'omoplate aux apophyses transverses de première, seconde et troisième vertèbres cervicales. — 9. Partie moyenne, et — 10. insertion inférieure du même muscle à l'angle supérieur et interne de l'omoplate. — 11. Portion du M. petit complexus. — 12. Autres muscles de la région cervicale postérieure et profonde. — 13. Insertion du M. scalène antérieur à la première côte. — 14, 14, 14, Terminaison du même muscle aux apophyses transverses des vertèbres cervicales — 15. Extrémité inférieure du M. scalène postérieur passant au-dessous de la portion supérieure du M. grand dentelé pour aller s'insérer aux deux premières côtes. — 16, 16. Tendons supérieurs du même muscle, allant se fixer aux apophyses transverses des vertèbres cervicales. — 17. Espace triangulaire qui reste entre les deux M. scalènes et à travers lequel on voit une portion de la région cervicale de la colonne vertébrale. — 18. Gouttière de la face supérieure de la première côte, sur laquelle glisse l'artère sous-clavière. — 19. Extrémité interne de la clavicule sciée. — 20. Articulation sterno-claviculaire, et portion du ligament costo-claviculaire. — 21, 22, 23, 24, 25, 26, 27, 28, 29, 30. Face externe des dix premières côtes avec leurs cartilages de prolongement. — 31. Face antérieure du sternum. — 32. Appendice xiphoïde. — 33. Extrémité externe de la

clavicule. — 34. Portion de l'apophyse acromion, et articulation acromio-claviculaire. — 35. Apophyse coracoïde. — 36. Ligament coraco-claviculaire. — 37. Portion du bord supérieur de l'omoplate. — 38. Insertion du M. grand dentelé à l'angle supérieur de l'omoplate. — 39, 39. Insertion du même muscle au bord interne de l'omoplate. — 40 Insertion du même muscle à l'angle inférieur de l'omoplate. — 41, 42. Terminaison des fibres supérieures du M. grand dentelé à la face externe des deux premières côtes. — 43, 44 et 45. Terminaison des fibres moyennes du même muscle par des languettes distinctes, à la face externe des troisième, quatrième et cinquième côtes. — 46, 47, 48 et 49. Terminaison des fibres inférieures du même muscle par des languettes distinctes à la face externe des sixième, septième, huitième et neuvième côtes. — 50. Bord inférieur du M. grand dentelé. — 51, 51. Insertion des fibres du M. sous-scapulaire près du bord postérieur de l'omoplate, à côté des insertions du M. grand dentelé. — 52. Partie moyenne du M. sous-scapulaire. — 53. Tendon de terminaison du muscle précédent à la petite tubérosité de l'humérus. — 54. Portion de la fosse sous-scapulaire. — 55. Portion du bord externe de l'omoplate. — 56. Grosse tubérosité de l'humérus. — 57. Section transversale faite à la partie supérieure de l'humérus. — 58, 58, 58, 58, 58, 58, 58, 58, 58. Portions des M. intercostaux externes. — 59, 59, 59, 59, 59, 59, 59. Portions des intercostaux internes, se prolongeant au-delà des intercostaux externes entre les cartilages des côtes jusqu'au sternum. — 60. Portion du bord externe du M. petit rond.

PLANCHE 74.

Fig. 1. Elle représente le M. sous-clavier du côté gauche, vu par sa face antérieure.

N° 1. Moitié de l'extrémité supérieure du sternum. — 2. Extrémité interne de de la clavicule. — 3. Ligament antérieur de l'articulation sterno-claviculaire. — 4. Extrémité externe de la clavicule. — 5. Cartilage de prolongement, et — 6. portion de la première côte. — 7. Ligament costo-claviculaire. — 8. Tendon d'insertion du M. sous-clavier au cartilage de prolongement de la première côte. — 9, 9. Insertion du M. sous-clavier à la face inférieure de la clavicule. — 10. Portion du cartilage de prolongement de la seconde côte.

Fig. 2. Elle représente les M. intercostaux externes et internes, vus par leur face extérieure. Côté gauche. Homme de 40 ans.

N° 1, 2, 3. Cinquième, sixième et septième vertèbres dorsales. — 4, 4. Fibro-cartilages intervertébraux. 5, 5. Extrémité postérieure des cinquième et sixième côtes, et articulations costo-vertébrales correspondantes. — 6. Apophyse transverse de la cinquième vertèbre dorsale. — 7, 7. Ligamens costo-transversaires inférieurs. 8, 8. Apophyses épineuses des vertèbres précédentes. — 9. Bord supérieur, et —

Fig. 1

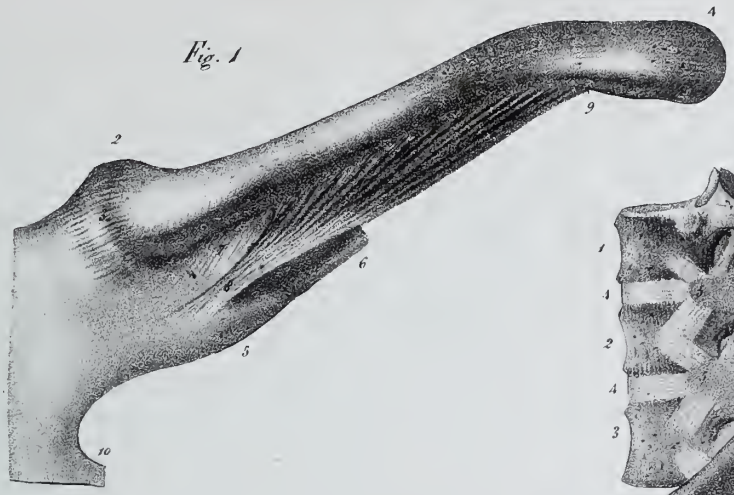

Fig. 2.

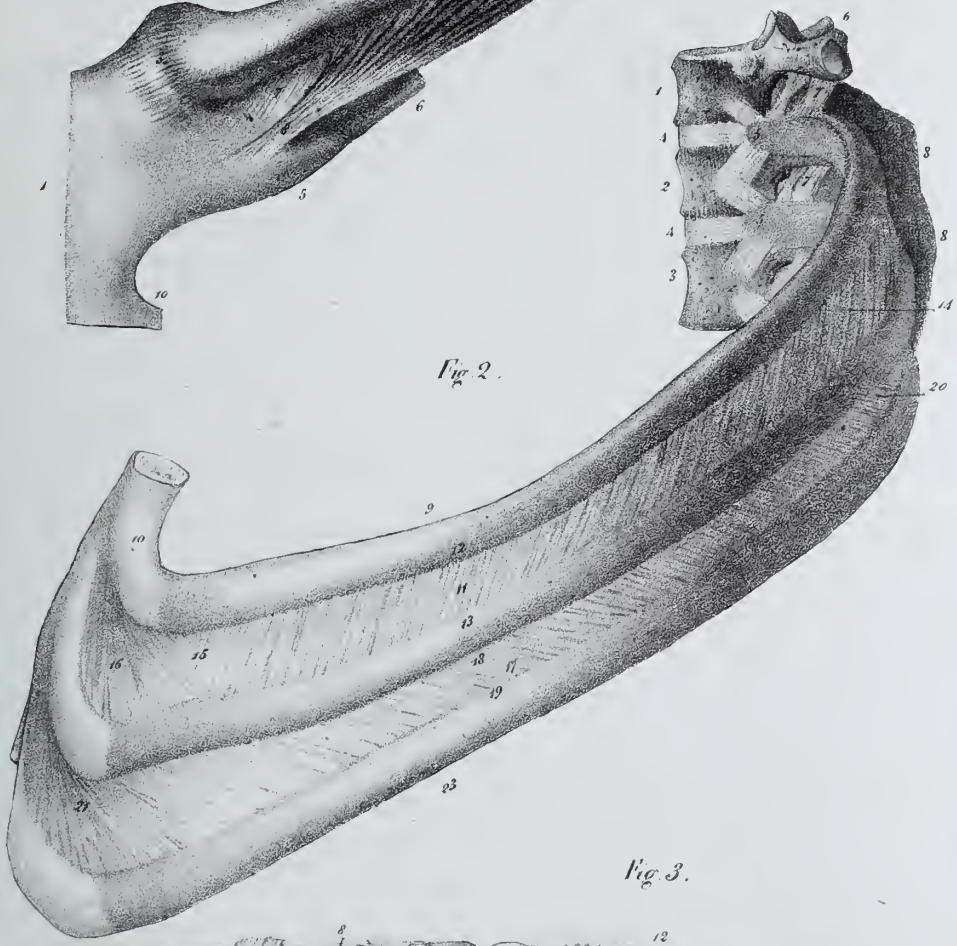

Fig. 3.

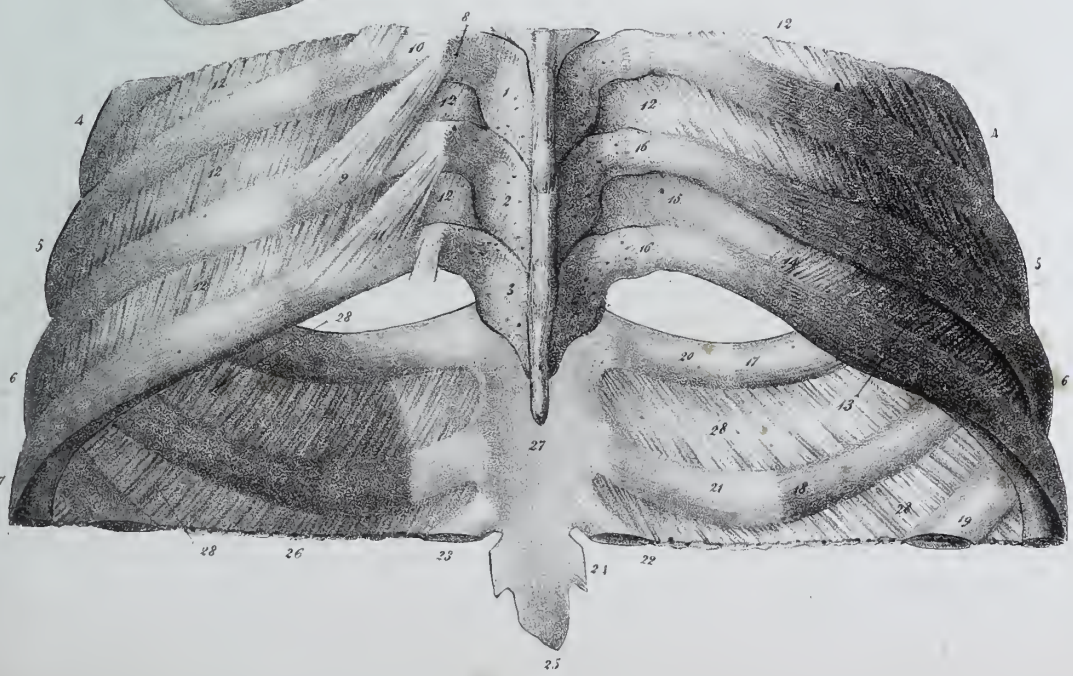

10. cartilage de prolongement de la cinquième côte sternale. — 11. M. intercostal externe. — 12. Insertion de fibres du muscle précédent en dehors du bord inférieur de la cinquième côte. — 13. Terminaison des mêmes fibres en dehors du bord supérieur de la sixième côte. — 14. Extrémité postérieure, et — 15. extrémité antérieure du M. intercostal précédent. — 16. Portion du M. intercostal interne correspondant, se prolongeant entre les cartilages des cinquième et sixième côtes. — 17. M. intercostal interne, mis à découvert par l'ablation de l'intercostal externe correspondant. — 18 et 19. Insertion des fibres du muscle précédent, en dedans du bord inférieur de la sixième côte, et en dedans du bord supérieur de la septième. — 20, Extrémité postérieure du muscle précédent, commençant au niveau de l'angle des côtes. — 21. Extrémité antérieure du même muscle, insérée entre les cartilages de prolongement des sixième et septième côtes. — 22. Appendice xiphoïde. — 23, Bord inférieur de la septième côte.

Fig. 3. Elle représente deux des M. surcostaux, et les M. intercostaux internes et externes, pris vers le milieu de la poitrine.

N° 1, 2, 3. — Partie postérieure des cinquième, sixième et septième vertèbres dorsales. — 4, 4, 5, 5, 6, 6, 7, 7. Quatrième, cinquième, sixième et septième côtes. — 8. Insertion du cinquième M. surcostal du côté gauche, en arrière de l'apophyse transverse de la cinquième vertèbre dorsale. — 9. Terminaison du muscle précédent entre l'angle et la tubérosité de la sixième côte. — 10. Ligament costo-transversaire correspondant. — 11. Sixième M. surcostal. — 12, 12, 12, 12, 12, 12, 12. — Face externe des M. intercostaux externes. — 13. M. intercostal interne, mis à découvert par la soustraction complète du M. intercostal externe correspondant. — 14. Extrémité postérieure du muscle précédent, commençant au niveau de l'angle des côtes. — 15. Portion de la plèvre mise à découvert par la soustraction des M. surcostal et intercostal externe. — 16, 16, 16. Articulations des apophyses transverses des vertèbres avec les tubérosités des côtes correspondantes, et ligamens costo-transversaires postérieurs. — 17, 18, 19. Face interne des quatrième, cinquième et sixième côtes. — 20, 21, 22, 23. Cartilages de prolongement des côtes précédentes. — 24. Portion du cartilage de prolongement de la septième côte. — 25. Appendice xiphoïde. — 26, 26. Coupe horizontale passant par les côtes et les M. intercostaux précédens. — 27. Face postérieure du sternum. — 28, 28, 28, 28. Extrémité antérieure des M. intercostaux internes, vus par leur face interne.

PLANCHE 75.

Le M. triangulaire du sternum et les M. des parois antérieure et latérales de l'abdomen, mis à découvert par une coupe transversale faite verticalement et passant par les deux clavicules, les côtes, les trois muscles larges de l'abdomen, et les parties latérales du bassin (préparation vue du côté de l'abdomen).

N° 1. Ligament interclaviculaire. — 2. Articulation sterno-claviculaire. — 3. Partie moyenne de la clavicule sciée. — 4, 5, 6, 7, 8, 9, 10, 11, 12 et 13. Les dix premières côtes au niveau de la section. — 14, 14, 14, 14, 14, 14, 14, 14. Portions des M. intercostaux internes. — 15. Face postérieure du sternum. — 16. Face postérieure de l'appendice xiphoïde. — 17, 17. Insertion des fibres du M. triangulaire du sternum sur les côtés de la face postérieure du sternum. — 18. Insertion des fibres du muscle précédent en arrière de l'appendice xiphoïde. — 19, 20. Digitations supérieures du même muscle, allant se terminer à la face postérieure des cartilages de prolongement des deux premières côtes. (Chez la plupart des individus ces deux portions n'existent pas.) — 21, 22, 23, 24. Digitations du M. triangulaire du sternum, allant se terminer à la face postérieure des cartilages de prolongement des troisième, quatrième, cinquième et sixième côtes. — 25. Partie inférieure du même muscle se confondant avec la partie supérieure du M. transverse de l'abdomen. — 26, 27, 28 et 29. Insertion du M. transverse de l'abdomen à la face interne des cartilages de prolongement des septième, huitième, neuvième et dixième côtes. — 30, 30, 30, 30. Intervalles restant entre les digitations du M. transverse de l'abdomen, intervalles dans lesquels se faisaient les insertions du diaphragme qui ont été enlevées. — 31. Fibres du M. transverse de l'abdomen divisées au niveau de la coupe verticale. — 32. Insertions des fibres du muscle précédent à la lèvre interne de la crête iliaque. — 33, 33, 33. Bord antérieur du M. transverse donnant naissance à son — 34. aponévrose qui passe derrière le M. droit de l'abdomen avec celle du M. petit oblique pour aller se terminer à — 35. la ligne blanche. — 36, 36. Bord inférieur de l'aponévrose du M. transverse abdominal. — 37. Fibres inférieures du muscle précédent, confondues avec celles du petit oblique. — 38. Ecartement des fibres des deux muscles précédens, par lequel passaient les vaisseaux testiculaires. — 39. Petite portion de l'arcade crurale. — — 40. Ligament de Gimbernat. — 41. Ouverture placée au-dessous de l'arcade crurale. — 42. Extrémité inférieure du M. droit de l'abdomen, allant s'insérer à la face supérieure du — 43. pubis. — 44. Partie postérieure de la symphyse des pubis. — 45. Coupe horizontale de la branche des pubis. — 46. Trou sous-pubien. — 47. Petite portion de la cavité cotyloïde. — 48. Section passant par l'os iliaque. — 49. Portion de la fosse iliaque externe. — 50. Fibres du M. petit oblique s'insérant à la partie moyenne de la crête iliaque. — 51. Fibres du muscle précédent se terminant au bord inférieur de la dixième côte. — 52, 52. Fibres du M. grand oblique, se fixant à la lèvre externe de la crête iliaque. — 53, 53. Fibres du muscle précédent allant se terminer en dehors des côtes. — 54, 54. Portion de la face externe du M. grand oblique. — 55, 56, 57, 58. Faces internes des cartilages de prolongement des septième, huitième, neuvième et dixième côtes mises à découvert par l'ablation des insertions des M. diaphragme et transverse de l'abdomen. — 59. Insertion des fibres du M. petit oblique à la partie moyenne de la crête iliaque. — 60, 61. Terminaison des fibres du muscle précédent au bord inférieur des cartilages de prolongement des neuvième et dixième côtes. — 62. Portion du M. petit oblique intéressée par la coupe verticale. — 63. Fibres supérieures, — 64. fibres

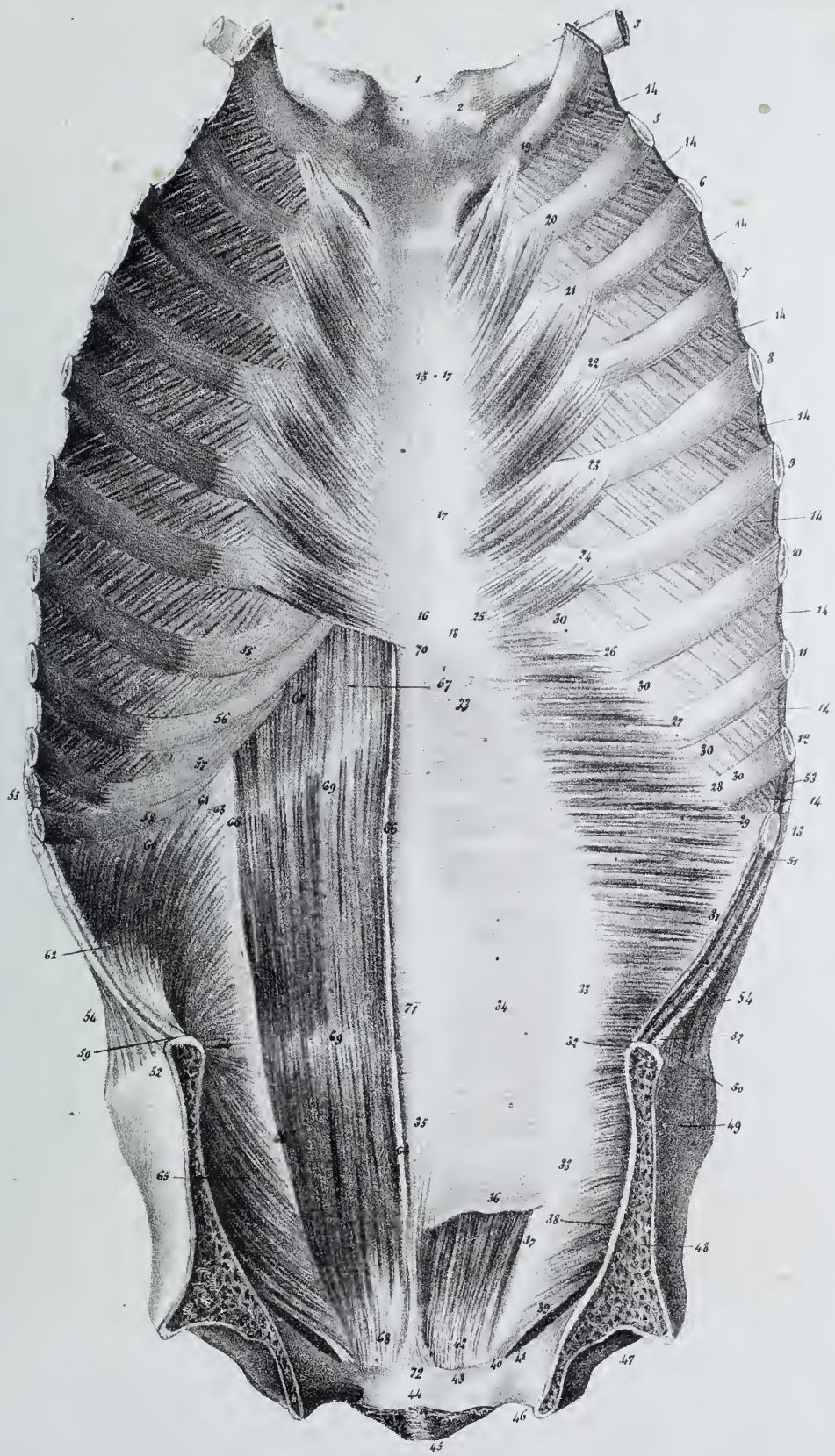

h.

Lith. de Fillié

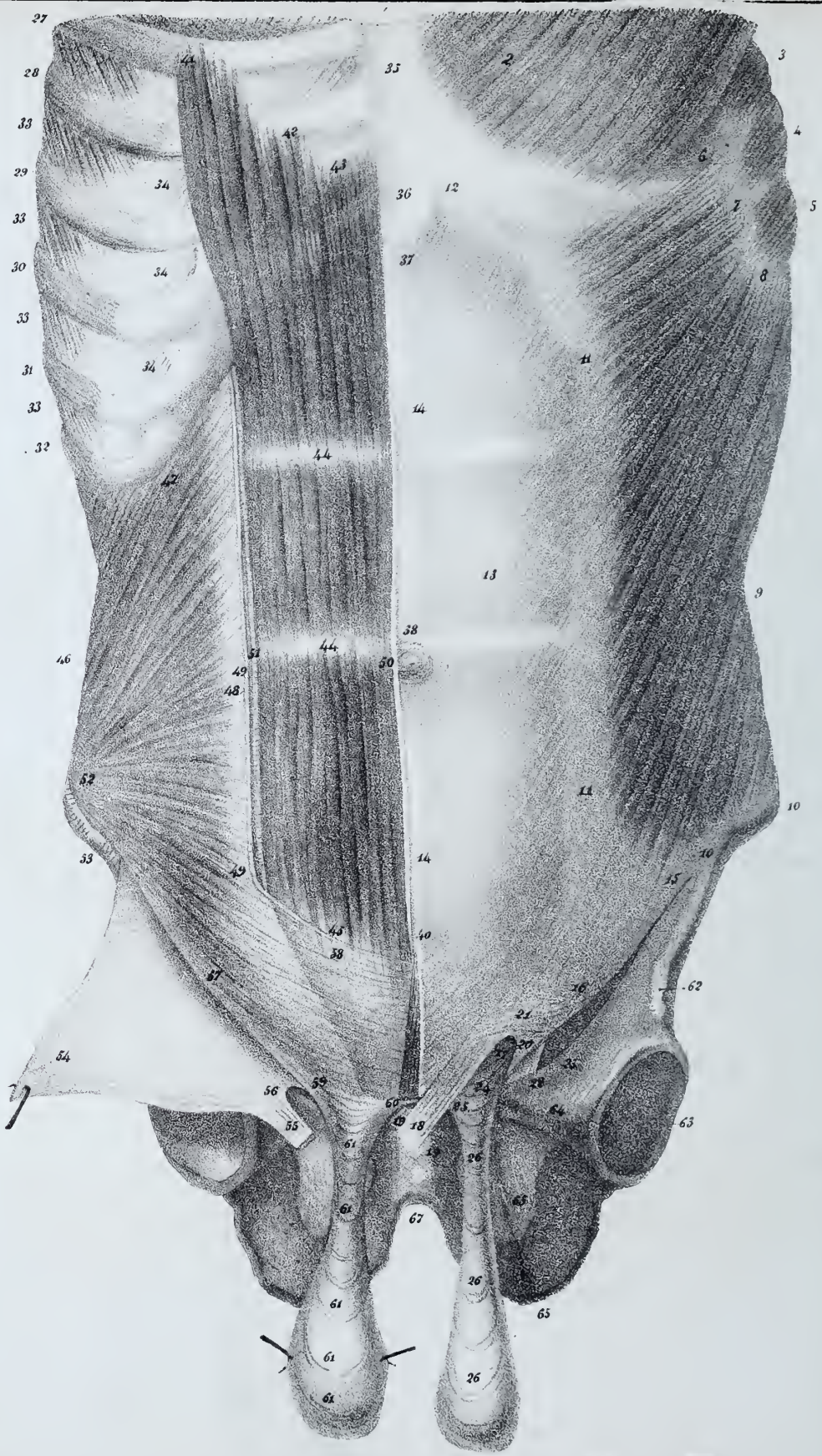
27
28
33
29
33
30
33
31
33
32
44
35
2
3
4
5
6
7
8
42
43
34
36
12
37
34
34
34
11
14
44
42
13
9
38
44
51
50
46
49
48
52
11
10
53
49
14
10
15
45
40
38
47
16
62
21
20
54
17
25
56
59
24
28
60
23
64
63
55
61
18
19
26
61
63
67
26
61
65
61
26
61

Pillet del.

moyennes, et — 65. fibres inférieures du M. petit oblique. — 66, 66, 66, 66. Aponévrose du M. petit oblique coupée, afin de mettre à découvert la face postérieure du M. droit de l'abdomen. — 67. Extrémité supérieure du M. droit de l'abdomen. — 68. Tendon de l'extrémité inférieure du M. précédent s'insérant au pubis. — 69. Portion des intersections aponévrotiques du M. droit de l'abdomen, moins apparentes ici qu'à la face antérieure du muscle. — 70. Insertion de la ligne blanche à l'appendice xiphoïde. — 71. Ouverture fibreuse de l'ombilic. — 72. Faisceau fibreux triangulaire qui termine inférieurement la ligne blanche, et s'insère à la partie supérieure de la symphyse des pubis.

PLANCHE 76.

Elle représente le M. grand oblique de l'abdomen, son aponévrose et l'anneau inguinal; le M. droit, le M. petit oblique, le crémaster et la ligne blanche. (Le M. grand oblique du côté droit est enlevé; son aponévrose, qui s'unit à celle du petit oblique, est également coupée dans sa partie supérieure, afin de laisser voir le M. droit correspondant, sur lequel elle était appliquée. Le pilier interne de l'anneau inguinal droit est divisé, et la partie inférieure de l'aponévrose du grand oblique correspondant renversée en dehors, afin de laisser voir les insertions du petit oblique en dedans du canal inguinal, et la disposition du M. crémaster.) Homme de 30 ans.

N° 1. Coupe horizontale faite au niveau de la partie moyenne de la poitrine. — 2. Extrémité inférieure du M. grand pectoral. — 3, 4, 5. Digitations inférieures du M. grand dentelé. — 6, 7, 8. Digitations du M. grand oblique, s'insérant aux sixième, septième et huitième côtes, en s'entre-croisant avec celles du M. grand dentelé. — 9. Face externe du M. grand oblique. — 10. Fibres du muscle précédent, s'insérant à la lèvre externe de la crête iliaque. — 11, 11. Bord antérieur du M. grand oblique, donnant attache à son aponévrose. — 12. Extrémité supérieure de l'aponévrose du grand oblique, se confondant avec les fibres aponévrotiques du M. grand pectoral. — 13. Partie moyenne de l'aponévrose précédente passant au-devant du M. droit, et permettant de voir, à travers son épaisseur, quelques traces des intersections aponévrotiques de ce dernier muscle. — 14, 14. Bord interne de l'aponévrose du grand oblique venant s'insérer à la ligne blanche. — 15. Aponévrose du grand oblique s'insérant à l'épine iliaque antérieure et supérieure. — 16. Bord inférieur de l'aponévrose précédente, formant ce qu'on appelle l'*arcade crurale*. — 17. Anneau inguinal donnant passage au cordon testiculaire et au M. crémaster. — 18. Pilier interne de l'anneau inguinal gauche, s'insérant à la partie antérieure des pubis en s'entre-croisant avec — 19, 19. le pilier interne de l'anneau inguinal droit, coupé près de son origine. — 20. Pilier externe de l'anneau inguinal, allant s'attacher à l'épine du pubis. — 21. Fibres

obliques passant au-dessus de l'anneau inguinal qu'elles fortifient. — 22. Expansion triangulaire de l'aponévrose du grand oblique, s'insérant à la crête du pubis, et nommée *ligament de Gimbernat*. — 23. Grande ouverture triangulaire restant au-dessous de l'arcade crurale, et destinée au passage de différens muscles, vaisseaux et nerfs. — 24. Faisceau externe du M. crémaster sortant de l'angle externe de l'anneau inguinal. — 25. Faisceau interne du muscle précédent s'insérant au pubis, et sortant de l'angle interne de l'anneau inguinal. — 26, 26, 26. Les deux faisceaux du M. crémaster, allant se réunir sous forme d'arcades renversées au-devant du cordon spermatique et du testicule. — 27, 28, 29, 30, 31, 32. Partie antérieure des cinquième, sixième, septième, huitième, neuvième et dixième côtes droites, avec leurs cartilages de prolongement, mise à découvert par l'ablation des M. grand pectoral, grand dentelé et grand oblique de l'abdomen. — 33, 33, 33, 33. Extrémité antérieure des M. intercostaux externes. — 34, 34, 34. Extrémité antérieure des M. intercostaux internes. — 35. Partie inférieure de la face antérieure du sternum. — 36. Appendice xiphoïde donnant attache à — 37. l'extrémité supérieure de la ligne blanche. — 38. Ombilic. — 39. M. pyramidal se terminant à — 40. l'extrémité inférieure de la ligne blanche. — 41, 42, 43. Les trois digitations de l'extrémité supérieure du M. droit, allant s'insérer à la face externe de la cinquième côte et de son cartilage de prolongement, ainsi qu'aux cartilages de la sixième et de la septième. — 44, 44. Insertion aponévrotique du M. droit. — 45. Extrémité inférieure du même muscle, passant derrière les fibres correspondantes du — 46. M. petit oblique de l'abdomen. — 47. Fibres supérieures du muscle précédent, allant s'insérer au bord inférieur des cartilages de prolongement des dernières côtes abdominales. — 48. Fibres moyennes du petit oblique, donnant naissance à l'aponévrose de ce muscle. — 49, 49. Feuillet antérieur de l'aponévrose du M. petit oblique, qui passait devant le M. droit, coupé près de son point d'origine. — 50. Le même feuillet coupé à son point d'insertion à la ligne blanche. — 51. Feuillet postérieur de la même aponévrose, passant derrière le M. droit. — 52. Fibres du M. petit oblique, s'insérant à la partie moyenne de la — 53. crête iliaque. — 54. Face interne de l'aponévrose du M. grand oblique, renversée en avant et en dehors. — 55. Pilier interne de l'anneau inguinal coupé, et renversé avec l'aponévrose du M. grand oblique. — 56. Angle supérieur de l'anneau inguinal correspondant. — 57. Fibres inférieures du M. petit oblique, s'insérant en dedans de l'arcade crurale. — 58. Fibres du petit oblique, passant avec leur aponévrose devant l'extrémité inférieure du M. droit. — 59. Fibres inférieures du même muscle, sortant par l'angle externe de l'anneau inguinal pour former le faisceau externe du crémaster. — 60. Faisceau interne du M. crémaster s'insérant au pubis, et sortant par l'angle interne de l'anneau. — 61, 61. Les fibres des deux faisceaux du M. crémaster, allant s'unir sous forme d'anses flexueuses au-devant du testicule et du cordon spermatique. — 62. Epine iliaque antérieure et inférieure. — 63. Cavité cotyloïde. — 64. Corps du pubis. — 65. Tubérosité de l'ischion. — 66. Ligament sous-pubien. — 67. Partie inférieure de la symphyse pubienne.

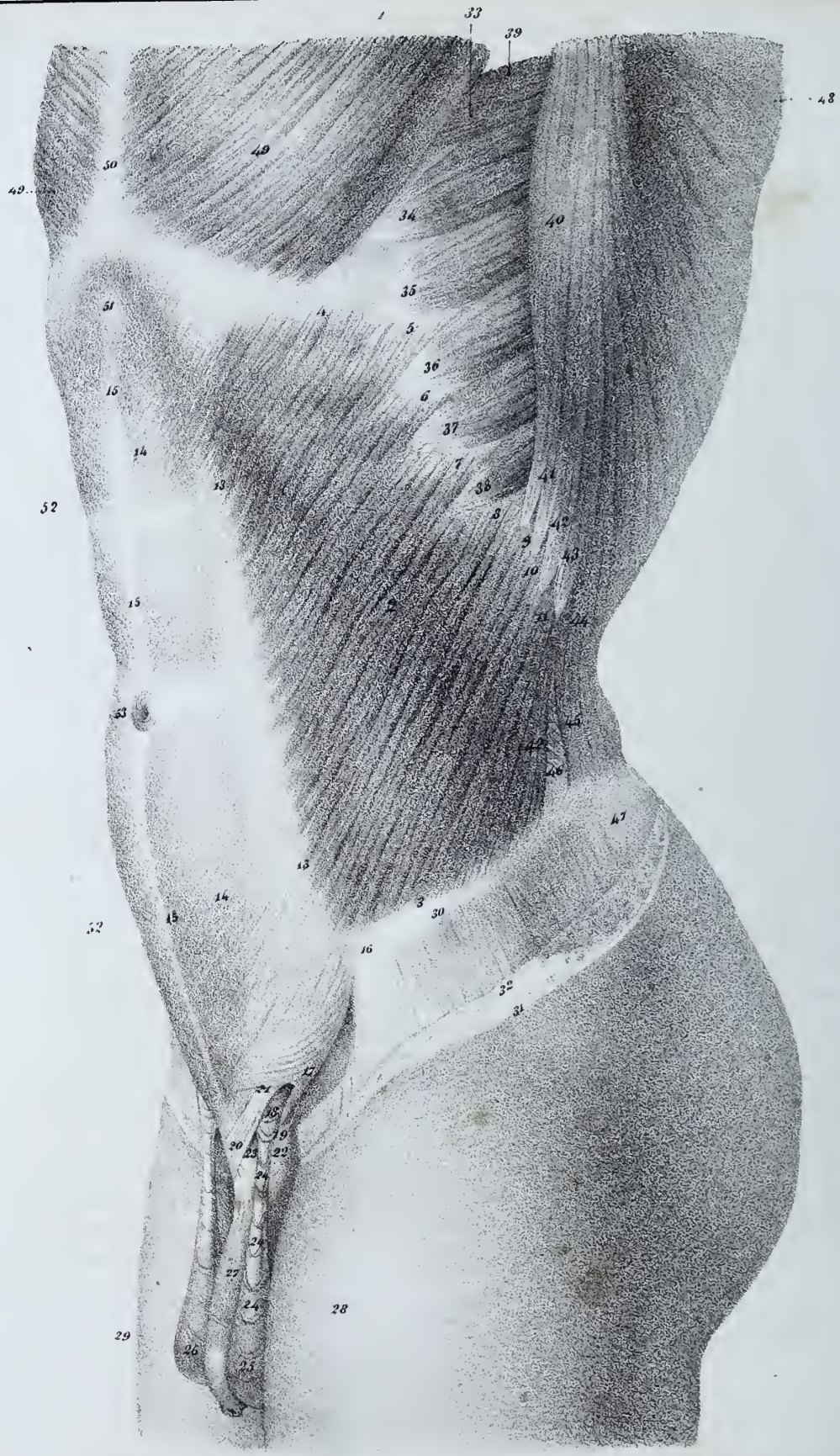
1
33
39
48
49
50
49
34
40
35
51
4
5
36
15
6
37
14
7
41
13
38
52
8
42
9
43
10
15
11
44
53
45
42
46
47
13
14
3
30
15
52
16
32
31
17
21
18
19
20
23
22
24
24
27
24
28
29
26
24

PLANCHE 77.

Le M. grand oblique de l'abdomen du côté gauche avec son aponévrose, l'anneau inguinal et le M. crémaster. Homme de 30 ans.

N° 1. Coupe horizontale faite vers la partie moyenne de la poitrine. — 2. Face externe du M. grand oblique. — 3. Fibres du M. précédent s'insérant à la lèvre externe de la crête iliaque. — 4. Insertion des fibres du M. précédent au cartilage de prolongement de la sixième côte. — 5, 6, 7, 8. Autres fibres du même muscle s'insérant par des digitations distinctes à la face externe des sixième, septième, huitième et neuvième côtes. — 9. Digitations inférieures du M. grand oblique s'entre-croisant avec celles du grand dorsal, et s'insérant aux dixième, onzième et douzième côtes. — 12. Bord postérieur et libre du M. grand oblique. — 13, 13. Bord antérieur du grand oblique se continuant avec son — 14. 14. aponévrose qui passe au-devant du M. droit de l'abdomen pour venir se terminer à — 15, 15, 15. la ligne blanche. — 16. L'épine iliaque antérieure et supérieure donnant attache au — 17. bord inférieur de l'aponévrose du grand oblique, communément appelé l'*arcade crurale*. — 18. Le cordon testiculaire et les anses du M. crémaster sortant à travers l'anneau inguinal. — 19. Pilier externe de l'anneau inguinal. — 20. Pilier interne de l'anneau inguinal, s'insérant à la partie antérieure de la symphyse des pubis. — 21. Fibres aponévrotiques passant transversalement au-dessus de l'angle supérieur de l'anneau inguinal qu'elles fortifient. — 22. Faisceau externe du M. crémaster sortant de la partie externe de l'anneau inguinal. — 23. Faisceau interne du muscle précédent sortant de la partie interne de l'anneau inguinal. 24, 24, 24. Les fibres des deux faisceaux du M. crémaster allant se réunir sous forme d'arcades renversées au-devant du cordon testiculaire et du — 25. testicule enveloppé dans la tunique vaginale. — 26. Le testicule et le cordon testiculaire du côté droit. — 27. La verge. — 28. Cuisse gauche. — 29. Cuisse droite. — 30. Portion de l'aponévrose fémorale recouvrant le M. moyen fessier, et allant s'insérer à la lèvre externe de la crête iliaque. — 31. Coupe faite aux tégumens et au — 32. tissu cellulaire sous-cutané. — 33, 34, 35, 36, 37, 38. Les six digitations inférieures du M. grand dentelé, allant s'insérer à la face externe des quatrième, cinquième, sixième, septième, huitième et neuvième côtes. — 39. Partie inférieure du creux de l'aisselle. — 40. Bord externe du M. grand dorsal. — 41, 42, 43, 44. — Digitations du muscle précédent allant s'insérer aux quatre dernières côtes. — 45. Bord libre du M. grand dorsal, séparé du M. grand oblique par un — 46. espace triangulaire à travers lequel on voit les fibres du M. petit oblique. — 47. Portion du M. grand dorsal s'insérant à la crête iliaque. — 48. Bord supérieur du M. grand dorsal passant derrière l'angle inférieur de l'omoplate. — 49, 49. Partie inférieure des deux M. pectoraux. — 50. Portion de la face anté-

rieure du sternum. — 51. Appendice xiphoïde donnant attache à la partie supérieure de la ligne blanche. — 52, 52. M. droit de l'abdomen du côté droit. — 53. Ombilic.

PLANCHE 78.

Le M. petit oblique de l'abdomen du côté gauche, dans ses rapports avec les parties voisines. Homme de 20 ans. (Les fibres charnues du M. grand oblique ont été enlevées, son aponévrose est renversée en dehors, et le pilier interne de l'anneau inguinal coupé, afin de laisser voir les insertions du petit oblique et le mode d'origine du crémaster.)

N° 1. Partie inférieure des M. grands pectoraux. — 2. Portion de la face antérieure du sternum. — 3. Bord externe du grand pectoral, formant le bord antérieur du creux de l'aisselle. — 4. Bord externe du M. grand dorsal, formant le bord postérieur de l'aisselle. — 5. Bord supérieur du muscle précédent. — 6. Petite portion de l'aponévrose du M. grand oblique passant au-devant du M. droit. — 7, 8, 9. Insertion du M. grand dorsal, par des digitations distinctes, à la face externe des quatre dernières côtes. — 10, 11, 12, 13, 14, 15. Les six digitations inférieures du M. grand dentelé s'insérant à la face externe des côtes. — 16, 17, 18, 19, 20, 21, 22. Portion des sept dernières côtes mises à découvert par l'ablation du M. grand oblique de l'abdomen qui les recouvrait. — 23. Face externe du M. petit oblique de l'abdomen. — 24. Fibres du muscle précédent s'insérant à une aponévrose qui lui est commune avec le M. transverse et passe au-devant du — 25. M. grand dorsal, en partie détaché et renversé pour laisser voir l'aponévrose précédente. — 26. Insertion des fibres du M. petit oblique à l'interstice de la crête iliaque. — 27. Dernière insertion des fibres du muscle précédent, en dedans de l'arcade crurale. — 28. Fibres du M. petit oblique se terminant au bord inférieur des cartilages de prolongement des quatre dernières côtes. — 29, 29. Fibres du M. petit oblique donnant naissance à leur aponévrose antérieure, laquelle se divise en deux feuillets au niveau du bord externe du M. droit. — 30. Portion de l'aponévrose du M. grand oblique, coupée à l'endroit où elle s'unit à celle du petit oblique. — 31, 31. Aponévrose du grand oblique intimement unie avec le feuillet antérieur de celle du petit oblique, et passant au-devant du M. droit pour aller se terminer avec elle à — 32, 32. la ligne blanche. — 33. Ombilic. — 34. Aponévrose du grand oblique, coupée et renversée. — 35. Angle externe de l'anneau inguinal vu en dedans. — 36, 36. Pilier interne de l'anneau inguinal coupé et renversé. — 37. Faisceau externe du M. crémaster naissant derrière — 38. le pilier externe de l'anneau inguinal. — 39. Faisceau interne du même muscle naissant du pubis, derrière le pilier interne de l'anneau inguinal. — 40, 40, 40. Anses renversées que les fibres du M. crémaster forment au-devant du cordon testicu-

6
10
1
2
11
12
32
16
13
6
17
14
18
15
7
19
31
8
20
47
28
9
21
30
22
23
24
32
29
47
25
33
23
26
31
43
30
29
44
45
46
27
38
35
34
36
39
37
36
49
48
42
40
41
44

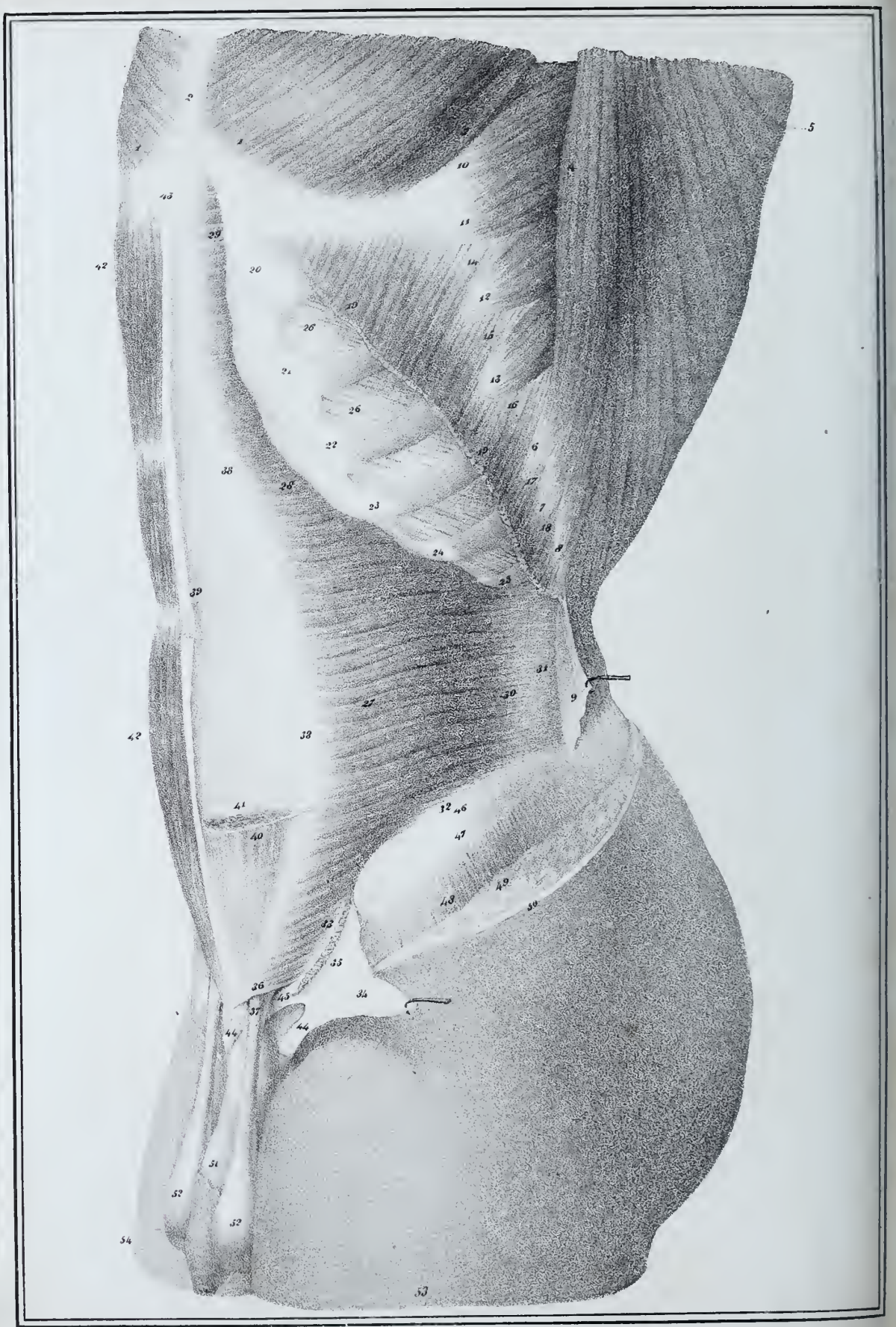
2
1
3
5
10
4
43
11
29
42
20
14
12
19
26
15
21
13
26
16
22
6
17
38
28
7
23
18
8
24
25
39
31
27
30
9
42
38
41
12
46
40
47
49
48
50
33
35
36
45
34
37
44
44
51
52
52
54
53

laire et du — 41, 41. testicule. — 42. La verge. — 43. Lèvre externe de la crête iliaque à laquelle était inséré le M. grand oblique. — 44. Aponévrose fémorale recouvrant le M. moyen fessier, et se fixant à la crête iliaque. — 45. Tissu cellulaire sous-cutané coupé. — 46. Peau incisée au-dessous de la saillie de la hanche. — 47, 47. M. droit abdominal, et intersections aponévrotiques qu'il présente.

PLANCHE 79.

Elle représente le M. transverse de l'abdomen du côté gauche et son aponévrose, dans leurs rapports avec les parties voisines. Homme de 26 ans. (Les M. grand et petit obliques correspondans ont été enlevés, ainsi que leurs aponévroses, pour laisser voir le M. transverse dans toute son étendue : le M. droit est enlevé dans ses trois quarts supérieurs, afin de mettre à découvert l'aponévrose du M. transverse qui passe derrière.)

N° 1. Partie inférieure des deux M. pectoraux. — 2. Portion de la face antérieure du sternum. — 3. Portion du bord externe du M. grand pectoral. — 4. Bord externe du M. grand dorsal. — 5. Portion du bord supérieur du muscle précédent. — 6, 7, 8. Digitations du M. grand dorsal s'insérant à la face externe des trois dernières côtes. — 9. Portion du bord externe du M. grand dorsal détachée et renversée, afin de laisser voir au-dessous l'aponévrose du M. transverse. — 10, 11, 12, 13. Les quatre digitations inférieures du M. grand dentelé s'insérant à la face externe des sixième, septième, huitième et neuvième côtes. — 14, 15, 16, 17, 18 et 19. Insertions du M. grand oblique par des digitations distinctes à la face externe des septième, huitième, neuvième, dixième, onzième et douzième côtes. — 19, 19. Coupe faite au M. grand oblique. — 20, 21, 22, 23, 24, 25. Cartilages de prolongement des six dernières côtes. — 26, 26. Partie antérieure des M. intercostaux internes. — 27. Partie moyenne du M. transverse. — 28. Insertion des fibres du M. transverse en dedans des cartilages de prolongement des six dernières côtes. — 29. Extrémité supérieure du M. transverse. — 30. Insertion des fibres moyennes du M. transverse à son — 31. aponévrose qui va se fixer aux vertèbres lombaires, en passant devant le M. grand dorsal. — 32. Insertion des fibres du M. transverse à la lèvre interne de la crête iliaque. — 33. Insertion des fibres du même muscle en dedans de — 34. l'aponévrose du M. grand oblique. — 35. Fibres du M. petit oblique, coupées près de leur insertion à l'arcade crurale. — 36. Bord inférieur du M. transverse passant au-devant du — 37. cordon testiculaire renfermé dans sa gaîne propre. (Le M. crémaster qui le recouvrait a été enlevé.) — 38, 38. Aponévrose du M. transverse mise à découvert par la soustraction de la partie supérieure du M. droit, et allant s'insérer à — 39. la ligne blanche. — 40. Partie inférieure de l'aponévrose du M. transverse passant au-devant de la partie correspondante du M. droit. — 41. La partie inférieure du M. droit coupée

transversalement. — 42, 42. Le M. droit de l'abdomen. — 43. Appendice xiphoïde. — 44, 44. Pilier interne de l'anneau inguinal coupé vers sa partie moyenne. — 45. Pilier externe de l'anneau inguinal recouvert par le cordon testiculaire. — 46. Interstice de la crête iliaque auquel s'insérait le M. petit oblique. — 47. Lèvre externe de la crête iliaque à laquelle se fixait le M. grand oblique. — 48. Aponévrose fémorale recouvrant le M. moyen fessier. — 49. Tissu cellulaire sous-cutané. — 50. Peau de la cuisse coupée. — 51. La verge. — 52, 52. Les testicules. — 53. La cuisse gauche. — 54. La cuisse droite.

PLANCHE 80.

Fig. 1. Coupe transversale de l'abdomen, faite au niveau de l'ombilic, afin de faire voir les rapports des M. abdominaux entre eux, et ceux de leurs aponévroses avec les parties voisines. Homme de 40 ans.

N° 1. Face supérieure du corps de la seconde vertèbre lombaire. — 2. Faisceaux des nerfs lombaires renfermés dans le canal vertébral et coupés transversalement. — 3. Apophyse articulaire supérieure, — 4. apophyse transverse, — 5. lame, — 6. apophyse épineuse de la même vertèbre. — 7. Portion du pilier droit, et — 8. portion du pilier gauche du diaphragme. — 9. Coupe de l'extrémité supérieure du M. grand psoas. — 10. Face antérieure du M. précédent. — 11. Face antérieure du M. carré des lombes. — 12. Coupe transversale du M. carré des lombes. — 13. Coupe de la masse musculaire commune au sacro-lombaire et au long dorsal. — 14. Coupe du M. grand oblique de l'abdomen. — 15. Extrémité postérieure du muscle précédent. — 16. Espace qui sépare le M. grand oblique du — 17. M. grand dorsal. — 18. Bord antérieur du M. grand oblique donnant naissance à son aponévrose. — 19. L'aponévrose du M. grand oblique passant, avec le feuillet antérieur de celle du petit oblique qui est derrière, au-devant du — 20. M. droit. — 21. L'aponévrose du M. grand oblique venant se terminer à la ligne blanche. — 22. Coupe du M. petit oblique. — 23. Aponévrose postérieure du M. précédent s'unissant à celle du M. transverse. — 24. Aponévrose antérieure du M. petit oblique, placée derrière celle du grand oblique, et devant celle du transverse. — 25. Séparation de l'aponévrose précédente en deux feuillets, au niveau du bord externe du M. droit. — 26. Feuillet antérieur de l'aponévrose du petit oblique passant avec l'aponévrose du grand oblique devant le M. droit. — 27. Feuillet postérieur de l'aponévrose du petit oblique, passant avec l'aponévrose du M. transverse derrière le M. droit. — 28. Les deux feuillets de l'aponévrose du petit oblique se réunissant l'un à l'autre au niveau de la ligne blanche. — 29. M. transverse. — 30. Aponévrose antérieure du M. transverse. — 31. L'aponévrose précédente passant, avec le feuillet postérieur de celle du petit oblique, derrière le M. droit, et allant se terminer à — 32. la partie postérieure de la ligne blanche. — 33. Apo-

Fig. 1

Fig. 2.

del.

Lith. Faillet.

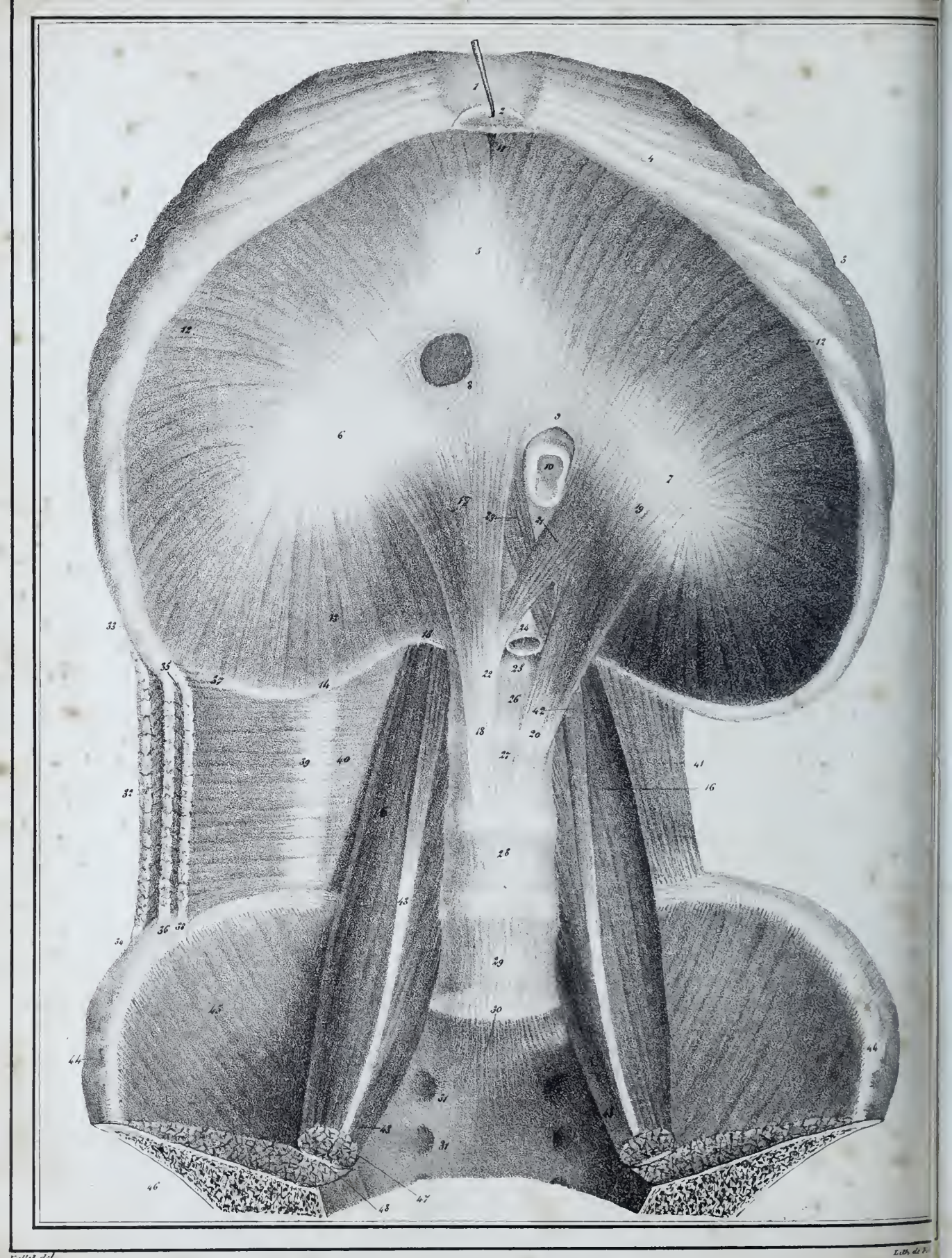

Fullet del

Lith. de F.

névrose postérieure du M. transverse se divisant en trois feuillets. — 34. Le feuillet antérieur de l'aponévrose du M. transverse, passant devant le M. carré lombaire pour se terminer à — 35. la base de l'apophyse transverse des vertèbres lombaires. — 36. Feuillet moyen de la même aponévrose, passant entre le M. carré lombaire qui est en avant, et la masse commune au sacro-lombaire et long dorsal qui est en arrière, pour aller se fixer au — 37. sommet de l'apophyse transverse des vertèbres lombaires. — 38 Feuillet postérieur de la même aponévrose uni à l'aponévrose correspondante du petit oblique, et passant derrière la masse commune au long dorsal et au sacro-lombaire, pour aller se terminer au — 39. sommet de l'apophyse épineuse des vertèbres lombaires. — 40, 40. Tissu cellulaire sous-cutané. — 41, 41. Coupe de la peau. — 42, 42. Les fesses. — 43, 43. Portion de la face externe des cuisses. — 44, 44. Saillie formée sous la peau par la partie antérieure de la crête iliaque. — 45. Excavation pelvienne. — 46, 46. Face postérieure des M. droits recouverte par les aponévroses des M. petit oblique et transverse. — 47. Face postérieure du pubis.

Fig. 2. Les quatre premières vertèbres lombaires vues de trois quarts, avec les trois premiers M. intertransversaires lombaires.

N° 1, 2, 3. Première, seconde et troisième vertèbres lombaires. — 4. Portion de la quatrième vertèbre lombaire. — 5. Fibro-cartilages intervertébraux. — 6. Portion du grand ligament vertébral antérieur. — 7, 7, 7, 7. Apophyses transverses. — 8, 8, 8. M. intertransversaires lombaires. — 9, 9, 9. Insertion des M. précédens au bord inférieur de l'apophyse transverse qui est au-dessus. — 10, 10, 10. Insertion des mêmes muscles au bord supérieur de l'apophyse transverse qui est au-dessous.

PLANCHE 81.

Le M. diaphragme, vu par sa face inférieure.

N° 1. Face antérieure du sternum vue en raccourci. — 2. Appendice xiphoïde soutenue et renversée par une airigne. — 3, 3. Face externe des côtes. — 4, 4. Cartilages de prolongement des côtes. — 5. Partie moyenne de l'aponévrose diaphragmatique. — 6. Partie droite, et — 7. partie gauche de l'aponévrose précédente. — 8, 8. Ouverture de l'aponévrose phrénique qui donne passage à la veine cave inférieure, et faisceaux fibreux qui la circonscrivent. — 9. Ouverture œsophagienne du diaphragme. — 10. Portion de l'œsophage. — 11. Fibres antérieures du diaphragme allant se terminer derrière l'appendice xiphoïde. — 12, 12. Fibres latérales du diaphragme partant de la partie externe du centre phrénique, et allant se terminer à la face interne des côtes inférieures et de leurs cartilages de prolongement. — 13, 13. Fibres postérieures et latérales du diaphragme se terminant au — 14. *ligament cintré*. — 15. Petite arcade aponévrotique

qui donne attache à des fibres du diaphragme, et sous laquelle passe — 16. le M. grand psoas. — 17. Le pilier droit du diaphragme. — 18. Tendon du pilier précédent s'attachant aux trois premières vertèbres lombaires et à leurs fibro-cartilages. — 19. Pilier gauche du diaphragme. — 20. Le tendon du pilier précédent se fixant aux deux premières vertèbres lombaires et à leurs fibro-cartilages. — 21. Faisceau charnu qui descend obliquement du pilier gauche et va se porter au — 22. pilier droit. — 23, 23. Autre faisceau charnu partant du pilier droit et descendant se confondre avec le pilier gauche, en passant derrière le faisceau précédent. — 24. Ouverture aortique du diaphragme donnant passage à l'aorte, située entre les piliers du muscle, et séparée de l'ouverture œsophagienne par les faisceaux charnus qu'ils s'envoient réciproquement. — 25, 26, 27, 28, 29. Première, seconde, troisième, quatrième et cinquième vertèbres lombaires. — 30. Face antérieure du sacrum. — 31, 31. Trous sacrés antérieurs. — 32. Paroi latérale droite de l'abdomen coupée verticalement afin de faire voir la position respective et les insertions des trois muscles qui la forment. — 33. M. grand oblique allant s'insérer en dehors des côtes et à — 34. la partie externe de la crête iliaque. — 35. M. petit oblique s'insérant à la partie inférieure des cartilages de prolongement des dernières côtes abdominales, et à — 36. la partie moyenne de la crête iliaque. — 37. M. transverse se fixant avec le diaphragme en dedans des cartilages de prolongement des côtes abdominales. — 38. Insertion du M. transverse à la partie interne de la crête iliaque. — 39. Bord postérieur du M. transverse donnant naissance à son aponévrose. — 40. Feuillet antérieur de l'aponévrose du M. transverse passant au-devant du M. carré des lombes du côté correspondant. — 41. M. carré lombaire du côté gauche. — 42, 42. M. petit psoas. — 43, 43. Tendon du muscle précédent. — 44, 44. Crête iliaque. — 45. M. iliaque s'attachant en dedans de la crête du même nom. — 46. Coupe faite au M. iliaque, et divisant aussi — 47. le M. grand psoas, et — 48. le tendon commun aux M. grand psoas et iliaque.

PLANCHE 82.

Le diaphragme pendant l'expiration, vu par-devant. (Le sternum est enlevé dans sa partie moyenne, ainsi que les six dernières côtes sternales, afin de faire voir la face supérieure de ce muscle, et ses rapports avec les parois latérales de la poitrine.) Homme de 36 ans.

N° 1. Septième vertèbre cervicale. — 2. Première vertèbre dorsale. Ouverture supérieure de la poitrine. — 3. Première côte. — 4. Extrémité supérieure du sternum. — 5. Saillie formée par le corps des vertèbres dorsales à la partie postérieure de la poitrine. — 6, 7, 8, 9, 10, 11, 12, 13, 14, 15. Seconde, troisième, quatrième, cinquième, sixième, septième, huitième, neuvième, dixième et onzième côtes. — 16. Extrémité inférieure du sternum. — 17. Appendice

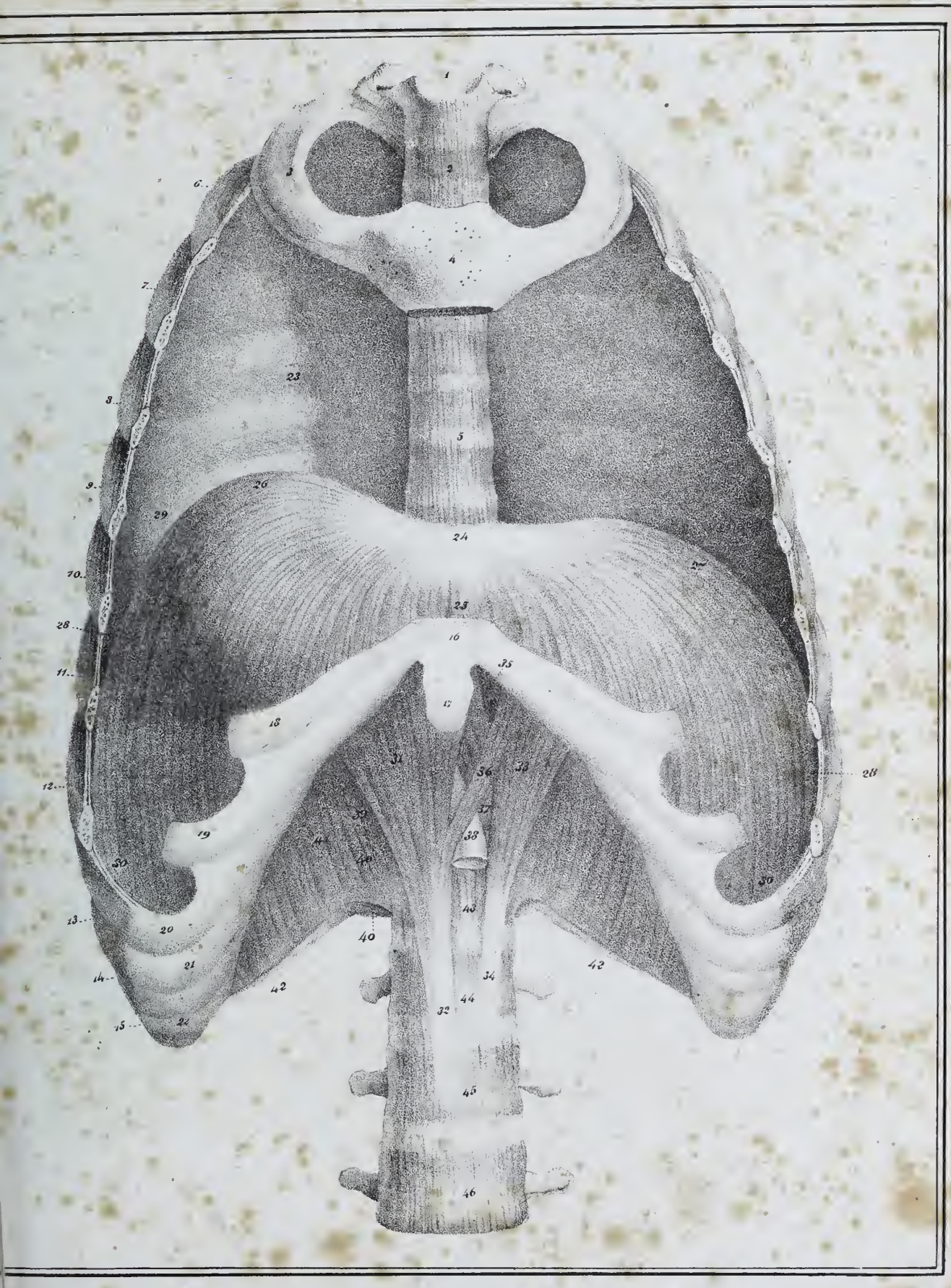
1
2
3
4
5
6
7
8
9
10
11
12
13
14
15
16
17
18
19
20
21
22
23
24
25
26
27
28
29
30
31
32
33
34
35
36
37
38
39
40
41
42
43
44
45
46

Lith. Fillat.

xiphoïde. — 18, 19, 20, 21, 22. Cartilages de prolongement des sixième, septième, huitième, neuvième et dixième côtes. — 23. Parois internes de la poitrine recouvertes par les plèvres à travers lesquelles on aperçoit les côtes et les M. intercostaux internes — 24. Face supérieure de l'aponévrose phrénique et du diaphragme. — 25. Fibres antérieures du diaphragme allant s'attacher derrière l'appendice xiphoïde. — 26. Partie latérale droite du diaphragme plus élevée du côté de la poitrine que — 27. la partie latérale gauche du même muscle. — 28. Fibres latérales du diaphragme allant s'attacher à la face interne des côtes inférieures et de leurs cartilages de prolongement. — 29. Ouverture du cul-de-sac profond que les parties latérales du diaphragme forment, lors de l'expiration, avec les parois latérales de la poitrine. (C'est au niveau de cet endroit que la base du poumon remonte dans l'expiration.) — 30. Fond du cul-de-sac précédent. (C'est en cet endroit que la base du poumon descend pendant l'inspiration.) — 31. Pilier droit du diaphragme s'insérant aux trois premières vertèbres lombaires. — 32. Extrémité inférieure du tendon du pilier précédent. — 33. Le pilier gauche du diaphragme s'insérant aux deux premières vertèbres lombaires et à leurs fibro-cartilages. — 34. Tendon du pilier précédent. — 35. Ouverture œsophagienne du diaphragme. — 36. Faisceau charnu que le pilier gauche du diaphragme envoie au pilier droit. — 37, 37. Faisceau charnu que le pilier droit envoie au pilier gauche. (Ce faisceau croise la direction du précédent, derrière lequel il passe.) — 38. Aorte traversant l'ouverture que lui offre le diaphrame, entre ses deux piliers. — 39. Fibres charnues postérieures du diaphragme, placées en dehors des piliers et allant se fixer à une — 40. petite arcade aponévrotique sous laquelle passe l'extrémité supérieure du M. grand psoas. — 41. Fibres postérieures du diaphragme allant se fixer au — 42. *ligament cintré*. — 43, 44, 45, 46. Première, seconde, troisième et quatrième vertèbres lombaires et fibro-cartilages intervertébraux correspondans.

PLANCHE 83.

Fig. 1. Coupe verticale du tronc, faite suivant son diamètre antéro-postérieur, sur la ligne médiane, afin de faire voir la position du diaphragme et la forme des cavités thoracique et abdominale, pendant l'inspiration. (Les viscères de la poitrine et du ventre ont été enlevés; le tronc est dans sa rectitude naturelle.)

N° 1. Région dorsale, — 2. région lombaire de la colonne vertébrale. — 3. Angle sacro-vertébral. — 4. Sacrum. — 5. Coccyx. — 6. Canal vertébral et moelle épinière. — 7. Apophyses épineuses des vertèbres et ligamens interépineux. — 8. Muscles qui remplissent les gouttières vertébrales. — 9. Coupe du sternum. — 10. Cavité thoracique agrandie par l'abaissement du diaphragme. — 11. Ouverture supérieure de la poitrine. — 12. Le diaphragme devenu plan par sa contraction et son abaissement au niveau de la base de la poitrine. — 13. Insertion du

diaphragme derrière l'appendice xiphoïde. — 14. Insertion des piliers du diaphragme à la colone vertébrale. — 15. Portion de la face inférieure du diaphragme. — 16. M. transverse de l'abdomen. — 17. Petite portion du M. iliaque. — 18. Portion du M. grand psoas. — 19. Le pilier droit. — 20. Excavation du bassin. — 21. Petite portion du M. releveur de l'anus. — 22. Cavité abdominale rétrécie de haut en bas, et élargie dans ses diamètres horizontaux, par l'abaissement du diaphragme. — 23. Paroi antérieure de l'abdomen poussée en avant par les viscères qui étaient derrière. — 24 à 25. Ligne oblique en bas et en avant, indiquant la direction suivant laquelle les viscères abdominaux sont poussés par l'abaissement du diaphragme. — 26. Région périnéale légèrement déprimée par l'abaissement des viscères abdominaux. — 27. Fesse droite. — 28. Face interne de la cuisse.

Fig. 2. La même coupe, pour faire voir la position du diaphragme et la forme des cavités thoracique et abdominale pendant l'expiration.

N° 1. Cavité de la poitrine fortement diminuée dans son diamètre vertical. — 2. Face supérieure du diaphragme faisant saillie du côté de la poitrine. — 3. Face inférieure du diaphragme. — 4. L'abdomen rétréci transversalement par la contraction des muscles de ses parois latérales et antérieure, et allongé par l'ascension du diaphragme. — 5. Paroi antérieure de l'abdomen, tirée en arrière et devenue concave par la contraction du M. transverse qui agit comme une ceinture contractile. — 6. Paroi inférieure de l'abdomen légèrement soulevée par la contraction du M. releveur de l'anus.

Fig. 3. M. diaphragme pendant l'expiration. (Les côtes, leurs cartilages de prolongement et le sternum, ont été enlevés. Le muscle est vu en avant à la fois par une portion de sa face supérieure et de sa face inférieure. Une partie de la colonne vertébrale a été conservée pour le soutenir.)

N° 1. Vertèbres dorsales. — 2. Vertèbres lombaires. — 3. Face supérieure du centre aponévrotique du diaphragme. — 4. Moitié droite de la face supérieure du diaphragme inclinée en dehors. — 5. Portion gauche de la face supérieure inclinée également en dehors. — 6. Fibres charnues antérieures qui s'attachaient derrière l'appendice xiphoïde. — 7, 7, 7. Digitations des fibres latérales qui s'inséraient en dedans des côtes et de leurs cartilages de prolongement, et s'entrecroisaient avec les digitations du M. transverse. — 8. Portion de la face inférieure. — 9. Pilier droit. — 10. Pilier gauche. — 11. Fibres postérieures qui s'attachaient à l'aponévrose nommée le *ligament cintré* du diaphragme. — 12 à 13. Ligne oblique de haut en bas, et de droite à gauche, suivant laquelle la moitié droite du diaphragme tend à abaisser les viscères abdominaux. — 14 à 15. Ligne oblique de haut en bas et de gauche à droite suivant laquelle la moitié gauche du diaphragme tend à abaisser les viscères abdominaux. — 16 à 17. Ligne médiane suivant laquelle les viscères sont abaissés par la rencontre des deux forces obliques précédentes et par la partie moyenne du diaphragme.

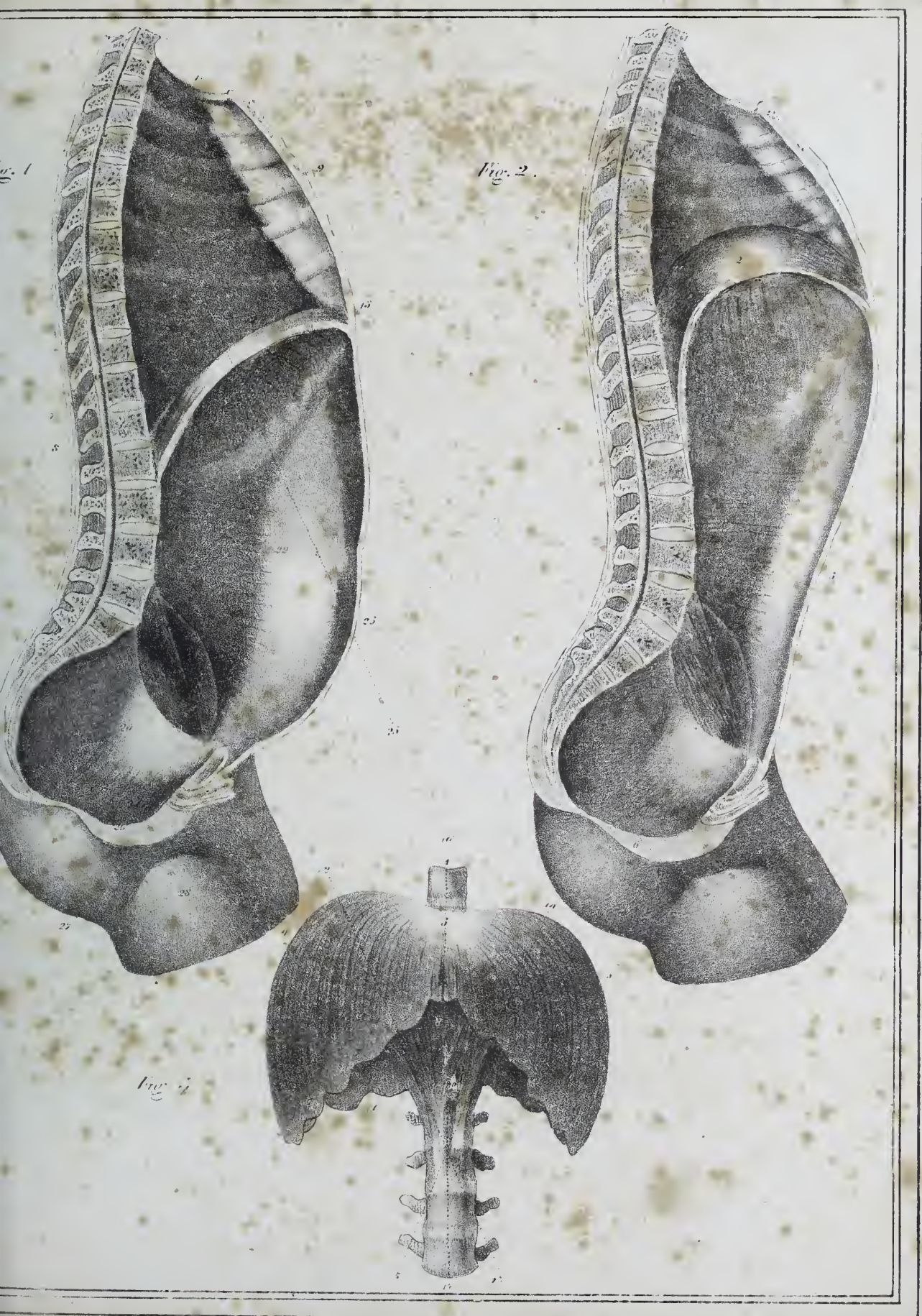
Fig. 1
Fig. 2.
Fig. 3

Fig. 1.

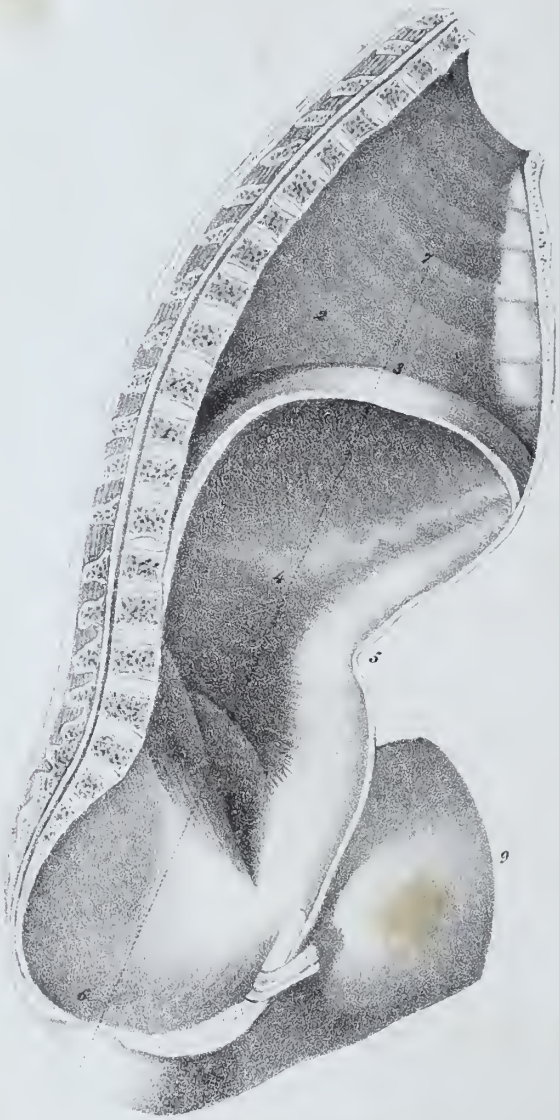

Fig. 2.

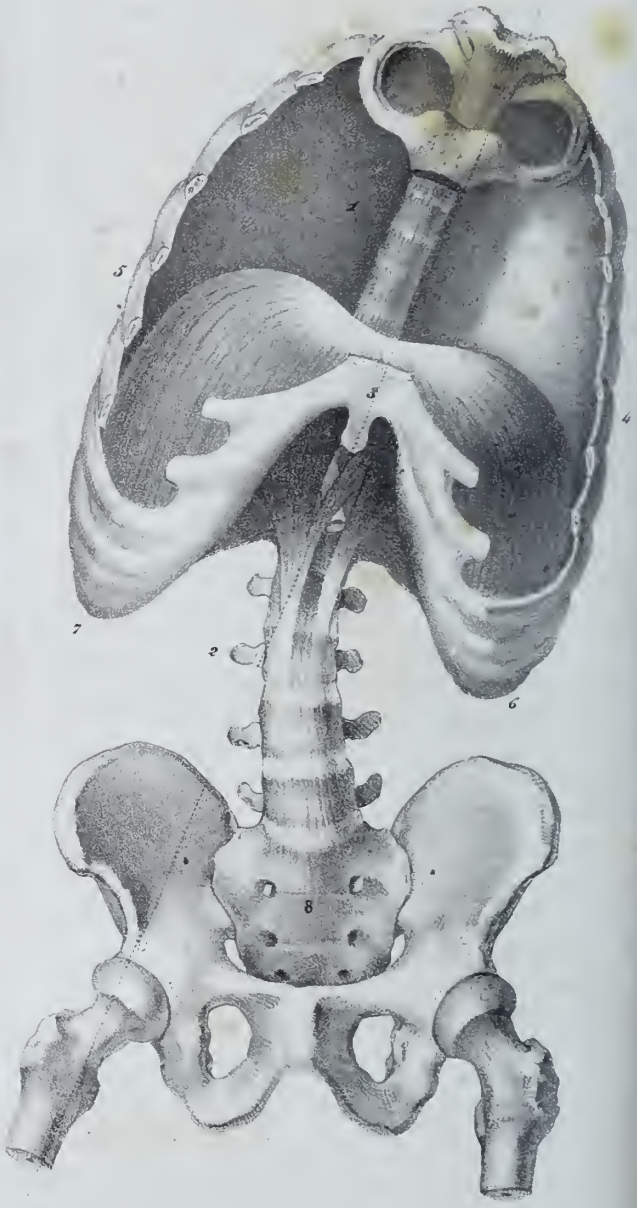

Billet del. Lith de F

PLANCHE 84.

Fig. 1. Coupe verticale du tronc faite d'avant en arrière sur la ligne médiane. Le tronc est courbé en avant, le diaphragme abaissé et les autres muscles abdominaux contractés, afin de faire voir comment les viscères abdominaux sont comprimés, et la forme que prend la cavité de l'abdomen pendant les efforts, comme ceux que nécessite la défécation. Les viscères abdominaux ont été enlevés.

N° 1. Colonne vertébrale courbée en avant. — 2. Cavité thoracique agrandie par l'abaissement du — 3. diaphragme fortement contracté. — 4. Cavité de l'abdomen rétrécie, en hauteur par l'abaissement du diaphragme, et en largeur par les muscles de ses parois latérales. — 5. Paroi antérieure de l'abdomen refoulée en arrière vers la colonne vertébrale par le M. transverse. — 6. Paroi inférieure de l'abdomen déprimée par les viscères abdominaux et soutenue par le M. releveur de l'anus qui agit en sens inverse du diaphragme. — 7 à 8. Ligne oblique de haut en bas et d'avant en arrière, suivant laquelle les viscères sont abaissés vers l'excavation pelvienne, par l'inclinaison que prend le diaphragme pendant la flexion du tronc. — 9. Cuisse fléchie.

Fig. 2. Le tronc vu de face et incliné de côté, dans la position qu'il prend lorsqu'on fait effort pour soulever, avec l'une des mains, quelque corps pesant. Cette figure fait voir comment, dans ce cas, les viscères abdominaux sont poussés vers l'une des aines, suivant que le corps s'incline à droite ou à gauche, et que le diaphragme devient oblique de l'un ou l'autre côté. Une partie du sternum et des côtes ont été enlevés, afin de laisser mieux voir la position du diaphragme dans cette attitude du tronc.

N° 1. Cavité thoracique. — 2. Cavité abdominale. — 3. Le diaphragme séparant les deux cavités précédentes et incliné en bas et à droite. — 4. Partie latérale gauche de la poitrine dont les côtes sont légèrement rapprochées. — 5. Partie latérale droite de la poitrine dont les côtes sont un peu écartées. — 6. Côté gauche de la base de la poitrine rapproché de la crête iliaque correspondante. — 7. Côté droit de la poitrine éloigné de la crête iliaque correspondante. — 8. Le bassin. — 9 à 10. Ligne oblique en bas et à droite, suivant laquelle les viscères abdominaux sont poussés par l'abaissement du diaphragme.

PLANCHE 85.

Les muscles grand et petit psoas, iliaque et carré des lombes, dans leurs rapports avec les parties voisines. (Homme de 30 ans. Le muscle petit psoas du côté gauche a été enlevé.)

N° 1, 2. Onzième et douzième vertèbres dorsales. — 3, 4, 5, 6, 7. Première seconde, troisième, quatrième et cinquième vertèbres lombaires et cartilages intervertébraux correspondans. — 8. Angle sacro-vertébral. — 9. Excavation du bassin. 10, 10. Onzième et douzième côtes. — 11. Dernier M. intercostal interne. — 12. M. grand psoas. — 13. Insertion du muscle précédent sur les côtés du corps de la dernière vertèbre dorsale. — 14, 15, 16, 17. Insertions du même muscle sur les côtés des quatre premières vertèbres lombaires et des fibro-cartilages intervertébraux correspondans. — 18. Extrémité inférieure du M. grand psoas s'unissant au — 19. M. iliaque. — 20. Fibres du M. iliaque s'attachant à la partie inférieure du ligament ilio-lombaire. — 21. Fibres du M. iliaque s'insérant en dedans de — 22. la crête iliaque. — 23. Fibres du M. iliaque se fixant en dedans de l'épine iliaque antérieure et supérieure. — 24. Extrémité inférieure du M. iliaque s'unissant au tendon du M. grand psoas pour aller se terminer avec lui au — 25. petit trochanter. — 26. Grand trochanter. — 27. Extrémité supérieure du fémur. — 28. Eminence ilio-pectinée. — 29. Epine du pubis. — 30. Symphyse du pubis. — 31. Tubérosité de l'ischion. — 32. Trou sous-pubien. — 33. Extrémité supérieure du M. petit psoas se fixant au corps de la dernière vertèbre dorsale. — 34. Partie moyenne du même muscle. — 35. Tendon du même muscle. — 36. Le tendon précédent se fixant à l'éminence ilio-pectinée. — 37. M. carré des lombes. — 38. Insertion du muscle précédent à la partie inférieure de la douzième côte. — 39. Insertion du même muscle à la crête iliaque et au — 40. ligament ilio-lombaire. — 41. Portion de la masse commune au sacro-lombaire et au long dorsal, située derrière le M. carré des lombes. — 42. M. pectiné. — 43. Insertion du M. pectiné à la partie supérieure du pubis. — 44. Le bord externe du M. pectiné cotoyant — 45. la masse commune aux M. grand psoas et iliaque. — 46. Bord interne du M. pectiné cotoyant — 47. le M. moyen abducteur. — 48. Insertion du M. moyen abducteur au pubis. — 49. Petite portion du M. droit interne de la cuisse. — 50. Le M. couturier passant au-devant des muscles psoas et iliaque. — 51. Insertion du M. couturier à l'épine iliaque antérieure et supérieure. — 52. M. tenseur de l'aponévrose fémorale. — 53. Insertion du muscle précédent à la partie antérieure et externe de la crête iliaque. — 54. Extrémité inférieure du même muscle se continuant avec — 55. l'aponévrose fémorale. — 56. Portion de l'aponévrose fémorale qui recouvre le M. moyen fessier. — 57. M. droit antérieur de la cuisse se montrant entre le M. couturier qui est en dedans et en avant, et le M. tenseur de l'aponévrose fémorale qui est en avant et en dehors.

PLANCHE 86.

Fig. 1. Le M. carré des lombes et les insertions profondes du M. grand psoas à la base des apophyses transverses des vertèbres lombaires. (Les M. grand et petit psoas

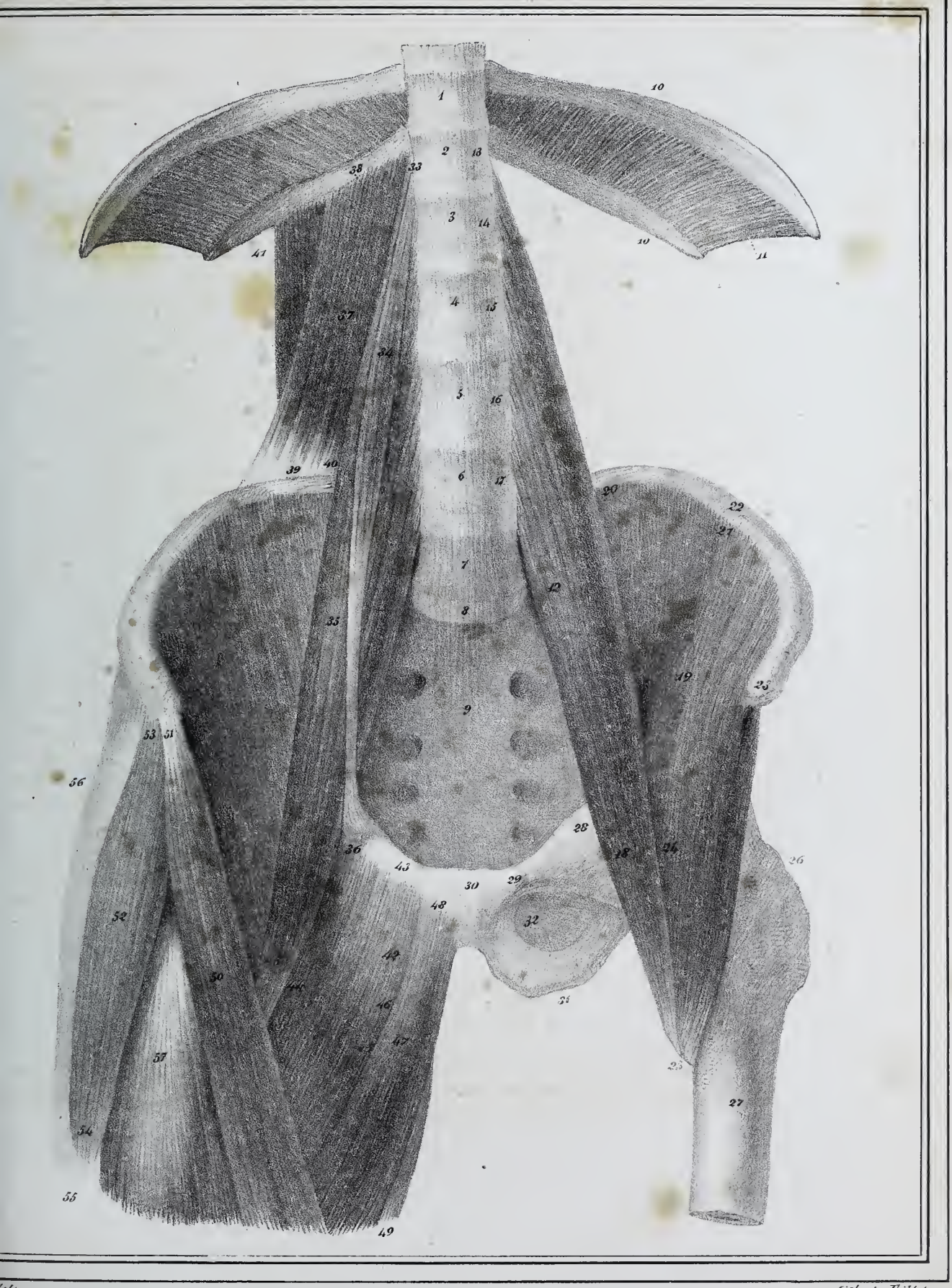

Lith. de Eillet.

Fig. 1.

Fig. 2.

de Voillot.

du côté droit ont été enlevés à leur partie supérieure; du côté gauche on n'a conservé que les fibres profondes du grand psoas. Femme de 40 ans.)

N° 1. Corps de la dernière vertèbre dorsale. — 2, 3 4, 5, 6. Corps des cinq vertèbres lombaires réunis par les fibro-cartilages intervertébraux correspondans. — 7. Dernier fibro-cartilage unissant la cinquième vertèbre lombaire avec la base du sacrum; angle sacro-vertébral. — 8. Face antérieure du sacrum — 9. Douzième côte. — 10, 10. Le M. carré des lombes. — 11. Insertion du muscle précédent au bord inférieur de la dernière côte. — 12. Insertion du même muscle à la partie postérieure de la crête iliaque. — 13. Insertion du même muscle au — 14. ligament ilio-lombaire. — 15, 15, 15, 15. Insertion du M. carré des lombes aux apophyses transverses des quatre premières vertèbres lombaires. — 16. Bord externe du même muscle. — 17. Fibres profondes du M. grand psoas. — 18, 18, 18, 18. Insertion des fibres précédentes aux apophyses transverses des quatre premières vertèbres lombaires. — 19. Portion des fibres antérieures du M. grand psoas. — 20. Coupe transversale des fibres précédentes. — 21. Portion du tendon du M petit psoas. — 22. Apophyse transverse de la cinquième vertèbre lombaire donnant attache au ligament ilio-lombaire. — 23. Portion du M. iliaque. — 24. Fibres internes du M. iliaque s'attachant au-dessous du ligament ilio-lombaire. — 25. Crête iliaque. — 26. Epine iliaque antérieure et supérieure.

Fig. 2. Le M. constricteur de la vulve; côté droit; d'après une fille de 20 ans.

N° 1. Partie antérieure de la symphyse des pubis. — 2. Face antérieure du corps du pubis droit. — 3. Coupe faite au niveau de la branche horizontale du pubis. — 4. Autre coupe faite à la branche verticale du même os. — 5. Portion interne de la circonférence du trou sous-pubien. — 6. Pubis du côté gauche. — 7. Clitoris. — 8. M. ischio caverneux droit appliqué sur la branche correspondante du clitoris. — 9. Insertion du M. constricteur de la vulve sur les côtés du clitoris. — 10. Partie moyenne du muscle précédent. — 11. Extrémité postérieure du même muscle se confondant vers la commissure postérieure de la vulve avec les M. transverse du périnée et sphincter de l'anus. — 12, 12. Petites lèvres. — 13. Grande lèvre du côté gauche. (Celle du côté droit est enlevée.) — 14. Méat urinaire. — 15. L'entrée du vagin. — 16. L'anus. — 17. Fibres antérieures du muscle releveur de l'anus. — 18. La vessie. — 19. Portion du vagin. — 20. Portion de l'intestin rectum.

PLANCHE 87.

Fig. 1. Les M. releveur de l'anus et ischio-coccygien du côté droit, vus par leur face interne. Femme de 25 ans.

N° 1. Dernière vertèbre lombaire avec son fibro-cartilage supérieur. — 2. Fibro-cartilage qui unit la vertebre précédente à la base du sacrum. — 3. Moitié droite

de la face antérieure du sacrum. — 4, 4. Trous sacrés antérieurs. — 5. Coccyx. — 6. Fin du canal vertébral. — 7. Canal sacré. — 8. Apophyse épineuse de la dernière vertèbre lombaire. — 9. Tubercules médians de la face postérieure du sacrum. — 10. Parties molles qui remplissent les gouttières sacrées. — 11. Fosse iliaque. — 12. Crête iliaque. — 13. Epine iliaque antérieure et supérieure. — 14. Epine iliaque antérieure et inférieure. — 15. Face supérieure du pubis. — 16. Cartilage de la symphyse du pubis. — 17. Fibres antérieures du M. releveur de l'anus s'insérant à la face postérieure du pubis. — 18. Les fibres précédentes se terminant en dehors de l'urètre et du — 19. vagin. — 20. Arcade aponévrotique s'insérant derrière le pubis et se terminant à — 21. l'épine ischiatique. — 22. Les fibres moyennes du M. releveur de l'anus se fixant à l'arcade aponévrotique précédente. — 23. Quelques fibres postérieures du M. releveur de l'anus s'attachant à l'épine sciatique. — 24. Fibres du M. releveur de l'anus se terminant sur les côtés de l'intestin rectum. — 25. Autres fibres s'insérant sur un raphé aponévrotique commun aux deux M. releveurs de l'anus, et se portant du rectum au — 26. sommet du coccyx. — 27. Bord postérieur du M. releveur de l'anus se confondant avec — 28. le M. ischio-coccygien. — 29. Insertion du muscle précédent à l'épine sciatique. — 30, 30. Terminaison du même muscle sur les côtés du coccyx. — 31. Le grand trou sacro-sciatique. — 32, 32. Le M. releveur de l'anus du côté gauche renversé. — 33. Canal de l'urètre. — 34. Portion de la face interne de la vessie. — 35. Vagin. — 36. Rectum. — 37. Aponévrose mince recouvrant le M. obturateur interne, et allant s'attacher au — 38. détroit supérieur du bassin. — 39. Ouverture de l'aponévrose précédente pour le passage des vaisseaux et nerfs obturateurs. — 40. Portion du petit ligament sacro-sciatique.

Fig. 2. Les M. releveur de l'anus, ischio-coccygien du côté gauche, et le M. sphincter de l'anus, vus par leur face externe, sur un homme de 40 ans. (Le bassin est vu de profil et un peu renversé à droite. L'ischion du côté gauche a été enlevé par deux coupes passant, l'une par la partie moyenne de la branche descendante du pubis, et l'autre par l'épine sciatique et la cavité cotyloïde. Les deux ligamens sacro-sciatiques et les deux M. obturateurs ont été détachés. L'excavation du bassin est remplie d'étoupe pour soutenir et faire saillir légèrement en dehors le M. releveur de l'anus.)

N° 1. Crête iliaque gauche. — 2. Crête iliaque droite. — 3, 3. Epines iliaques antérieures et supérieures. — 4. Symphyse des pubis. — 5. Branche horizontale du pubis gauche. — 6. Coupe oblique faite à travers le corps et la branche descendante du pubis. — 7. Cavité cotyloïde. — 8, 8. Coupe passant par l'ischion et la cavité cotyloïde, dont la partie inférieure a été enlevée. — 9. Epine sciatique. — 10. Face antérieure du sacrum vue à travers le grand trou sacro-sciatique. — 11. Fosse iliaque externe. — 12. Prépuce. — 13. Gland. — 14. Corps caverneux de la verge. — 15. Portion de la branche gauche du corps caverneux, coupée transversalement et détachée de l'ischion. — 16. Canal de l'urètre. — 17. Portion spongieuse de l'urètre. — 18. Portion membraneuse du même canal. — 19. Terminaison de la portion prostatique du même canal. — 20. La tubérosité de l'ischion

Fig. 1.

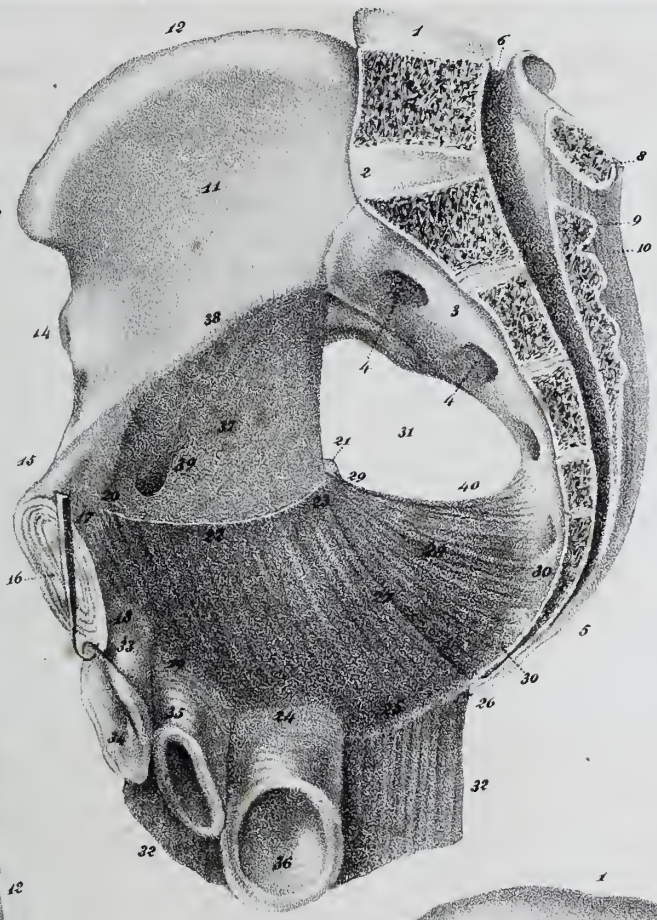

Fig. 2.

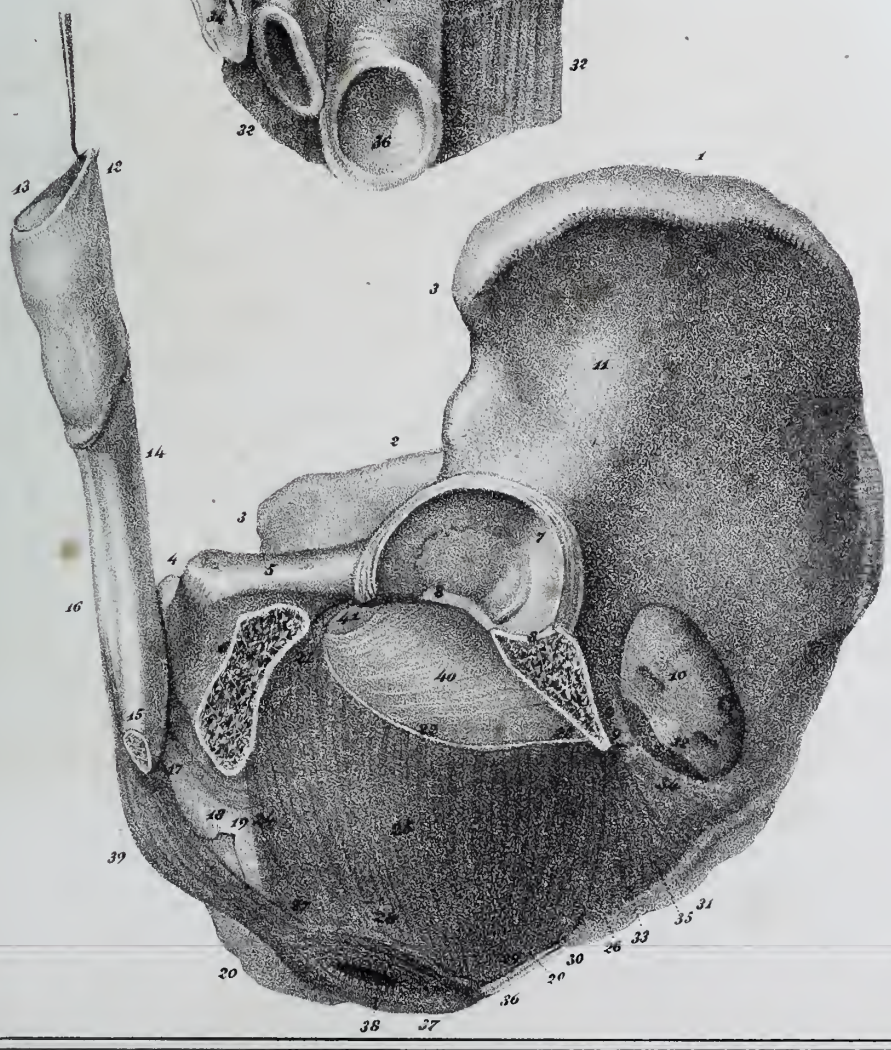

Lith. de Feillet

Fig. 1.

Fig. 2.

Feillet del.

Lith. de Fiala

du côté droit. — 21. Insertion des fibres antérieures du M. releveur de l'anus, derrière le pubis. — 22. Arcade aponévrotique du M. releveur de l'anus, étendue entre le pubis et — 23. l'épine sciatique. Insertion des fibres postérieures du M. releveur de l'anus à cette apophyse. — 24. Bord antérieur, — 25. partie moyenne, — 26. bord postérieur du M. releveur de l'anus. — 27. Terminaison des fibres antérieures du M. releveur de l'anus au-devant du rectum, sur les côtés de la prostate. — 28. Terminaison des fibres moyennes du même muscle sur les côtés du rectum. — 29. Terminaison des fibres postérieures du même muscle sur un raphé tendineux étendu entre la partie postérieure du rectum et — 30. le sommet du coccyx. — 31. Face postérieure du coccyx. — 32. Insertion du M. ischio-coccygien à l'épine sciatique. — 33. Bord antérieur du muscle précédent se confondant avec les fibres postérieures du M. releveur de l'anus. — 34. Bord postérieur du M. ischio-coccygien. — 35. Insertion du muscle précédent au coccyx. — 36. Cordon fibro-celluleux s'attachant au sommet du coccyx et donnant attache à l'extrémité postérieure du — 37. M. sphincter de l'anus. — 38. Ouverture de l'anus. — 39. M. bulbo caverneux. — 40. Aponévrose pelvienne qui s'attache au détroit supérieur du bassin, et se continue avec celle du M. releveur de l'anus. — 41. Trou par lequel passent les vaisseaux et le nerf obturateurs.

PLANCHE 88.

Fig. 1. Muscles des régions génitale et anale chez l'homme. (Le bassin est renversé et vu partie inférieure. Homme de 40 ans.)

N° 1. Pubis. — 2. Branche horizontale du pubis. — 3. Eminence ilio-pectinée. — 4. Epine iliaque antérieure inférieure. — 5. Epine iliaque antérieure supérieure. — 6. Cavité cotyloïde. — 7. Ligament cotyloïdien. — 8. Portion du ligament cotyloïdien qui convertit en trou l'échancrure inférieure de la cavité cotyloïde. — 9. Trou par lequel passent les vaisseaux de l'intérieur de l'articulation coxo-fémorale. — 10. Trou et ligament sous-pubiens. — 11. Branche ascendante de l'ischion. — 12. Tubérosité de l'ischion. — 13. Fosse iliaque externe. — 14. Epine sciatique. — 15. Coccyx. — 16. Verge. — 17. Le gland. — 18, 18. Corps caverneux. — 19. Canal de l'urètre. — 20. M. sphincter de l'anus. — 21. Faisceau fibro-celluleux au moyen duquel le muscle précédent se fixe au sommet du coccyx. — 22. Extrémité antérieure du M. sphincter de l'anus, se confondant avec les M. bulbo-caverneux et transverse du périnée. — 23. Anus. — 24. Face inférieure du M. releveur de l'anus. — 25. Insertion du muscle précédent à l'épine sciatique. — 26. Bord postérieur du même muscle avoisinant le M. ischio-coccygien. — 27. Fibres antérieures du muscle releveur de l'anus. — 28. Insertion du M. ischio-coccygien à l'épine sciatique. — 29. Insertion du même muscle sur les bords du coccyx. — 30. Grand trou sacro-sciatique. — 31. M. transverse du périnée. — 32. Insertion du muscle précédent en de-

dans de la branche de l'ischion. — 33. Extrémité interne du même muscle se confondant avec les M. bulbo-caverneux et sphincter de l'anus, et se continuant aussi avec le M. transverse de l'autre côté. — 34. Raphé ou ligne médiane qui sépare les deux M. bulbo-caverneux. — 35. M. bulbo-caverneux recouvrant le bulbe de l'urètre. — 36. Extrémité postérieure du même muscle se confondant avec le sphincter de l'anus et le M. transverse du périnée. — 37. Extrémité antérieure du même muscle s'attachant au corps caverneux. — 38. Espace triangulaire que laissent entre eux les deux M. bulbo-caverneux, et dans lequel on voit le canal de l'urètre. — 39. Insertion du M. ischio-caverneux en dedans de la branche de l'ischion. — 40. Le muscle précédent recouvant la branche correspondante du corps caverneux. — 41. Terminaison du même muscle en dehors du corps caverneux. — 42. Espace triangulaire que laissent entre eux, au niveau du périnée, les M. bulbo-caverneux, ischio-caverneux et transverse du périnée.

Fig. 2. Les muscles releveur de l'anus et ischio-coccygien du côté droit, chez l'homme, vus par leur face interne. (Le bassin et la verge sont coupés sur la ligne médiane; le rectum et la vessie ont été enlevés.)

N° 1. Dernière vertèbre lombaire. — 2. Fibro-cartilage qui unit la vertèbre précédente à la base du — 3. sacrum. — 4. Portion de la face antérieure du sacrum. — 5. Canaux vertébral et sacré. — 6. Apophyse épineuse de la dernière vertèbre lombaire. — 7. Dernier ligament interépineux unissant l'apophyse précédente à l'extrémité supérieure de — 8. la crête médiane de la face postérieure du sacrum. — 9. Portion du ligament sacro-coccygien postérieur. — 10. Coccyx. — 11. Symphyse sacro-iliaque droite. — 12. Fosse iliaque. — 13. Portion de la crête iliaque. — 14 et 15. Epines iliaques antérieures. — 16. Pubis. — 17. Moitié de la symphyse pubienne. — 18. Fibres antérieures du M. releveur de l'anus s'insérant à la face postérieure du pubis. — 19. Arcade aponévrotique qui se porte du pubis à l'épine sciatique, et donne insertion aux fibres moyennes du M. releveur de l'anus. — 20. Insertion des fibres postérieures du M. releveur de l'anus à l'épine sciatique. — 21. Les fibres antérieures du même muscle se terminant sur les côtés et au-dessous de la prostate. — 22. Les fibres moyennes se terminant sur les côtés du rectum. — 23. Les fibres postérieures du même muscle se fixant sur un raphé médian étendu du coccyx à l'anus. — 24. Bord postérieur du même muscle. — 25. Portion de l'anus. — 26. Col de la vessie. — 27. Moitié de la prostate. — 28. Portion membraneuse du canal de l'urètre. — 29. Bulbe de l'urètre. — 30. Moitié du canal de l'urètre. — 31. Moitié du corps caverneux. — 32. Moitié du gland. — 33. Insertion du M. ischio-coccygien à l'épine sciatique. — 34. Terminaison du muscle précédent sur les côtés du coccyx. — 35. Grand trou sacro-sciatique. — 36. Portion du M. obturateur interne. — 37. Trou par lequel passent les vaisseaux et le nerf obturateurs.

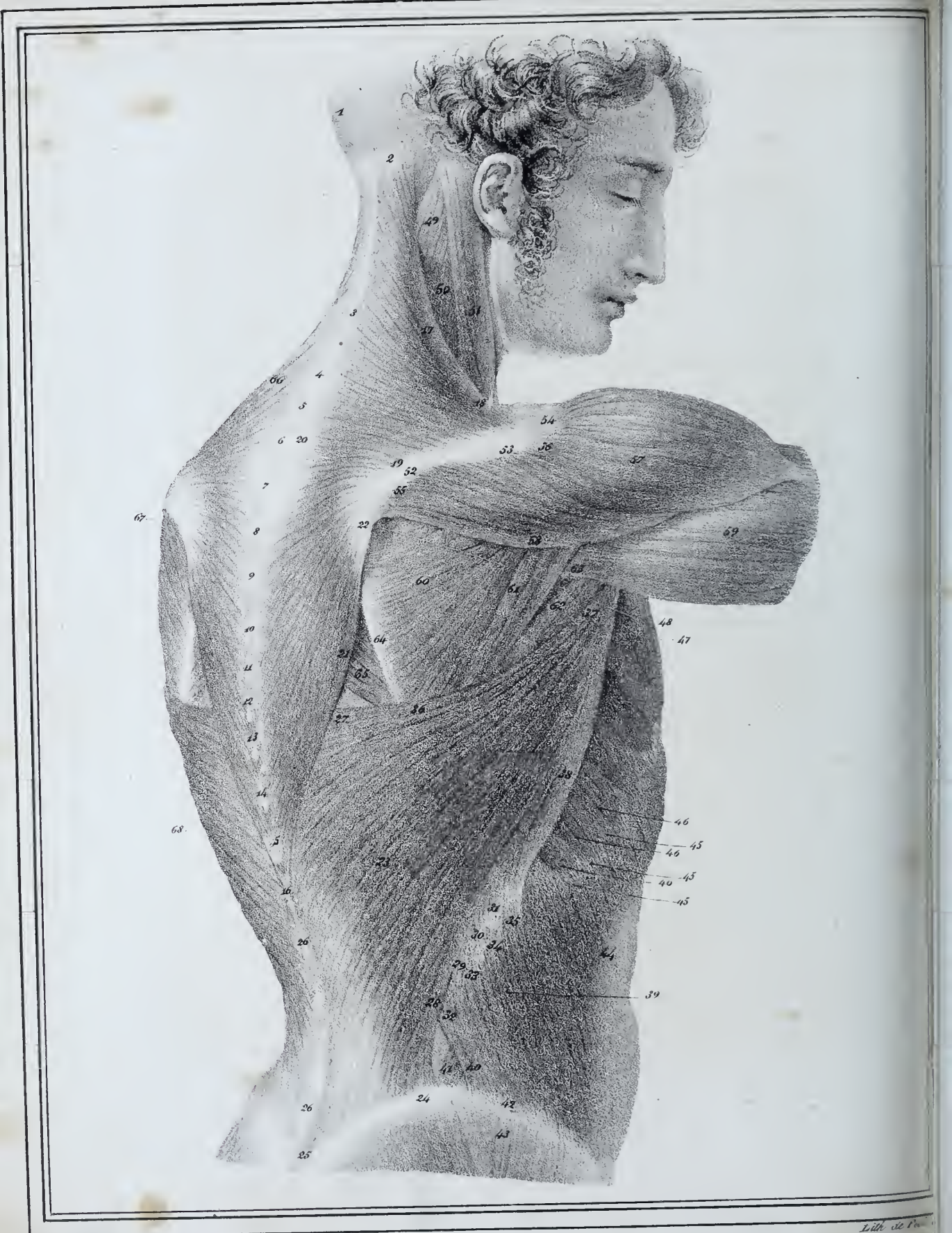

Billet del.

Lith. de Ro

PLANCHE 89.

Les M. trapèze, grand dorsal et deltoïde du côté droit, dans leurs rapports naturels avec les parties voisines. Homme de 20 ans, vu de trois quarts.

N° 1. Occipital. — 2. Insertion du M. trapèze à la partie interne de la ligne courbe supérieure de l'occipital. — 3. Insertion du muscle précédent au ligament cervical postérieur. — 4. Insertion du même muscle à l'apophyse épineuse de la septième vertèbre cervicale. — 5, 6, 7, 8, 9, 10, 11, 12, 13, 14, 15, 16. Insertion du M. trapèze aux apophyses épineuses des douze vertèbres dorsales et au ligament sur-épineux correspondant. — 17. Fibres supérieures du M. trapèze se contournant pour aller s'insérer au bord postérieur de la clavicule. — 18. Autres fibres du même muscle s'attachant à l'acromion. — 19. Fibres moyennes se fixant au-dessus de l'épine de l'omoplate. — 20. Aponévrose triangulaire appartenant aux fibres moyennes précédentes. — 21. Fibres inférieures du trapèze, remontant en dehors, pour se terminer à une — 22. petite aponévrose triangulaire qui s'attache à la base de l'épine de l'omoplate. — 23. M. grand dorsal. — 24. Insertion du muscle précédent à la partie postérieure de la lèvre externe de la crête iliaque. — 25. Forte aponévrose du M. grand dorsal, se fixant à la face postérieure du sacrum et aux — 26, 26. apophyses épineuses des vertèbres lombaires. — 27. Fibres supérieures du M. grand-dorsal, passant au-dessous de l'extrémité inférieure du M. trapèze, pour aller se fixer aux apophyses épineuses des cinq ou six dernières vertèbres dorsales. — 28, 29, 30, 31. Fibres du M. grand-dorsal, s'insérant aux quatre dernières côtes par des digitations qui s'entrecroisent avec — 32, 33, 34, 35. les digitations du M. grand oblique de l'abdomen. — 36. Bord supérieur du M. grand dorsal, passant derrière l'angle inférieur de l'omoplate auquel il s'insère quelquefois. — 37. Le même muscle passant au-dessous du grand rond qu'il contourne, pour aller se fixer avec lui à la lèvre postérieure de la coulisse bicipitale de l'humérus. — 38. Bord externe du M. grand dorsal, formant le bord postérieur du creux de l'aisselle. — 39. Face externe du M. grand oblique. — 40. Bord postérieur du muscle précédent. — 41. Espace triangulaire qui reste entre la crête iliaque, le M. grand oblique et le grand dorsal, et dans lequel on voit une portion du M. petit oblique de l'abdomen. — 42. Crête iliaque recevant en haut les insertions du grand oblique, et en bas celles du — 43. moyen fessier. — 44. Aponévrose du M. grand oblique. — 45, 45. Digitations du M. grand oblique s'insérant aux côtes en s'entrecroisant avec — 46. 46, 46. les digitations inférieures du M. grand dentelé. — 47. Creux de l'aiselle. — 48. Bord externe du M. grand pectoral, formant le bord antérieur du creux de l'aisselle. — 49. Portion du M. splénius. — 50. Petite portion du M. angulaire de l'omoplate. — 51. Portion du M. sterno-mastoïdien. — 52. Epine de l'omoplate. — 53. Acromion. — 54. Articulation acromio-claviculaire. — 55. Insertion du M. deltoïde à la partie inférieure de l'épine de l'omoplate. — 56. Insertion du muscle précé-

dent à l'acromion. — 57. Partie moyenne du même muscle. — 58. Bord postérieur du même muscle. — 59. Portion du M. triceps brachial. — 60. Partie de la face postérieure du M. sous-épineux. — 61. M. petit rond. — 62. M. grand rond. — 63. Longue portion du M. triceps brachial, passant entre les M. grand et petit ronds, pour s'insérer au-dessous de la cavité glénoïde du scapulum. — 64. Portion du bord interne de l'omoplate. — 65. Petite portion du M. rhomboïde. — 66. M. trapèze du côté gauche. — 67. Epaule gauche. — 68. M. grand dorsal du côté gauche.

PLANCHE 90.

Les M. trapèze, rhomboïde et petit dentelé postérieur et inférieur, dans leurs rapports avec les parties voisines. (Les M. trapèze et grand dorsal du côté gauche ont été enlevés, afin de mettre à découvert le rhomboïde et le petit dentelé correspondans.) Homme de 30 ans.

N° 1. Occipital. — 2. Suture lambdoïde. — 3. Insertion du trapèze à la partie interne de la ligne courbe supérieure de l'occipital. — 4. Les fibres charnues de l'insertion précédente, descendant obliquement en dehors, pour aller se fixer à la clavicule. — 5. Insertion du trapèze au ligament cervical postérieur. — 6. Insertion du même muscle à l'apophyse épineuse de la septième vertèbre cervicale. — 7, 8, 9, 10, 11, 12, 13, 14, 15, 16, 17, 18. Insertions du même muscle aux apophyses épineuses des douze vertèbres dorsales. — 19. Aponévrose triangulaire que présente le trapèze au niveau de la région dorso-cervicale. — 20. Insertion du trapèze à l'apophyse acromion. — 21. Autre insertion du même muscle au bord supérieur de l'épine de l'omoplate. — 22. Aponévrose triangulaire à laquelle se terminent une partie des fibres moyennes et les fibres inférieures du trapèze, et qui glisse sur la base de l'épine de l'omoplate, pour aller s'insérer à cette même apophyse. — 23. M. rhomboïde. — 24. Insertion du muscle précédent à la fin du ligament cervical postérieur, et à l'apophyse épineuse de la septième vertèbre cervicale. — 25, 26, 27, 28, 29. Insertion du même muscle aux apophyses épineuses des cinq premières vertèbres dorsales. — 30, 30. Insertions du même muscle au bord interne de l'omoplate. — 31. Ligne celluleuse qui sépare ordinairement le M. rhomboïde en deux portions inégales (M. rhomboïde du col et M. rhomboïde du dos, de quelques auteurs). — 32. Portion du M. petit dentelé postérieur et supérieur. — 33. Insertion du M. angulaire de l'omoplate aux apophyses transverses des vertèbres cervicales supérieures. — 34. Terminaison du muscle précédent à l'angle supérieur interne de l'omoplate. — 35, 35. Insertion du M. sterno-mastoïdien à l'apophyse mastoïde. — 36, 36. M. sterno-mastoïdiens. — 37. Insertion du M. splénius au-dessous de la ligne courbe supérieure de l'occipital et à l'apophyse mastoïde. — 38, 38, 38. Insertion du muscle précédent aux apophyses transverses des trois premières vertèbres cervicales. — 39. Petite portion du M. transversaire. — 40. Extrémité supérieure du

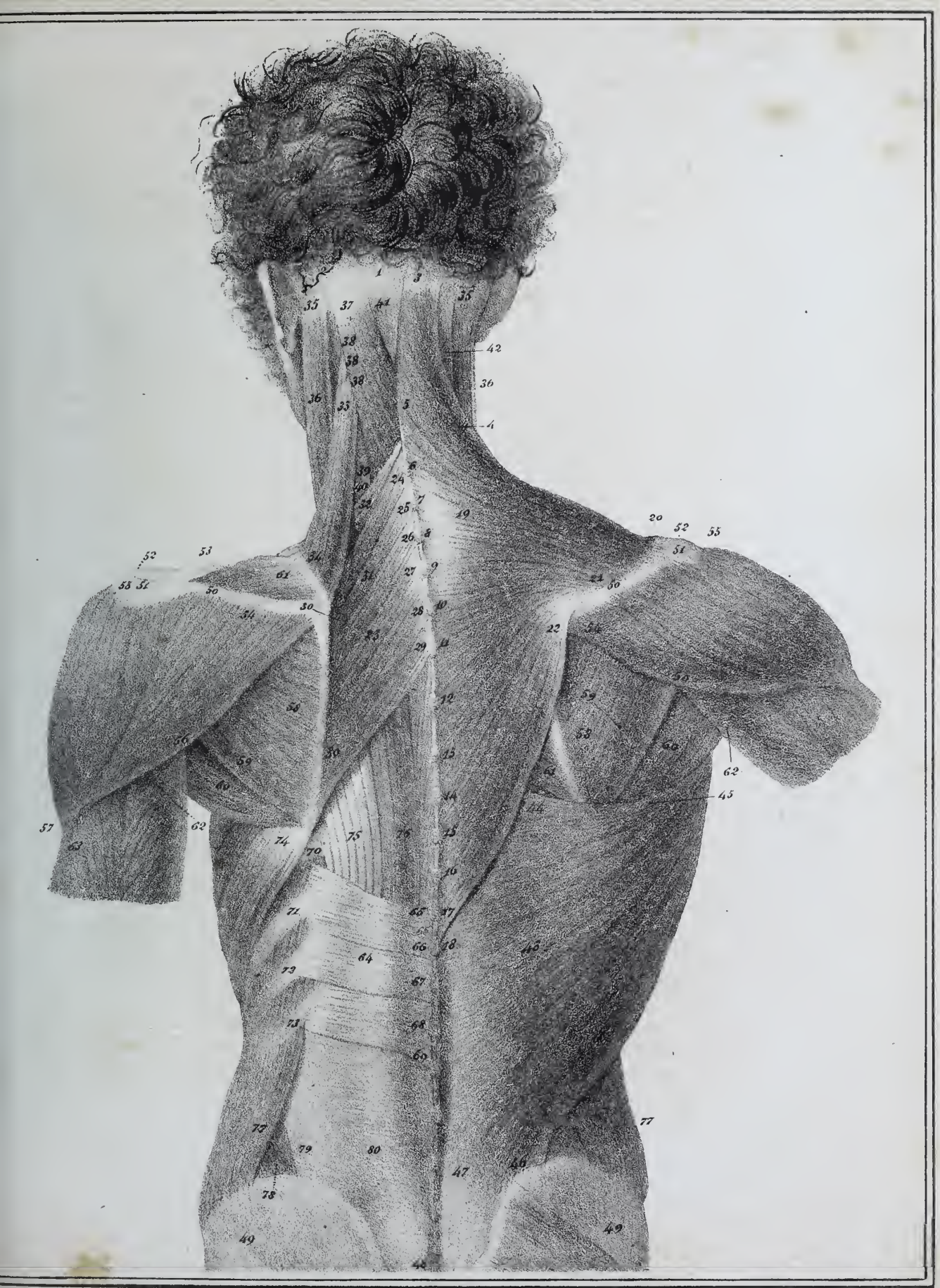
1
3
35
37
41
35
42
38
38
38
36
36
23
5
4
39
6
24
40
32
25
7
49
20
52
55
26
8
52
53
34
27
9
51
61
31
21
50
55
51
50
30
28
10
54
23
22
54
29
11
50
12
59
58
53
56
13
60
59
30
62
61
14
45
44
57
62
15
63
74
70
75
76
16
71
65
17
66
18
43
64
73
67
68
73
69
77
72
79
80
47
46
78
49
42
48

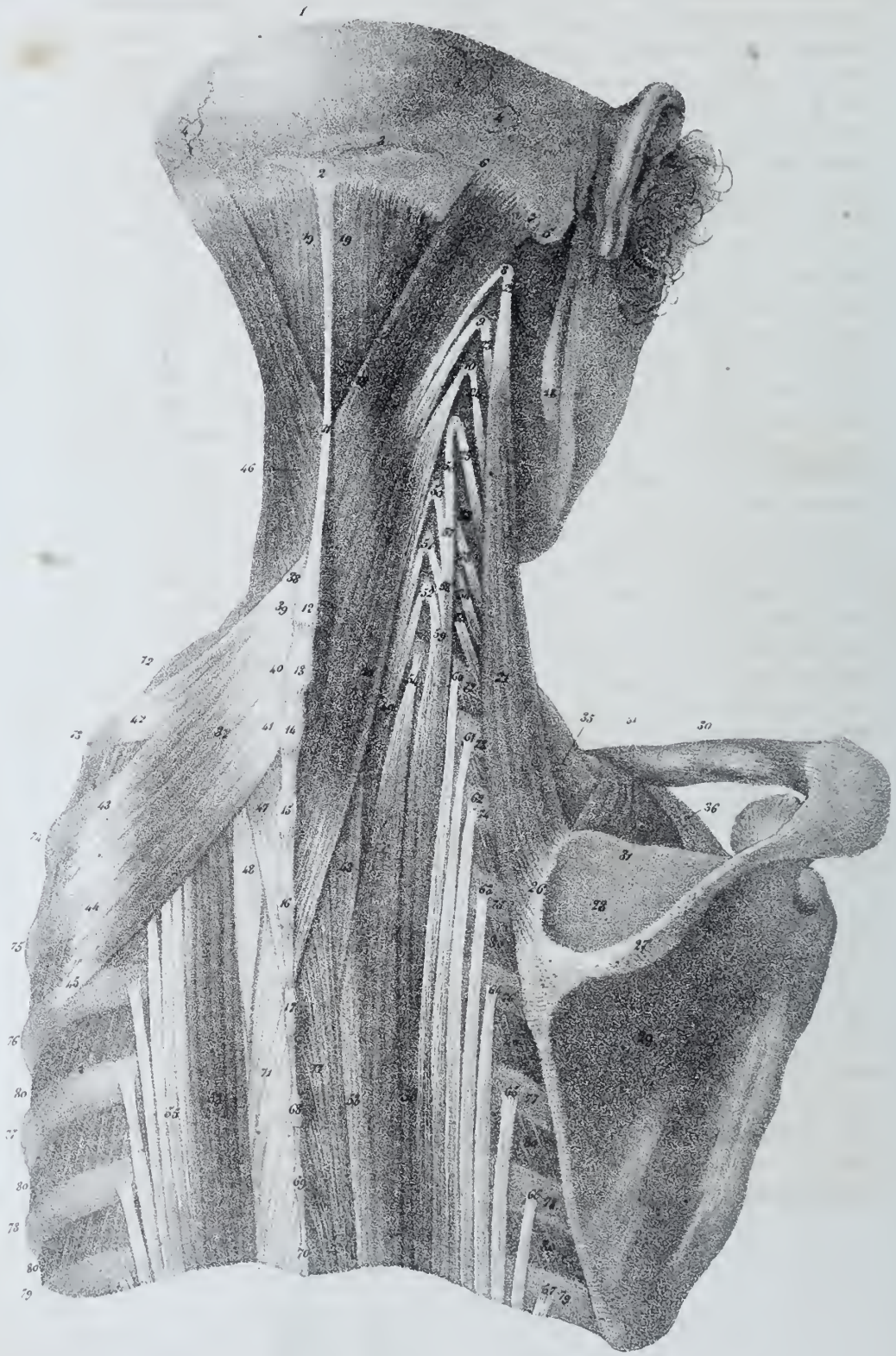

Feillet del.

Lith de F

M. sacro-lombaire. — 41. Portion du M. grand complexus. — 42. Portion du M. splénius du côté droit, visible entre le trapèze et le sterno-mastoïdien. — 43. M. grand dorsal. — 44. Fibres supérieures du grand dorsal passant sous le trapèze, pour aller se fixer aux apophyses épineuses des dernières vertèbres dorsales. — 46. Bord supérieur du M. grand dorsal passant derrière l'angle inférieur de l'omoplate. — 46. Insertion du M. grand dorsal à la partie postérieure de la crête iliaque. — 47. Large aponévrose qui attache le M. grand dorsal à la crête iliaque, au sacrum et aux apophyses épineuses des vertèbres lombaires. — 48. Région sacrée. — 49, 49. Fosses iliaques externes. — 50. Epine de l'omoplate. — 51. Acromion. — 52. Articulation acromio-claviculaire. — 53. Portion de la clavicule gauche. — 54, 54. Insertion du M. deltoïde à la partie inférieure de l'épine de l'omoplate. — 55, 55. Insertion du muscle précédent à l'acromion. — 56, 56. Bord postérieur du deltoïde. — 57. Extrémité inférieure du même muscle. — 58, 58. M. sous-épineux. — 59, 59. M. petit rond. — 60, 60. M. grand rond. — 61. Petite portion du M. rhomboïde placé sous la peau, dans un espace triangulaire qu'on observe entre le bord interne de l'omoplate, le trapèze et le grand dorsal. — 62, 62. Longue portion du M. triceps brachial. — 63, 63. Portion externe du muscle précédent. — 64. M. petit dentelé postérieur inférieur. — 65, 66. Insertion du muscle précédent aux apophyses épineuses des deux dernières vertèbres dorsales. — 67, 68, 69. Insertions du même muscle aux apophyses épineuses des trois premières vertèbres lombaires. — 70, 71, 72 73. Terminaison du même muscle aux quatre dernières côtes. — 74. Portion du M. grand dentelé. — 75. Portion du M. sacro-lombaire. — 76. Portion du M. long dorsal. — 77. Portion du M. oblique externe. — 78. Portion du M. oblique interne. — 79. Aponévrose du M. transverse de l'abdomen. — 80. Feuillet postérieur de l'aponévrose précédente, passant derrière la masse commune au sacro-lombaire et au long dorsal, pour aller se fixer aux apophyses épineuses des vertèbres lombaires.

PLANCHE 91.

Les M. splénius, angulaire de l'omoplate et petit dentelé postérieur et supérieur. (Homme de 25 ans.)

N° 1. Occipital. — 2. Protubérance occipitale externe. — 3. Partie interne de la ligne courbe supérieure à laquelle s'insérait le M. trapèze. — 4. Suture lambdoïde. — 5. Apophyse mastoïde. — 6. Insertion du splénius au-dessous de la partie externe de la ligne courbe supérieure de l'occipital. — 7. Insertion du même muscle à l'apophyse mastoïde du temporal. — 8, 9, 10. Autres insertions du même muscle aux apophyses transverses des trois premières vertèbres cervicales (souvent l'insertion à la troisième vertèbre n'existe pas). — 11. Insertion du splénius au ligament cervical postérieur. — 12. Insertion du même muscle à l'apophyse épineuse de la

septième vertèbre cervicale. 13, 14, 15, 16, 17. Autres insertions du même muscle aux apophyses épineuses des cinq premières vertèbres dorsales. — 18. Bord interne du splénius séparé de celui du côté opposé par un intervalle triangulaire dans lequel on voit — 19, 19. l'extrémité supérieure des deux M. grands complexus. — 20. Bord externe du splénius. — 21. M. angulaire de l'omoplate. — 22, 23, 24, 25. Insertions du muscle précédent aux apophyses transverses des quatre premières vertèbres cervicales. — 26. Insertion du même muscle à l'angle supérieur interne de l'omoplate. — 27. Epine de l'omoplate. — 28. Fosse sus-épineuse. — 29. Fosse sous-épineuse. — 30. Clavicule. — 31. Petite portion du M. grand dentelé. — 32, 33, 34. Insertion du M. scalène postérieur aux apophyses transverses des vertèbres cervicales. — 35. Extrémité inférieure du muscle précédent. — 36. Portion du M. omoplat-hyoïdien. — 37. M. petit dentelé postérieur supérieur. — 38. Insertion du muscle précédent au ligament cervical postérieur. — 39. Autre insertion du même muscle à l'apophyse épineuse de la septième vertèbre cervicale. — 40, 41. Autres insertions du même muscle aux apophyses épineuses de la première et de la seconde vertèbre dorsale. — 42, 43, 44, 45. Terminaisons du même muscle à la partie postérieure des seconde, troisième, quatrième et cinquième côtes. — 46. M. splénius du côté gauche. — 47. Extrémité inférieure du M. précédent. — 48, 48. Extrémités inférieures des deux M. grands complexus. — 49. Partie moyenne du M. transversaire. — 50, 51, 52. Insertions du M. transversaire aux apophyses transverses des vertèbres cervicales inférieures. — 53, 53. M. longs dorsaux. — 54. Terminaison du M. long dorsal droit à l'apophyse transverse de la première vertèbre dorsale. — 55, 55. M. sacro-lombaire. — 56, 57, 58, 59. Insertion du M. sacro-lombaire aux apophyses transverses des vertèbres cervicales. — 60, 61, 62, 63, 64, 65, 66, 67. Tendons externes de terminaison du M. sacro-lombaire à la tubérosité de la première côte et à l'angle des seconde, troisième, quatrième, cinquième, sixième, septième et huitième côtes. — 68, 69, 70. Apophyses épineuses des sixième, septième et huitième vertèbres dorsales. — 71, 71. Portion du M. sur-épineux dorso-lombaire. — 72, 73, 74, 75, 76, 77, 78, 79. Portion des première, seconde, troisième, quatrième, cinquième, sixième, septième et huitième côtes. — 80, 80, 80, 80. M. intercostaux externes. — 81. Angle de la mâchoire.

PLANCHE 92.

Fig. 1. Les insertions supérieures du M. sacro-lombaire du côté droit. Homme de 40 ans.

N° 1. Face postérieure de l'occipital. — 2. Apophyse mastoïde. — 3. Suture lambdoïde. — 4. Apophyse transverse et — 5. arc postérieur de l'atlas. — 6. Ligament occipito-atloïdien postérieur. — 7. Apophyse transverse de l'axis. — 8. Apophyse

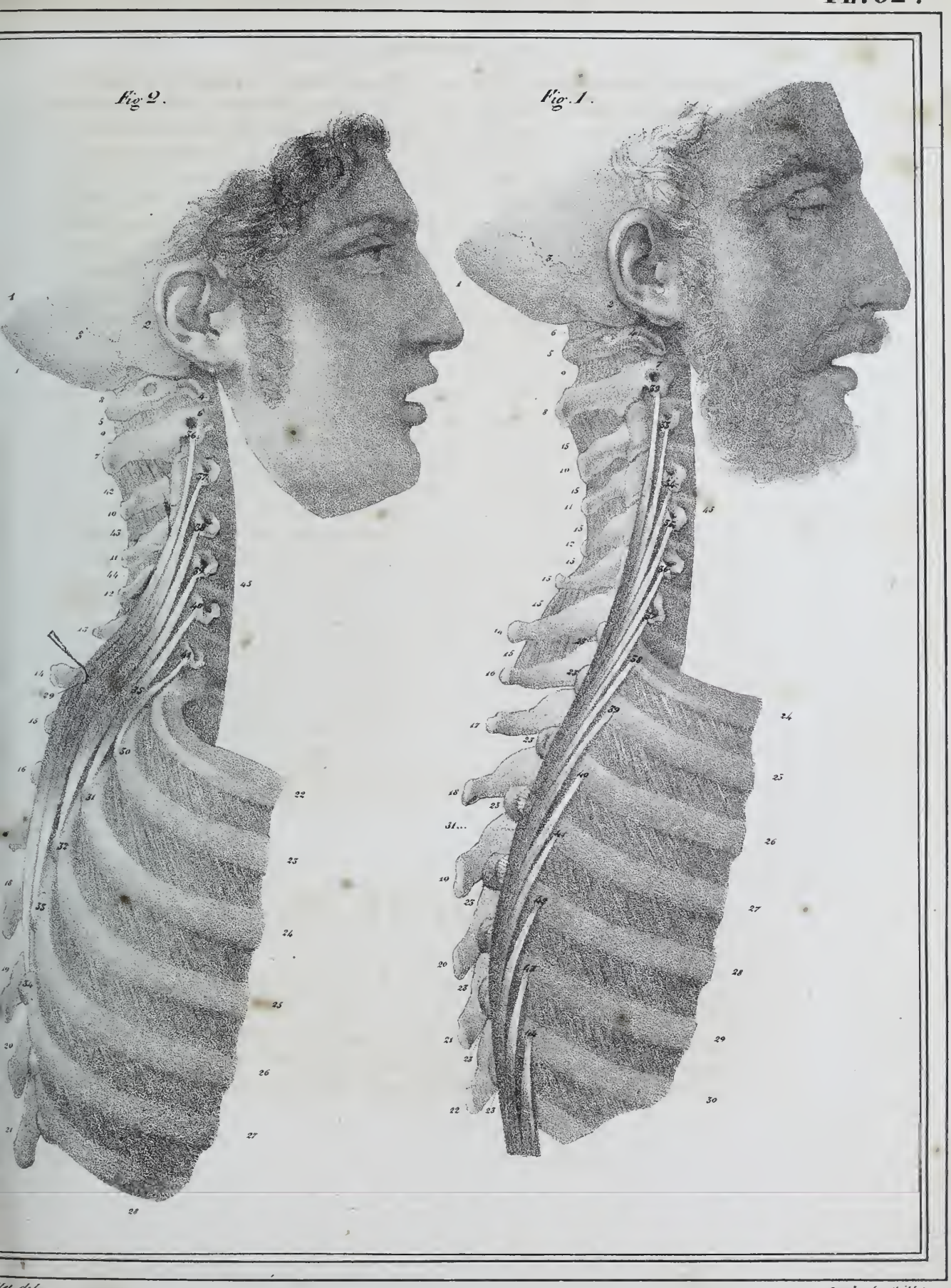

...lle del.

Lith. de Villet

Fig. 1.

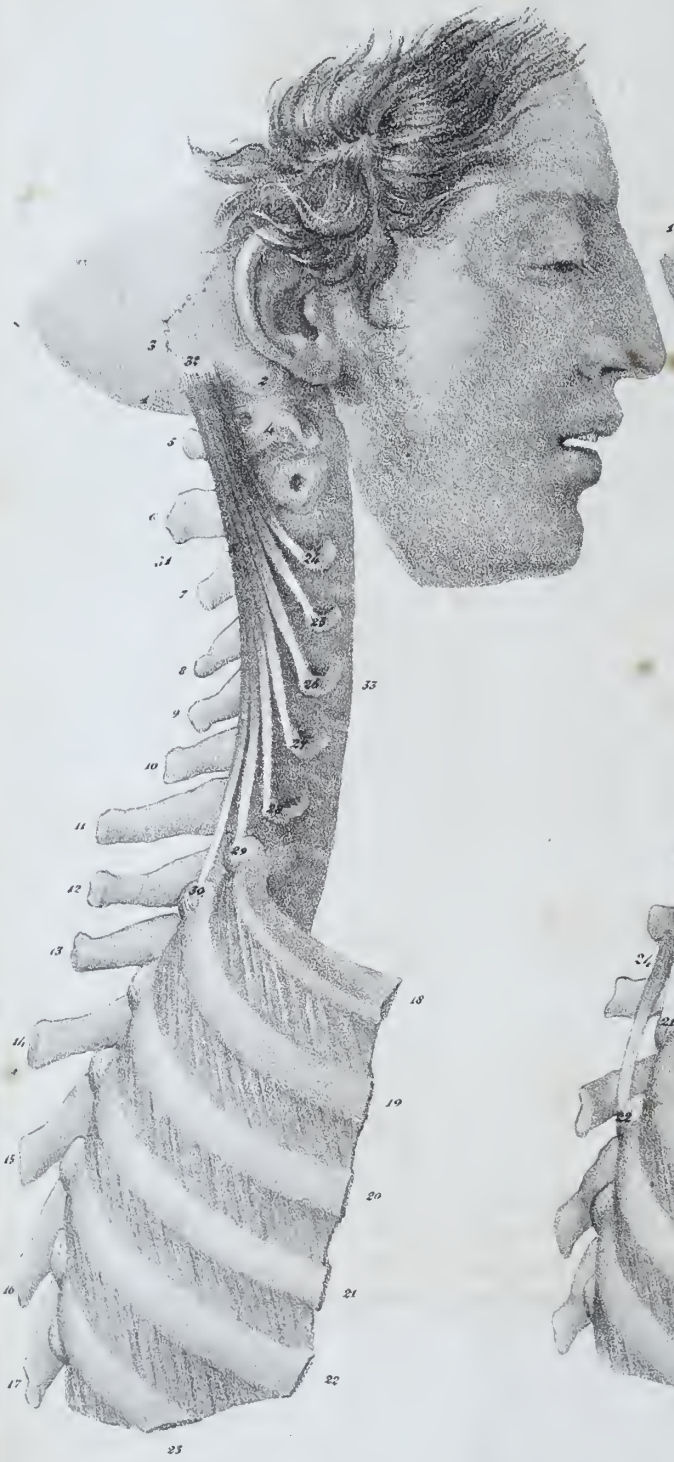

Fig. 2.

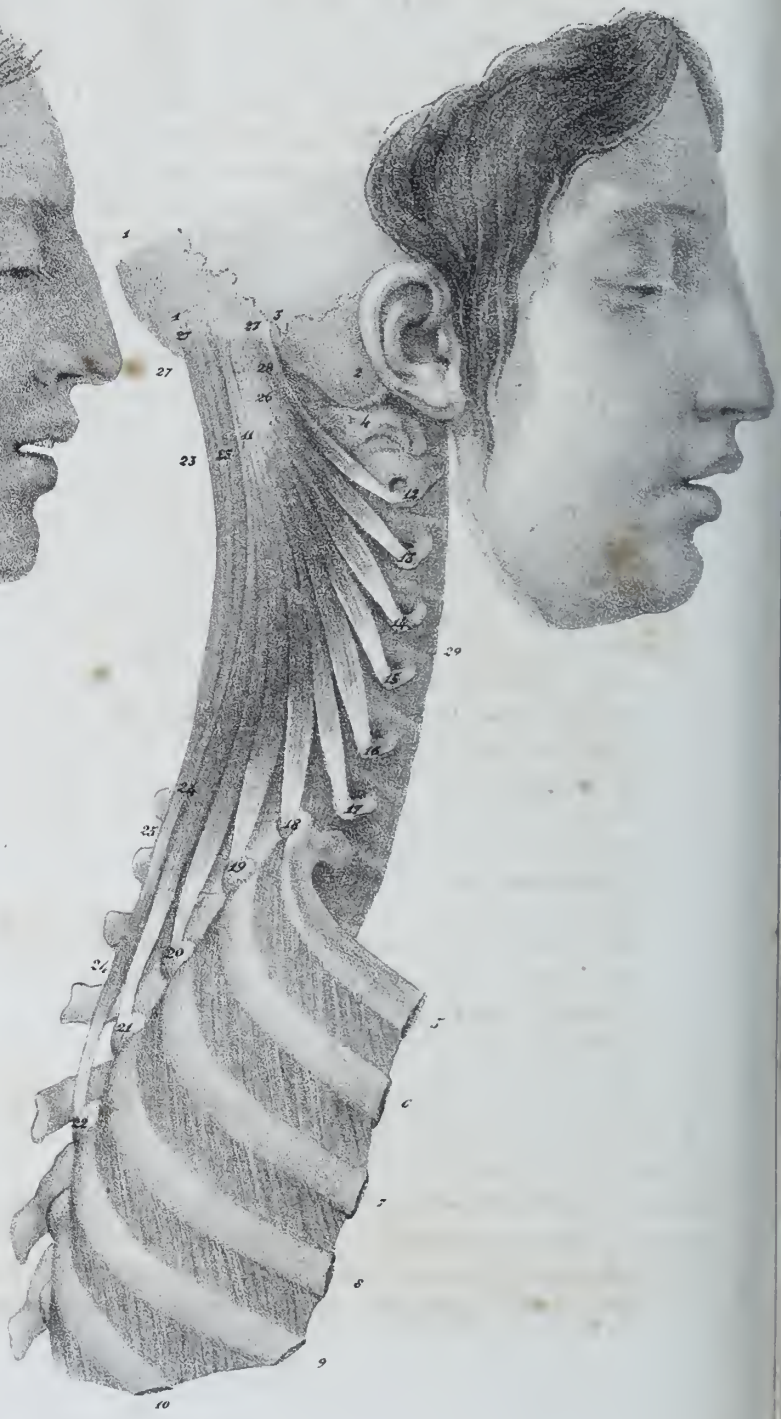

illot del.

Lith. de Fraile.

épineuse de la même vertèbre. — 9. Ligament atloïdo-axoïdien postérieur. — 10, 11, 12, 13, 14. Apophyses épineuses des troisième, quatrième, cinquième, sixième et septième vertèbres cervicales. — 15, 15, 15, 15, 15, 15. M. interépineux du cou. — 16, 17, 18, 19, 20, 21, 22. Apophyses épineuses des sept premières vertèbres dorsales. — 23, 23, 23, 23, 23, 23, 23, 23. Articulations costo-transversaires. — 24, 25, 26, 27, 28, 29, 30. Moitié postérieure des sept côtes supérieures et des M. intercostaux correspondans. — 31. M. sacro-lombaire. — 32. Extrémité supérieure du muscle précédent, se fixant par un tendon grêle à l'apophyse transverse de la seconde vertèbre cervicale. (Cette insertion n'existe pas constamment.) — 33, 34, 35, 36, 37. Tendons de terminaison du M. sacro-lombaire s'insérant aux apophyses transverses des troisième, quatrième, cinquième, sixième et septième vertèbres cervicales. — 38, 39, 40, 41, 42, 43, 44. Tendons externes de terminaison du M. sacro-lombaire, se fixant à la partie inférieure des première, seconde, troisième, quatrième, cinquième, sixième et septième côtes. — 45. Face antérieure de la région cervicale de la colonne vertébrale.

Fig. 2. Le M. transversaire du côté droit. Homme de 40 ans.

N° 1. Occipital. — 2. Apophyse mastoïde. — 3. Suture lambdoïde. — 4. Apophyse transverse de l'atlas. — 5. Arc postérieur de la même vertèbre. — 6. Apophyse transverse de l'axis. — 7. Apophyse épineuse de la même vertèbre. — 8. Ligament occipito-atloïdien postérieur. — 9. Ligament atloïdo-axoïdien postérieur. — 10, 11, 12, 13, 14. Apophyses épineuses des cinq dernières vertèbres du cou. — 15, 16, 17, 18, 19, 20, 21. Apophyses épineuses des sept premières vertèbres du dos. — 22, 23, 24, 25, 26, 27, 28. Extrémité postérieure des sept côtes supérieures, et M. intercostaux correspondans. — 29. M. transversaire, soutenu et tiré en arrière par une airigne, afin de faire voir distinctement ses insertions aux apophyses transverses des vertèbres. — 30, 31, 32, 33, 34. Tendons d'origine du muscle précédent, insérés aux apophyses transverses des seconde, troisième, quatrième, cinquième et sixième vertèbres dorsales. — 35. Portion du M. transversaire qui passe derrière l'apophyse transverse de la première vertèbre dorsale sans s'y attacher. — 36, 37, 38, 39, 40, 41. Tendons de terminaison du M. transversaire se fixant aux tubercules postérieurs des apophyses transverses des seconde, troisième, quatrième, cinquième, sixième et septième vertèbres cervicales. — 42, 43, 44. M. inter-épineux cervicaux. — 45. Face antérieure de la région cervicale de la colonne vertébrale.

PLANCHE 93.

Fig. 1. Le M. complexus du côté droit. (Homme de 45 ans.)

N°. 1. Occipital. — 2. Apophyse mastoïde. — 3. Suture lambdoïde. — 4. Apophyse transverse de l'atlas. — 5. Arc postérieur de la même vertèbre. — 6, 7, 8, 9, 10, 11. Apophyses épineuses des seconde, troisième, quatrième, cinquième,

sixième et septième vertèbres cervicales. — 12, 13, 14, 15, 16, 17. Apophyses épineuses des première, deuxième, troisième, quatrième, cinquième et sixième vertèbres dorsales. — 18, 19, 20, 21, 22, 23. Extrémité postérieure des six premières côtes et des M. intercostaux correspondans. — 24, 25, 26, 27, 28. Tendons du M. petit complexus, s'insérant aux tubercules postérieurs des apophyses transverses des troisième, quatrième, cinquième, sixième et septième vertèbres cervicales. — 29. Tendon du même muscle se fixant à l'apophyse transverse de la première vertèbre dorsale. — 30. Tendon du même muscle se fixant à l'apophyse transverse de la seconde vertèbre dorsale (souvent ce dernier tendon n'existe pas). — 31. Partie moyenne du M. petit complexus. — 32. Terminaison du muscle précédent à la partie postérieure de l'apophyse mastoïde. — 33. Face antérieure de la région cervicale du rachis.

Fig. 2. M. grand complexus du côté droit. (Femme de 28 ans.)

N° 1. Occipital. — 2. Apophyse mastoïde. — 3. Suture lambdoïde. — 4. Apophyse transverse de la première vertèbre cervicale. — 5, 6, 7, 8, 9, 10. Extrémité postérieure des six premières côtes, et M. intercostaux correspondans. — 11. Grand complexus. — 12, 13, 14, 15, 16, 17. Aponévroses d'insertion du M. grand complexus aux apophyses transverses et articulaires des seconde, troisième, quatrième, cinquième, sixième et septième vertèbres cervicales. — 18, 19, 20, 21, 22. Aponévroses d'insertion du même muscle aux apophyses transverses des première, seconde, troisième, quatrième et cinquième vertèbres dorsales. — 23, 24. Faisceaux charnus distincts du M. grand complexus. — 25. Tendon qui réunit les deux faisceaux précédens, et en forme une sorte de muscle digastrique. — 26. Aponévrose irrégulière placée entre les fibres du M. grand complexus, près de son insertion à l'occipital. — 27, 27. Terminaison du M. grand complexus à la partie interne des inégalités qu'on observe entre les deux lignes courbes de l'occipital. — 28. Bord libre du grand complexus étendu de l'axis à l'occipital. — 29. Face antérieure de la région cervicale de la colonne vertébrale.

PLANCHE 94.

Les M. grand et petit complexus, le transversaire, le sacro-lombaire, le long dorsal, le sur-épineux dorso-lombaire, le transversaire épineux et les muscles de la région occipito-cervicale postérieure. (Les M. grand et petit complexus du côté droit ont été enlevés afin de mettre en évidence les muscles correspondans de la région cervicale profonde, le M. transversaire et l'extrémité supérieure du transversaire épineux. Le M. transversaire et l'extrémité supérieure du sacro-lombaire du même côté, sont un peu déjetés en dehors, pour mieux faire voir leurs insertions aux apophyses transverses des vertèbres cervicales. Du côté gauche, le M. sacro-lombaire est détaché et renversé en dehors, pour montrer ses tendons profonds d'insertion,

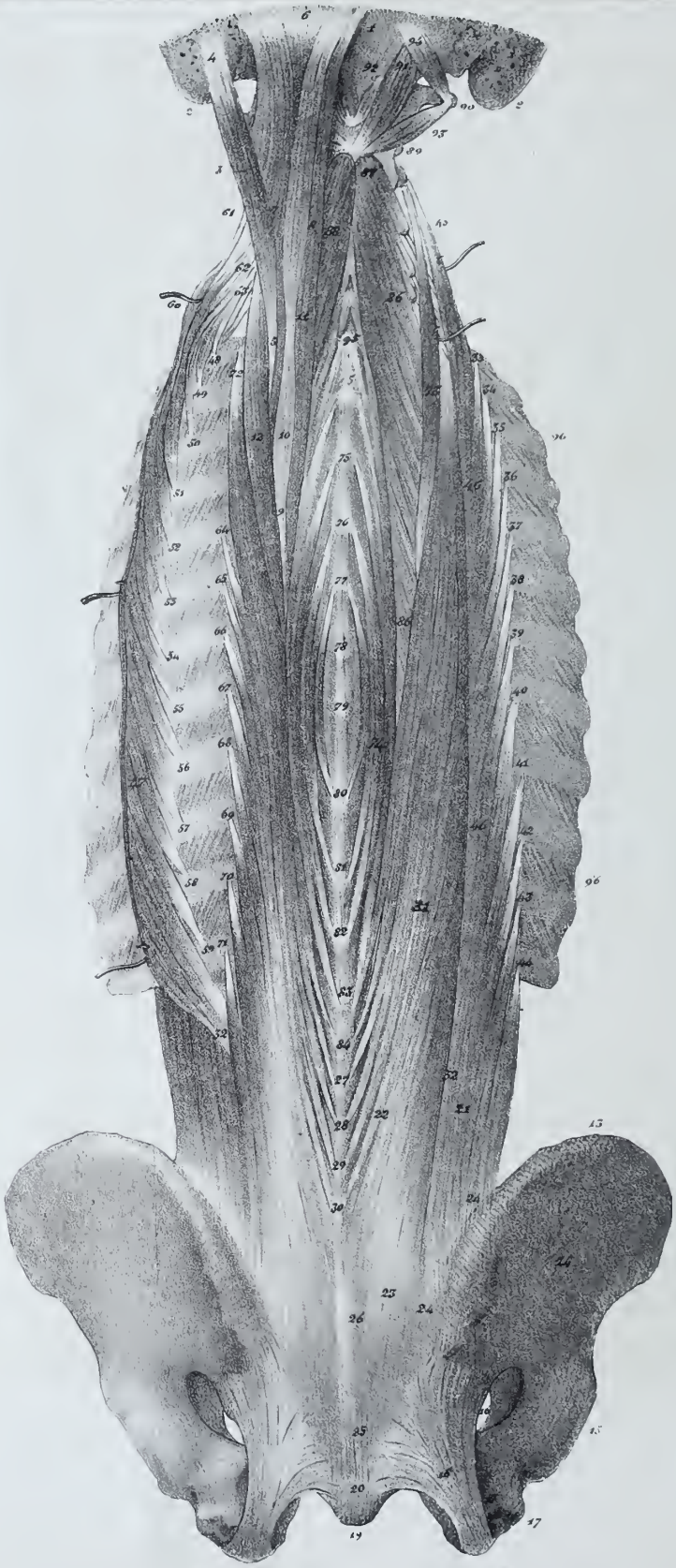

Fröhlich del. Fröhlich lith.

et mettre à découvert les tendons externes du M. grand dorsal qu'il recouvrait dans sa position naturelle).

N° 1. Portion de l'os occipital. — 2, 2. Apophyse mastoïde. — 3. M. petit complexus. — 4. Le même muscle s'insérant à l'apophyse mastoïde. — 5. Extrémité inférieure du même muscle se terminant en pointe, entre le grand complexus qui est en dedans et le transversaire qui est en dehors. — 6. Extrémité supérieure du M. grand complexus se fixant entre les deux lignes courbes de l'occipital. — 7, 7. Insertions du grand complexus aux apophyses transverses et articulaires des vertèbres cervicales (elles sont en grande partie recouvertes et masquées par le M. petit complexus). — 8. Bord interne du grand complexus. — 9. Extrémité inférieure du même muscle. — 10, 10. Deux faisceaux charnus, sorte de muscle digastrique, que présente en arrière le grand complexus. — 11. Tendon qui réunit les deux faisceaux précédens. — 12. M. transversaire du côté gauche. — 13. Crête iliaque. — 14. Fosse iliaque externe. — 15. Partie postérieure de la cavité cotyloïde. — 16. Grand trou sacro-sciatique. — 17. Tubérosité de l'ischion. — 18. Grand ligament sacro-sciatique. — 19. Coccyx. — 20. Ligament sacro-coccygien postérieur. — 21. M. sacro-lombaire. — 22. M. long dorsal. — 23. Forte aponévrose commune aux deux muscles précédens (et au transveraire épineux, suivant plusieurs auteurs). — 24, 24. Insertion de l'aponévrose précédente à la partie postérieure de la crête iliaque. — 25. Insertion de la même aponévrose sur les côtés de l'échancrure qui termine en bas le canal sacré. — 26. Insertion de la même membrane à la crête médiane de la face postérieure du sacrum. — 27, 28, 29, 30. Insertions de la même aponévrose aux apophyses épineuses des quatre dernières vertèbres lombaires (ces insertions se confondent avec celles du M. sur-épineux dorso-lombaire). — 31, 31. La même aponévrose se prolongeant en pointe sur la face postérieure du M. long dorsal. — 32, 32. Point de séparation des M. long dorsal et sacro-lombaire à leur partie inférieure. — 33, 34, 35, 36, 37, 38, 39, 40, 41, 42, 43, 44. Tendons externes de terminaison du M. sacro-lombaire, se fixant à la partie postérieure et inférieure de l'angle des douze côtes. — 45. Portion cervicale du M. sacro-lombaire passant en dehors du M. transversaire, pour aller se fixer aux apophyses transverses des vertèbres cervicales. — 46, 46. Bord interne du M. sacro-lombaire en rapport avec le M. grand dorsal. — 47, 47. Face antérieure du M. sacro-lombaire gauche, lequel est détaché par son bord interne, et renversé en dehors. — 48, 49, 50, 51, 52, 53, 54, 55, 56, 57, 58, 59. Les tendons internes d'origine du M. sacro-lombaire, s'insérant à la partie supérieure de l'angle des douze côtes, en dedans des tendons de terminaison. — 60. Airigne tenant renversée en dehors la portion cervicale du M. sacro-lombaire. — 61, 62, 63. Tendons supérieurs du M. sacro-lombaire, se fixant aux apophyses transverses des vertèbres cervicales. — 64, 65, 66, 67, 68, 69, 70, 71. Languettes aponévrotiques par lesquelles le M. long dorsal se termine en dehors, et qui s'attachent au bord inférieur des huit dernières côtes. — 72, 72. Terminaison de l'extrémité supérieure du M. long dorsal à l'apophyse transverse de la première vertèbre dorsale. — 73. M. transversaire du côté droit. — 74, 74. M. sur-épineux dorso-lom-

baires. — 75, 76, 77, 78, 79. Tendons supérieurs du M. sur-épineux dorso-lombaire, se fixant aux apophyses épineuses des troisième, quatrième, cinquième, sixième et septième vertèbres dorsales. — 80, 81, 82, 83, 84, 85. Tendons inférieurs du même muscle, s'attachant aux apophyses épineuses des dernières vertèbres dorsales et de la première lombaire. — 86, 86. Les faisceaux du M. transversaire épineux du côté droit, mis à découvert par l'ablation des M. grand et petit complexus correspondans. — 87. Extrémité supérieure du muscle précédent se terminant à l'apophyse épineuse de la seconde vertèbre cervicale. — 88. Portion du M. transversaire épineux du côté gauche, visible en dedans du grand complexus qui le recouvre. — 89. Apophyse transverse de la seconde vertèbre cervicale. — 90. Apophyse transverse de l'atlas. — 91. M. grand droit postérieur de la tête. — 92. M. petit droit postérieur. — 93. M. oblique inférieur de la tête. — 94. M. oblique supérieur. — 95. Apophyse épineuse de la septième vertèbre cervicale. — 96, 96. Moitié postérieure des côtes et des M. intercostaux divisés par une coupe verticale de la poitrine.

PLANCHE 95.

Fig. 1. Les muscles de la région occipito-cervicale profonde, le M. transversaire, le transversaire épineux, les interépineux cervicaux et le M. long dorsal. (Le M. transversaire est déjeté en dehors pour faire voir ses tendons d'insertion; les faisceaux charnus superficiels du long dorsal ont été enlevés, afin de mettre à découvert en même temps ses tendons de terminaison internes et externes. Homme de 30 ans.)

N° 1. Partie inférieure de l'occipital. — 2, 2. Apophyses mastoïdes. — 3, 3. Rainure digastrique. — 4. Insertion du M. petit droit postérieur de la tête, au tubercule de l'arc postérieur de l'atlas. — 5. Terminaison du muscle précédent à l'occipital. — 6. Petite portion des fibres du M. grand droit du côté droit, coupées au niveau de l'occipital. — 7. Portion du M. petit droit qui n'est point recouverte par le grand droit. — 8. Insertion du M. grand droit postérieur à l'apophyse épineuse de la seconde vertèbre cervicale. — 9. Terminaison du muscle précédent à l'occipital. — 10, 10. Apophyses transverses de l'atlas. — 11. Insertion du M. oblique supérieur de la tête à l'apophyse transverse de l'atlas. — 12. Terminaison du même muscle à l'occipital. — 13. Insertion du M. oblique inférieur à l'apophyse épineuse de la seconde vertèbre cervicale. — 14. Terminaison du muscle précédent à l'apophyse transverse de l'atlas. — 15. M. droit latéral de la tête. — 16. Partie moyenne du M. transversaire. — 17, 18, 19, 20, 21, 22. Tendons supérieurs du M. transversaire s'attachant aux apophyses transverses des six dernières vertèbres cervicales. — 23, 24, 25, 26, 27. Tendons inférieurs du même muscle s'attachant aux apophyses transverses des seconde, troisième, quatrième, cinquième et sixième vertèbres dorsales. — 28, 28, 28, 28, 28, 28, 28. M. sur-

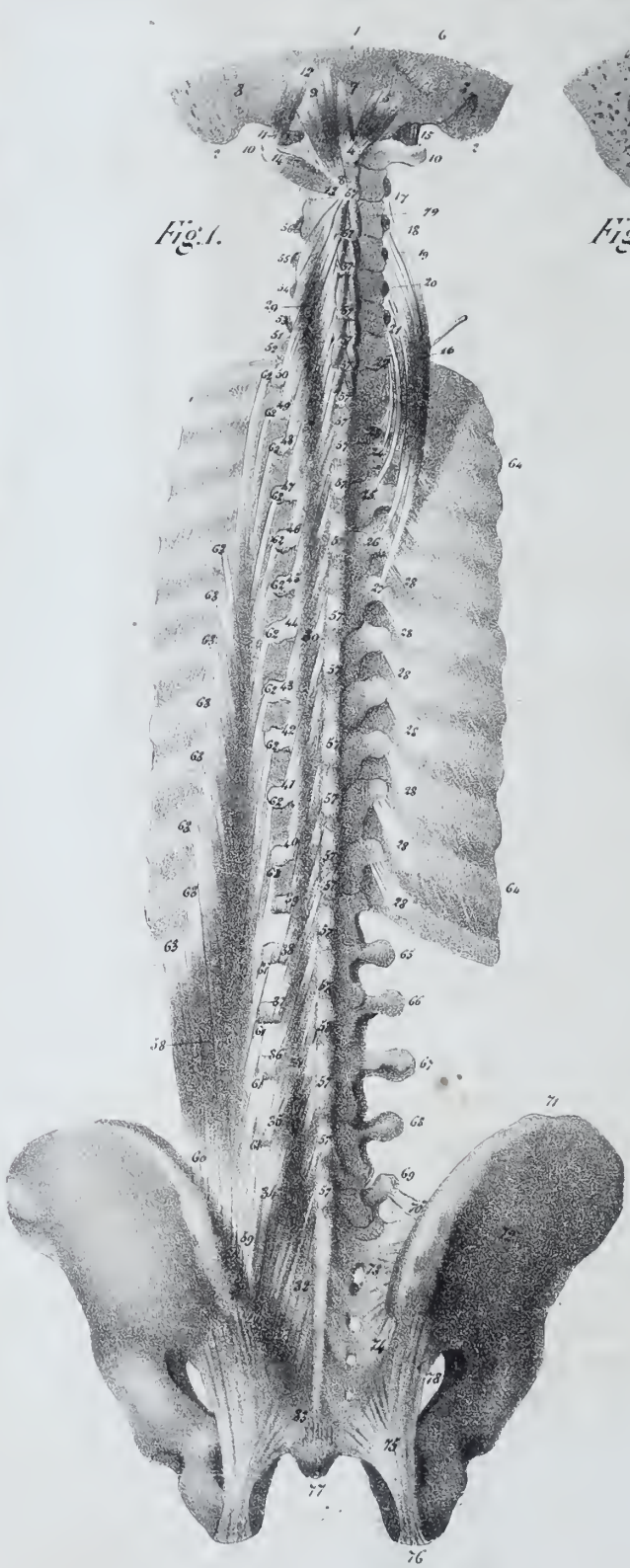

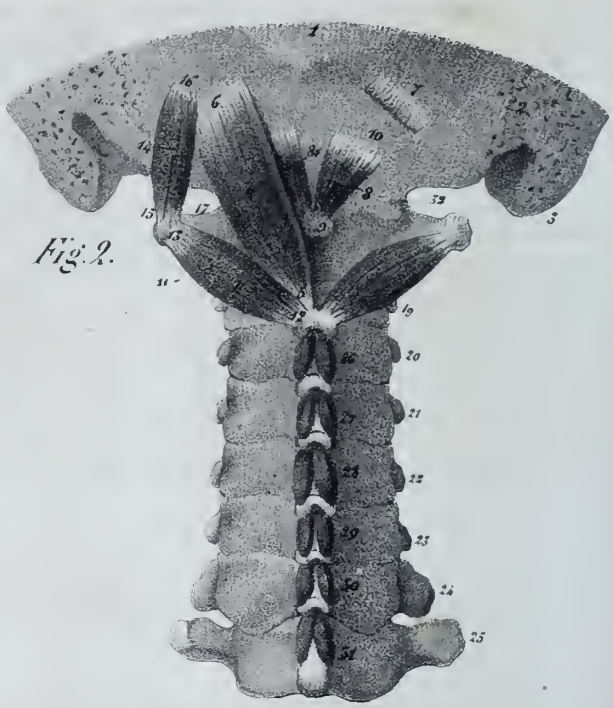

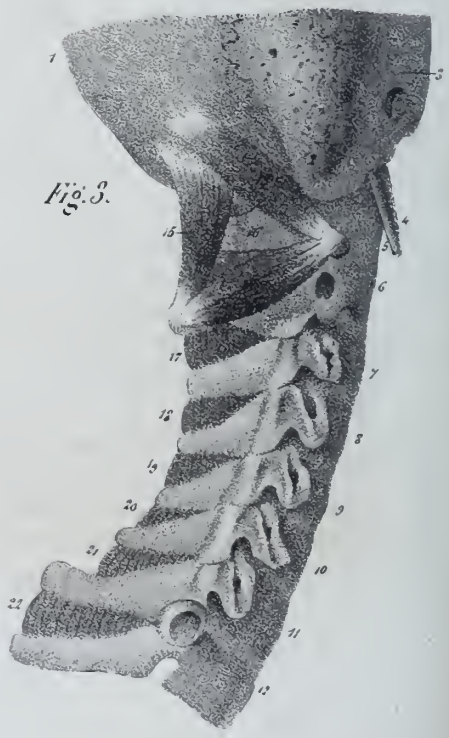

Faillel del. Lith. de F.

costaux.—29. Portion cervicale du M. transversaire épineux.—30. Portion dorsale du même muscle. — 31. Portion lombaire du même muscle. — 32. Portion sacrée du même muscle. — 33, 34. Insertions du M. transversaire épineux à la face postérieure du sacrum. — 35, 36, 37, 38, 39. Aponévroses d'insertion de la portion lombaire du M. transversaire épineux, aux apophyses articulaires des cinq vertèbres lombaires. — 40, 41, 42, 43, 44, 45, 46, 47, 48. Aponévroses d'insertion de la portion dorsale du muscle transversaire épineux aux apophyses transverses des neuf dernières vertèbres dorsales. — 49, 50, 51. Insertions de la portion cervicale du M. transversaire épineux aux apophyses transverses des trois premières vertèbres dorsales. — 52, 53, 54, 55, 56. Insertions des fibres de la portion cervicale du M. transversaire épineux aux apophyses articulaires des six dernières vertèbres cervicales. — 57, 57, 57, 57, 57, 57, 57, 57, 57, 57, 57, 57, 57, 57, 57, 57, 57, 57, 57, 57, 27, 57, 57. Tendons de terminaison du M. transversaire épineux, aux apophyses épineuses des vingt-trois dernières vertèbres. — 58. M. long dorsal dont les fibres charnues superficielles et l'aponévrose postérieure sont enlevées. — 59. Insertion des fibres du long dorsal à la face postérieure du sacrum. — 60. Autre insertion du même muscle à la partie postérieure de la crête iliaque (Ces insertions se confondent avec celles du sacro-lombaire). — 61, 61, 61, 61, 61. Tendons internes et inférieurs du M. grand dorsal, s'attachant aux apophyses transverses des cinq vertèbres lombaires. — 62, 62, 62, 62, 62, 62, 62, 62, 62, 62, 62, 62. Tendons internes et supérieurs du M. long dorsal se terminant aux apophyses transverses des douze vertèbres dorsales. — 63, 63, 63, 63, 63, 63, 63, 63. Tendons externes du M. long dorsal se terminant au bord inférieur des huit dernières côtes. — 64, 64. La partie postérieure des côtes et des M. intercostaux correspondans. — 65, 66, 67, 68, 69. Les apophyses transverses des vertèbres lombaires — 69. Ligament ilio-lombaire. — 70, 70, 70. Gouttière vertébrale du côté droit. — 71. Crête iliaque. — 72. Fosse iliaque externe. — 73. Ligament sacro-iliaque. — 74. Ligament sacro-épineux. — 75. Grand ligament sacro-sciatique. 76. Tubérosité de l'ischion. — 77. Coccyx. — 78, 78. M. interépineux cervicaux.

Fig. 2. Les M. grand et petit droits postérieurs de la tête, les deux obliques et les M. interépineux, vus par derrière. (Les M. grand droit et oblique supérieur du côté droit ont été enlevés).

N° 1. Partie inférieure de l'occipital. — 2. Suture lambdoïde. — 3. Apophyse mastoïde. — 4. M. grand droit. — 5. Insertion du muscle précédent à l'apophyse épineuse de l'axis. — 6. Terminaison du même muscle à l'occipital. — 7, 7. 7. Fibres du M. grand droit du côté droit, restées adhérentes à l'occipital. — 8. M. petit droit. — 9. Insertion du même muscle au tubercule de l'arc postérieur de l'atlas. — 10. Terminaison du même muscle à l'occipital. — 11, 11. M. oblique inférieur de la tête. — 12. Insertion du même muscle à l'apophyse épineuse de l'axis. — 13. Terminaison du même muscle à l'apophyse transverse de l'atlas. — 14. M. oblique supérieur. — 15. Insertion du muscle précédent à l'apophyse transverse de l'atlas. — 16. Terminaison du même muscle à l'occipital. — 17. Espace triangulaire qui s'ob-

serve entre le M. grand droit et les deux M. obliques. — 18. M. petit droit en partie recouvert par le M. grand droit correspondant. — 19, 20, 21, 22, 23, 24. Les six vertèbres inférieures du cou. — 25. Première vertèbre dorsale. — 26, 27, 28, 29, 30, 31. Les douze petits M. interépineux cervicaux. — 32. Ligament occipito-atloïdien postérieur.

Fig. 3. Les mêmes muscles que dans la pièce précédente : vus de profil.

N° 1. Partie postérieure de l'occipital. — 2. Apophyse mastoïde. — 3. Conduit auditif externe. — 4. Apophyse styloïde. — 5, 6, 7, 8, 9, 10, 11. Les sept vertèbres cervicales. — 12. La première vertèbre dorsale. — 13. M. oblique supérieur. — 14. M. oblique inférieur. — 15. M. grand droit postérieur. — 16. Espace triangulaire qui se voit entre les trois muscles précédens. — 17, 18, 19, 20, 21. Les cinq premiers M. interépineux du cou placés entre les apophyses épineuses des vertèbres cervicales. — 22. Le sixième ou dernier M. interépineux, placé entre l'apophyse épineuse de la dernière vertèbre cervicale et celle de la première dorsale.

PLANCHE 96.

Fig. 1. Le M. deltoïde du côté gauche, vu par sa face externe. Homme de 30 ans.

N° 1. Extrémité interne de la clavicule. — 2. Extrémité externe du même os. — 3, 3. Ligament acromio-claviculaire supérieur, et articulation de la clavicule avec l'apophyse acromion. — 4. Apophyse acromion. — 5. Epine de l'omoplate vue en raccourci. — 6. Insertion du deltoïde à la partie externe du bord antérieur de la clavicule. — 7. Insertion du même muscle au-devant de l'articulation acromio-claviculaire. — 8. Insertion du même muscle à l'apophyse acromion. — 9. Insertion du même muscle à l'épine de l'omoplate. — 10, 10. Faisceaux charnus descendans du M. deltoïde. — 11, 11. Faisceaux charnus ascendans du même muscle. — 12. Bord antérieur du deltoïde. — 13. Bord postérieur du même muscle. — 14. Tendon inférieur du deltoïde se fixant à l'empreinte deltoïdienne de l'humérus. — 15. M. sus-épineux. — 16. Angle supérieur interne de l'omoplate. — 17, 17. M. sous-épineux vu en raccourci. — 18. M. petit rond. — 19. M. grand rond. — 20. Portion moyenne du M. triceps brachial. — 21. Portion externe du même muscle. — 22. Extrémité supérieure du M. brachial antérieur, embrassant dans sa bifurcation le tendon du deltoïde. — 23. Portion du M. biceps. — 24. Bord interne de l'omoplate.

Fig. 2. Les M. sus-épineux, sous-épineux, grand et petit ronds du côté gauche. (Le M. deltoïde a été enlevé dans sa partie supérieure, et son tendon inférieur est renversé, afin de mettre à découvert les muscles précédens.)

N° 1. Apophyse acromion. — 2. Petite portion de l'apophyse coracoïde. — 3. Epine de l'omoplate. — 4. M. sus-épineux remplissant la fosse du même nom. —

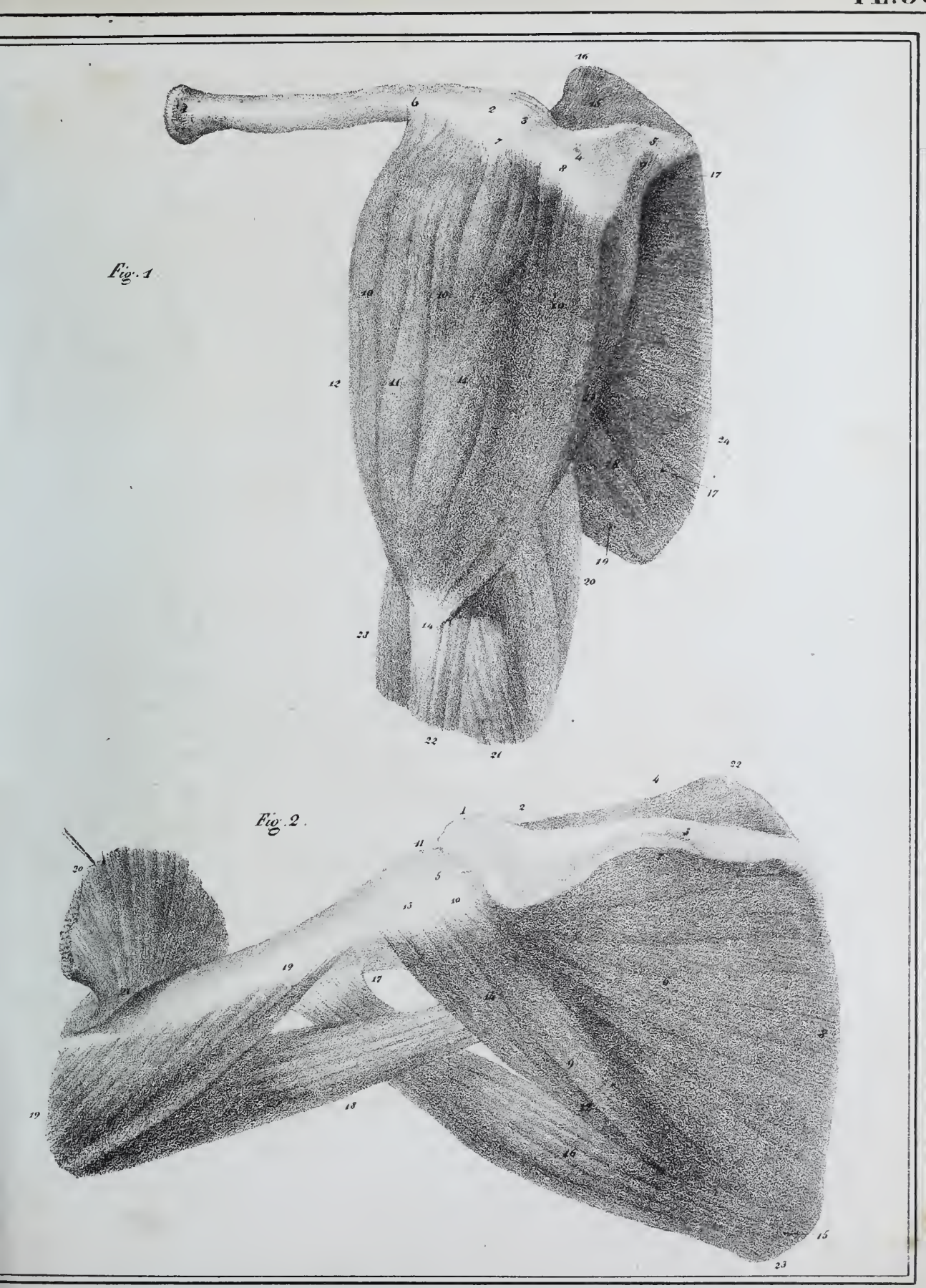

Lith. de Pelletier



Fatter del

Lith. de Vendt

5. Tendon du muscle précédent s'insérant à la partie supérieure de la grosse tubérosité de l'humérus. — 6. M. sous-épineux remplissant la fosse du même nom. — 7. Insertion des fibres supérieures du muscle précédent, au-dessous de l'épine de l'omoplate. — 8. Fibres moyennes, et — 9. fibres inférieures du même muscle. — 10. Le tendon du M. sous-épineux s'attachant à la partie moyenne de la grosse tubérosité de l'humérus. — 11. Tête de l'humérus enveloppée dans le ligament capsulaire qui l'unit à l'omoplate. — 12. Insertion du M. petit rond à l'omoplate. — 13. Insertion du tendon du même muscle à la partie inférieure de la grosse tubérosité de l'humérus. — 14. Sillon qui sépare le muscle précédent du muscle sous-épineux. — 15. Insertion du M. grand rond derrière l'angle inférieur de l'omoplate. (Dans cet endroit ce muscle recouvre le sous-épineux et le petit rond.) — 16. Partie moyenne du muscle grand rond. — 17. Tendon du même muscle se fixant à la lèvre postérieure de la coulisse bicipitale. — 18. Longue portion du M. triceps brachial passant entre les M. grand rond, qui est en avant, et petit rond, qui est en arrière, pour aller s'attacher au-dessous de la cavité glénoïde de l'omoplate. — 19, 19. Portion externe du muscle triceps brachial. — 20. Extrémité inférieure du M. deltoïde coupée et renversée. — 21. Le tendon inférieur du M. deltoïde embrassant l'humérus pour se fixer l'empreinte deltoïdienne de cet os. — 22. Angle supérieur interne de l'omoplate. — 23. Angle inférieur du même os.

PLANCHE 97.

Fig. 1. Les M. sous-scapulaire, grand rond, biceps brachial, coraco-brachial, dans leurs rapports avec les parties voisines : côté droit.

N° 1. Apophyse coracoïde. — 2. Acromion. — 3. Ligament coraco-acromien. — 4. Petite portion du bord supérieur de l'omoplate et ligament coracoïdien. — 5. M. sus-épineux. — 6. M. sous-scapulaire. — 7, 7, 7. Insertion du muscle précédent au bord interne du scapulum. — 8. Portion du même muscle en rapport avec le M. grand rond. — 9. Fibres supérieures, — 10. Fibres moyennes, et — 11. fibres inférieures du M. sous-scapulaire. — 12. Tendon du muscle sous-scapulaire s'attachant à la petite tubérosité de l'humérus. — 13. Insertion commune des M. biceps et coraco-brachial au sommet de l'apophyse coracoïde. — 14. M. coraco-brachial. — 15. Insertion du muscle précédent à la partie moyenne de la face interne de l'humérus, entre le triceps brachial et le brachial antérieur. — 16. Courte portion du M. biceps. — 17. Longue portion du même muscle. — 18. Le tendon de la longue portion du M. biceps glissant dans la coulisse bicipitale de l'humérus, et s'introduisant sous le ligament capsulaire de l'articulation scapulo-humérale, pour aller s'attacher au-dessus de la cavité glénoïde de l'omoplate. — 19. Ligament capsulaire de l'articulation scapulo-humérale. — 20. Endroit où les deux portions du biceps se réunissent en un seul faisceau. — 21. Tendon inférieur du biceps. — 22. Insertion

du tendon précédent à la tubérosité bicipitale du radius. — 23. Petite tête de l'humérus.—24, 24. Tête du radius recouverte par les ligamens de l'articulation du coude. — 25. Portion de la face antérieure du M. grand dorsal. — 26, 26. Le M. grand dorsal passant derrière l'angle inférieur de l'omoplate et l'extrémité inférieure du M. grand rond qu'il contourne. — 27. Le même muscle passant au-devant du grand rond après l'avoir contourné. — 28, 28, 28. M. grand rond. — 29. Les tendons réunis des M. grand rond et grand dorsal, s'insérant à la lèvre postérieure de la coulisse bicipitale de l'humérus. — 30. Portion du M. grand pectoral renversée en dehors, afin de laisser voir les M. biceps et coraco-brachial sur lesquels elle est appliquée. — 31. Tendon du M. grand pectoral allant s'insérer à la lèvre antérieure de la coulisse bicipitale de l'humérus. — 32. M. brachial antérieur. — 33. Le tendon du muscle précédent s'insérant à l'apophyse coronoïde du cubitus. — 34. Bord interne du même muscle se fixant à une cloison aponévrotique qui lui est commune avec la portion interne du M. triceps brachial. — 35. Extrémité supérieure du cubitus. — 36. Condyle interne de l'humérus. — 37. Portion interne du triceps brachial. — 38. La même portion du M. triceps passant derrière le coraco-brachial pour aller s'attacher à l'humérus. — 39. Longue portion du M. triceps brachial. — 40. La même portion passant entre les M. grand et petit ronds pour aller se fixer à la partie supérieure du bord externe de l'omoplate. — 41, 41. Bord inférieur du muscle petit rond. — 42. Radius.

Fig. 2. Le tendon de la longue portion du M. biceps brachial s'insérant au-dessus de la cavité glénoïde du scapulum : le ligament capsulaire est ouvert par sa partie antérieure.

N° 1. Portion de la fosse sous-scapulaire. — 2. Bord interne de l'omoplate. — 3. Bord supérieur du même os. — 4. Apophyse coracoïde. — 5. Portion de l'acromion. — 6. Partie supérieure du bord externe de l'omoplate. — 7. Tête de l'humérus. — 8. Petite tubérosité, et — 9. grosse tubérosité du même os. — 10. Partie inférieure du ligament capsulaire. — 11. Partie supérieure du même ligament soulevée par une airigne. — 12. Tendon du M. biceps glissant dans la gouttière bicipitale, sous le ligament capsulaire.—13. Le même tendon enveloppé dans sa membrane synoviale, et s'aplatissant en passant sur la tête de l'humérus. — 14. Le même tendon s'insérant à la partie supérieure de la cavité glénoïde, et se bifurquant pour se continuer avec — 15, 15. Le ligament glénoïdien. — 16. La cavité glénoïde. — 17. Coupe transversale faite à l'humérus.

Fig. 3. Le muscle sus-épineux du côté droit. L'apophyse acromion a été enlevée afin de laisser voir le tendon du muscle précédent.

N° 1. Epine de l'omoplate. — 2. Apophyse acromion sciée au niveau de sa base. — 3. Petite portion de l'apophyse coracoïde. — 4. Angle supérieur de l'omoplate. — 5. Bord interne,—6. bord externe du même os. — 7. Portion de la fosse sous-épineuse. — 8. M. sus-épineux s'insérant à la fosse du même nom. — 9. Insertion du même muscle à la partie supérieure du bord interne du scapulum. — 10. Tendon du même muscle allant s'insérer à — 11. la partie supérieure de la grosse tubérosité de l'humérus. — 12. Tendon du M. sous-épineux, et—13. tendon du

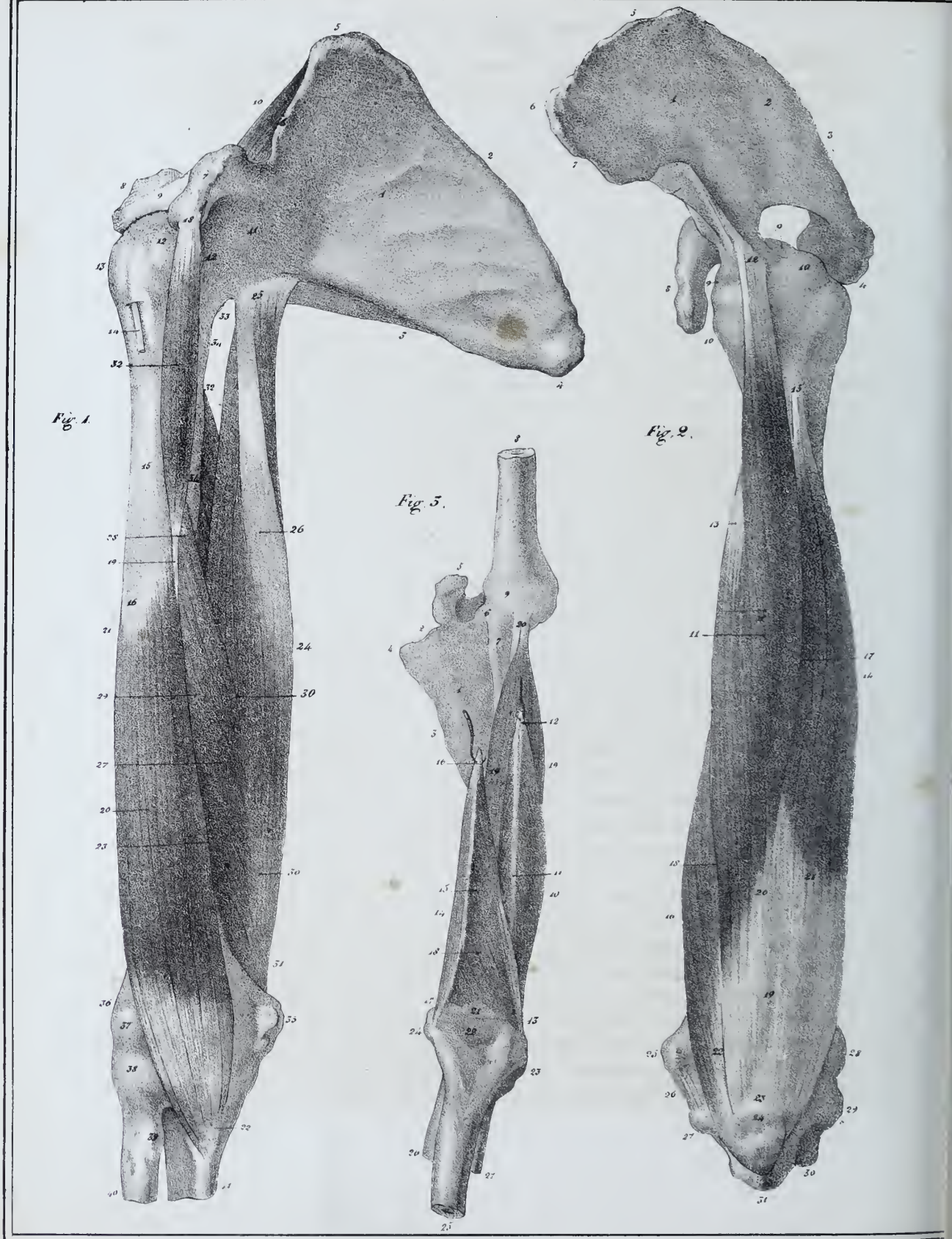

Fabbri del.

Lith. ac Filo

M. petit rond, coupés près de leur insertion à la grosse tubérosité de l'humérus. — 14. Partie postérieure du ligament capsulaire. — 15. Extrémité supérieure de l'humérus.

PLANCHE 98.

Fig. 1. M. coraco-brachial, brachial antérieur, et triceps brachial, du côté droit. Homme de 30 ans.

N° 1. Fosse sous-scapulaire. — 2. Bord interne, — 3. Bord externe, — 4. Angle inférieur, — 5. angle supérieur, — 6. bord supérieur de l'omoplate. — 7. Apophyse coracoïde. — 8. Acromion. — 9. Ligament coraco-acromien. — 10. Portion du M. sus-épineux. — 11. Pourtour de la cavité glénoïde de l'omoplate donnant attache au — 12, 12. ligament capsulaire de l'articulation scapulo-humérale. — 13. Tête de l'humérus recouverte par le ligament précédent. — 14. Tendon de la longue portion du M. biceps, placé dans la gouttière bicipitale de l'humérus, et s'introduisant sous le ligament capsulaire. — 15. Portion de l'humérus, mise à découvert par l'ablation des M. biceps brachial et deltoïde qui la recouvraient. — 16. Empreinte deltoïdienne de l'humérus. — 17. M. coraco-brachial. — 18. Insertion du muscle précédent à l'apophyse coracoïde de l'omoplate. — 19. Terminaison du muscle au bord interne de l'humérus, entre le brachial antérieur qui est en avant, et la portion interne du M. triceps brachial qui se trouve en arrière. — 20. M. brachial antérieur. — 21, 21. Insertion supérieure du M. brachial antérieur à la face antérieure de l'humérus : elle a lieu par une extremité bifurquée qui embrassait le tendon du M. deltoïde. — 22. Insertion inférieure du même muscle à l'apophyse coronoïde du cubitus. — 23. Insertion des fibres internes du M. brachial antérieur à une cloison aponévrotique qui lui est commune avec la portion interne du triceps brachial. — 24. Portion moyenne du M. triceps brachial. — 25. Tendon d'insertion de la portion précédente du M. triceps brachial à la partie supérieure du bord externe de l'omoplate, au-dessous de la cavité glénoïde. — 26. Le tendon précédent s'épanouissant sous forme d'aponévrose sur le corps charnu du muscle. — 27. Portion interne du M. triceps brachial. — 28, 28. Extrémité supérieure de la portion précédente, se fixant, par une pointe allongée, au bord interne de l'humérus, derrière l'insertion du M. coraco-brachial. — 29. Insertion de la même portion du M. triceps à une cloison aponévrotique qui la sépare du M. brachial antérieur. — 30, 30. La portion interne du M. triceps, se réunissant à la portion moyenne. — 31. Tendon inférieur, commun aux trois portions du M. triceps. — 32. Extrémité supérieure de la portion externe du M. triceps. — 33. Intervalle qui sépare en haut la longue portion du M. triceps de la face postérieure de l'humérus. — 34, 34. Partie de la face postérieure de l'humérus. — 35. Condyle interne de l'humérus. — 36. Condyle externe du même os. — 37. Petite tête de l'humérus et — 38. tête du radius couverte par le ligament antérieur de l'articulation du coude. — 39. Apophyse bicipitale du — 40. radius. — 41. Cubitus.

Fig. 2. Le M. triceps brachial vu par sa face postérieure; le scapulum est fortement relevé, et l'avant-bras fléchi, afin de tendre le muscle précédent, en éloignant ses points d'insertion.

N° 1. Fosse sous-épineuse. — 2. Face inférieure de l'épine de l'omoplate. — 3. Bord postérieur de l'épine précédente. — 4. Apophyse acromion vue par sa face inférieure. — 5. Bord interne, et — 6, angle inférieur de l'omoplate — 7, 7. Bord externe du même os, vu en raccourci. — 8. Apophyse coracoïde. — 9, 9. Partie inférieure du pourtour de la cavité glénoïde du scapulum, donnant attache au — 10, 10. ligament capsulaire de l'articulation scapulo-humérale. — 11. Portion moyenne du M. triceps brachial. — 12. Tendon d'insertion de la portion précédente au bord externe du scapulum, au-dessous de la cavité glénoïde. — 13. Expansion aponévrotique venant du tendon précédent. — 14. Portion externe du M. triceps. — 15. Extrémité supérieure de la même portion, s'insérant en arrière et en dehors de l'extrémité supérieure de l'humérus. — 16. Portion externe du M. triceps. — 17. Point de jonction des portions externe et moyenne du même muscle. — 18. Point de jonction des portions interne et moyenne du même muscle. — 19. Aponévrose fort épaisse, commune aux trois portions du M. triceps. — 20. Fibres charnues de la portion moyenne, — 21. fibres charnues de la portion externe, et — 22. fibres charnues de la portion interne du M. triceps, se terminant sur leur aponévrose commune. — 23. L'aponévrose tendineuse du M. triceps, se terminant à — 24. la partie supérieure de l'olécrâne. — 25. Condyle interne l'humérus. — 26. Portion du ligament latéral interne de l'articulation du coude. — 27. Saillie formée par le cubitus. — 28. Condyle externe de l'humérus. — 29. Tête du radius recouverte par les ligamens. — 30. Extrémité supérieure du radius, et — 31. extrémité supérieure du cubitus, vues en raccourci.

Fig. 3. Le M. triceps brachial du côté gauche, vu par sa partie antérieure. L'humérus a été coupé vers sa partie moyenne, et ses deux extrémités renversées, la supérieure en haut, et l'inférieure en bas, pour bien faire voir les rapports dans lesquels se trouvent entre elles les trois portions du muscle précédent.

N° 1. Fosse sous-scapulaire vue en raccourci. — 2. Bord supérieur, — 3. bord interne, et — 4. angle supérieur interne de l'omoplate. — 5. Apophyse acromion. — 6. Bord de la cavité glénoïde, donnant attache au ligament capsulaire. — 7. Bord externe de l'omoplate. — 8. Extrémité supérieure de l'humérus, renversée et vue par sa face postérieure. — 9. Partie inférieure du ligament capsulaire de l'articulation scapulo-humérale. — 10. Portion externe du M. triceps brachial. — 11. Aponévrose au moyen de laquelle la portion précédente s'insérait au bord externe de l'humérus. — 12. Extrémité supérieure, et — 13. extrémité inférieure de la même portion. — 14. Portion interne du M. triceps. — 15. Aponévrose au moyen de laquelle la portion précédente se fixait au bord interne de l'humérus. — 16. Extrémité supérieure de la portion précédente soutenue par une airigne. — 17. Extrémité inférieure de la même portion, s'attachant au-dessus du condyle interne de l'humérus. — 18. Endroit où les trois portions du M. triceps se réunissent pour em-

Ventil del

brasser la face postérieure de l'humérus. — 19, 19. Portion moyenne du triceps, placée en arrière des deux autres. — 20. Extrémité supérieure de la portion précédente, s'insérant au-dessous de la cavité glénoïde du scapulum. — 21. Olécrâne recevant l'insertion inférieure du M. triceps. — 22. Cavité olécrânienne. — 23. Condyle externe de l'humérus. — 24. Condyle interne du même os. — 25. Extrémité inférieure de l'humérus, renversée, et vue par sa face postérieure. — 26. Cubitus. — 27. Radius.

PLANCHE 99.

Fig. 1. Les muscles de la région antérieure et superficielle de l'avant-bras, dans leur situation et leurs rapports naturels. Côté droit. Homme de 36 ans.

N° 1. Extrémité inférieure du M. biceps brachial. — 2. Tendon du muscle précédent. — 3. Insertion du même tendon à l'apophyse bicipitale du radius. — 4. 4. Extrémité inférieure du M. brachial antérieur. — 5. Portion externe du M. triceps brachial. — 6. Saillie formée par le condyle interne de l'humérus. — 7. M. rond pronateur. — 8. Insertion du muscle précédent au condyle interne de l'humérus. — 9. Tendon inférieur du même muscle glissant sous le grand supinateur, pour aller s'insérer au radius. — 10. Cloison aponévrotique, commune aux M. rond pronateur et grand palmaire. — 11. Partie du M. court supinateur. — 12. M. grand palmaire. — 13 Insertion du muscle précédent au condyle interne de l'humérus. — 14. Tendon inférieur du même muscle. — 15. Le tendon précédent glissant dans une coulisse que lui offre le trapèze. — 16. Terminaison du même tendon à la partie antérieure de l'extrémité supérieure du second os du métacarpe. — 17. Partie antérieure du second os du métacarpe. — 18. M. petit palmaire. — 19. Insertion du même muscle au condyle interne de l'humérus. — 20. Cloison aponévrotique commune aux M. grand et petit palmaires. — 21. Cloison aponévrotique commune aux M. petit palmaire et fléchisseur superficiel des doigts. — 22. Terminaison du tendon du M. petit palmaire au ligament annulaire antérieur du carpe. — 23. Aponévrose palmaire, naissant en partie de l'expansion du tendon du petit palmaire. — 24. Premier os du métacarpe. — 25. Os trapèze. — 26, 26, 26. Ligament annulaire antérieur du carpe. — 27. Os pisiforme. — 28. M. palmaire cutané recouvrant les — 29. muscles de l'éminence hypothénar. — 30. Premier M. interosseux dorsal. — 31. Tendon inférieur du M. cubital antérieur. — 32, 32. Corps charnu du muscle précédent. — 33, 33. Portion du M. fléchisseur digital superficiel. — 34, 34. Tendons des M. fléchisseurs des doigts. — 35. M. long fléchisseur propre du pouce. — 36. Petite portion du M. carré pronateur. — 37. M. grand supinateur. — 38. Extrémité supérieure du muscle précédent, située entre les M. brachial antérieur et brachial postérieur. — 39. Tendon du M. long supinateur, se terminant à la partie externe de l'extrémité inférieure du radius. — 40, 40. Tendons des M. long abducteur et court extenseur du pouce.

Fig. 2. Le muscle cubital antérieur et une partie du fléchisseur superficiel des doigts. (La main est dans la pronation. Côté droit. Homme de 20 ans.)

N° 1. Face antérieure, — 2. face postérieure, — 3. portion du bord interne, et — 4. condyle interne de l'humérus. — 5. M. cubital antérieur. — 6. Insertion du même muscle au condyle interne de l'humérus. — 7. Seconde insertion du même muscle en dedans de l'olécrâne. — 8. Arcade aponévrotique étendue entre les deux insertions précédentes, et sous laquelle passe le nerf cubital. — 9, 9. Aponévrose du M. cubital antérieur, s'insérant au bord postérieur du cubitus. — 10. Fibres charnues inférieures du même muscle, se fixant directement au bord postérieur du cubitus. — 11. Tendon du même muscle. — 12. Insertion du tendon précédent à l'os pisiforme. — 13. Cloison aponévrotique commune au M. cubital antérieur et au — 14. M. fléchisseur superficiel des doigts. — 15. Insertion du muscle précédent au condyle interne de l'humérus. — 16. Tendons du même muscle. — 17. Tendons du M. fléchisseur profond des doigts. — 18. Tendon du M. long fléchisseur propre du pouce. — 19. Tendons du grand abducteur et du petit extenseur du pouce. — 20. Extrémité inférieure du radius, et petite partie du M. carré pronateur. — 21. Ligament annulaire antérieur du carpe. — 22. Saillie formée par l'extrémité inférieure du cubitus. — 23. Olécrâne. — 24. Petite partie du M. cubital postérieur.

PLANCHE 100.

Fig. 1. Le M. fléchisseur superficiel des doigts, mis à découvert par l'ablation des M. grand pronateur, grand et petits palmaires; le ligament annulaire antérieur du carpe est enlevé, ainsi que l'aponévrose palmaire et les M. lombricaux; les gaînes fibreuses des doigts index et médius sont fendues dans toute leur longueur et renversées, afin de faire voir la disposition des tendons des M. fléchisseurs dans leur intérieur. Les gaînes fibreuses de l'annulaire et du petit doigt sont conservées et préparées jusqu'à leur extrémité. Côté droit. Homme de 20 ans.

N° 1. Extrémité inférieure du M. biceps. — 2. Tendon du muscle précédent se terminant à la tubérosité bicipitale du radius, — 3. Partie inférieure du M. brachial antérieur. — 4. Tendon du muscle précédent, se fixant à l'apophyse coronoïde du cubitus. — 5. Portion interne du M. triceps brachial. — 6. Condyle interne, — 7. condyle externe de l'humérus. — 8. M. petit supinateur. — 9. Insertion du muscle précédent au condyle externe de l'humérus. — 10. Terminaison du même muscle au radius. — 11. M. fléchisseur superficiel des doigts. — 12. Tendon d'insertion du muscle précédent au condyle interne de l'humérus. — 13. Autre petit tendon par lequel le même muscle s'insère souvent à l'apophyse coronoïde du cubitus. — 14, 14. Portion charnue aplatie, au moyen de laquelle le même muscle s'insère à la partie supérieure de la face antérieure du radius. — 15, 15, 15, 15. Les quatres tendons par lesquels le fléchisseur superficiel se termine inférieure-

Fig. 1.

Fig. 2

Feillee del.

Lith. de Fuller

ment. — 16, 16. Tendons du muscle fléchisseur profond, situés derrière ceux du fléchisseur superficiel. — 17, 17. Endroit où les tendons du fléchisseur superficiel se fendent pour laisser passer les tendons du fléchisseur profond. — 18. Gouttière que les deux portions divisées de chaque tendon du fléchisseur superficiel forment en se réunissant de nouveau, et dans laquelle est logé le tendon correspondant du fléchisseur profond. — 19, 19. Nouvelle bifurcation par laquelle chaque tendon du fléchisseur superficiel se termine sur les côtés de la face antérieure du corps de la seconde phalange. — 20, 20. Tendon du M. fléchisseur profond, coupé au niveau de l'articulation métacarpo-phalangienne du doigt indicateur, et renversé afin de mettre à découvert la disposition du tendon correspondant du fléchisseur superficiel. — 21. Tendon du fléchisseur profond, devenant antérieur au tendon du fléchisseur superficiel, après avoir traversé l'ouverture que lui présente ce dernier. — 22. Le même tendon se terminant à la troisième phalange. — 23, 23, 23, 23. La gaîne fibreuse du doigt indicateur fendue, et renversée en dehors. — 24, 24, 24. Le ligament métacarpien transverse, se confondant avec l'origine des gaînes fibreuses des doigts. — 25, 25. Les tendons des fléchisseurs superficiel et profond, s'introduisant dans les gaînes fibreuses des doigts. — 26, 26. Les gaînes fibreuses des doigts. — 27, 27. Terminaison des gaînes précédentes au niveau des troisièmes phalanges. — 28. Tendon du M. cubital antérieur s'insérant au condyle interne de l'humérus. — 29. Partie moyenne, et — 30. tendon du M. cubital antérieur, se terminant à — 31. l'os pisiforme. — 32. Ligament étendu de l'os pisiforme au — 33. crochet de l'os unciforme. — 34. Petite portion de l'extrémité inférieure du cubitus. — 35. Petite tête de l'humérus. — 36. Petite partie de la face antérieure du radius. — 37. Partie du bord externe du radius à laquelle se fixait le M. rond pronateur. — 38, 38. Le M. long fléchisseur propre du pouce. — 39. Le tendon du muscle précédent. — 40. Le même tendon placé entre les deux portions du M. court fléchisseur du pouce. — 41. Terminaison du même tendon à la dernière phalange du pouce. — 42, 42. Bord externe du radius. — 43. Petite portion du M. carré pronateur. — 44. Ligament antérieur de l'articulation radio-carpienne. — 45. Muscles de l'éminence thénar. — 46, 46. M. adducteur du pouce. — 47. Premier M. interosseux dorsal. — 48. Première phalange du pouce. — 49. Dernière phalange du même doigt. — 50. Muscles de l'éminence hypothénar. — 51, 51, 51. M. interosseux palmaires.

Fig. 2. Les M. rond pronateur, fléchisseur profond des doigts, et long fléchisseur propre du pouce. Le M. rond pronateur est soulevé et renversé en dehors, afin de mettre à découvert ses deux insertions supérieures; les autres muscles de la région antérieure et superficielle de l'avant-bras ont été enlevés, ainsi que le ligament annulaire antérieur du carpe et les M. lombricaux, afin de laisser à découvert, dans toute son étendue, le M. fléchisseur profond des doigts. Les gaînes fibreuses des doigts sont ouvertes; les tendons du fléchisseur superficiel sont détachés, excepté pour le doigt indicateur. Homme de 30 ans.

N° 1. Extrémité inférieure du M. brachial antérieur. — 2. Le tendon du même muscle. — 3. Le tendon précédent, s'insérant à l'apophyse coronoïde du cubitus.

— 4. Extrémité inférieure de l'humérus. — 5. Condyle interne du même os. — 6. Olécrâne. — 7. M. rond pronateur. — 8. Insertion du muscle précédent au condyle interne de l'humérus. — 9. Autre insertion du même muscle en dedans de l'apophyse coronoïde du cubitus. — 10. Tendon inférieur du même muscle, se fixant au radius. — 11. Portion du M. court supinateur. — 12. Apophyse bicipitale du radius. — 13. Portion du ligament interosseux. — 14. M. fléchisseur profond des doigts. — 15. Les fibres du muscle précédent se fixant en dedans de l'olécrâne. — 16. Autres fibres du même muscle se fixant au cubitus, immédiatement au-dessous de l'apophyse coronoïde. — 17. Autres fibres s'attachant au ligament interosseux. — 18. Les quatre tendons du M. fléchisseur profond, réunis en un seul faisceau. — 19. Les mêmes tendons commençant à s'isoler au niveau de l'articulation du poignet. — 20, 20, 20, 20. Les mêmes tendons complètement isolés les uns des autres, et se portant en divergeant vers les quatre derniers doigts. — 21. Portion d'un tendon du fléchisseur superficiel, coupé au niveau de l'articulation métacarpo-phalangienne. — 22. Tendon du fléchisseur profond, venant de traverser l'ouverture que lui offre le tendon du fléchisseur superficiel. — 23, 23, 23, 23. Terminaison des tendons du fléchisseur profond à la dernière phalange des quatre derniers doigts. — 24, 24. Les deux languettes d'un tendon du fléchisseur superficiel, qui formaient l'ouverture traversée par le tendon correspondant du profond. — 25, 25. Les gaînes tendineuses des doigts, ouvertes et renversées en dehors. — 26, 26, 26. Continuation de ces gaînes avec le ligament métacarpien transverse. — 27. M. long fléchisseur propre du pouce. — 28. Insertion du muscle précédent au radius, au-dessous de la terminaison du M. court supinateur. — 29. Insertion du même muscle au ligament interosseux. — 30. Tendon du même muscle, recevant les fibres charnues. — 31. Le tendon précédent, s'engageant sous la saillie du trapèze. — 32. Le même tendon en rapport avec le court fléchisseur du pouce. — 33. Terminaison du même tendon à la dernière phalange du pouce. — 34. Gaîne fibreuse qui renfermait le tendon précédent. — 35. Bord externe du radius. — 36. Bord interne du cubitus. — 37, 37. Portion du M. carré pronateur. — 38. Os pisiforme. — 39. Ligament étendu entre le pisiforme et — 40. le crochet de l'os unciforme. — 41. Muscles de l'éminence hypothénar. — 42. Muscles de l'éminence thénar. — 43, 43. M. adducteur du pouce.

PLANCHE 101.

Fig. 1. Les M. rond pronateur, court supinateur, carré pronateur, et l'insertion du tendon du M. long supinateur. Côté gauche. Homme de 20 ans.

N° 1. Extrémité inférieure de l'humérus. — 2. Petite tête de l'humérus. — 3. Poulie articulaire du même os. — 4. Apophyse coronoïde du cubitus. — 5. Tête du radius. — 6. M. rond pronateur. — 7. Insertion du muscle précédent au condyle interne de

Fait et del.

Lith de Pelet

l'humérus. — 8. Insertion profonde du même muscle en dedans de l'apophyse coronoïde du cubitus. — 9, 9. Le tendon du même muscle, se terminant au bord externe du radius. — 10. M. court supinateur. — 11. Insertion du muscle précédent au condyle externe de l'humérus. — 12, 12, 12. Terminaison du même muscle au tiers supérieur des faces postérieure et externe du radius. — 13. Eminence bicipitale du — 14. radius, — 15. cubitus. — 16. Ligament interosseux. — 17. M. carré pronateur. — 18, 18. Insertion du muscle précédent au quart inférieur de la face antérieure du cubitus. — 19, 19. Terminaison du même muscle au quart inférieur de la face antérieure du radius. — 20. Tendon du M. long supinateur. — 21. Insertion du tendon précédent à la partie inférieure du bord externe du radius, au-dessus de son apophyse styloïde. — 22. Ligament antérieur du carpe. — 23. Os pisiforme.

Fig. 2. L'un des tendons du M. fléchisseur profond des doigts, isolé du tendon correspondant du fléchisseur superficiel, et vu par sa face antérieure.

N° 1. Le tendon. — 2. Ligne longitudinale que présente le tendon précédent sur son milieu. — 3. Rétrécissement du même tendon à l'endroit où il traversait l'ouverture du tendon du fléchisseur superficiel. — 4. Troisième phalange. — 5. Terminaison du tendon à la phalange précédente. — 6. Seconde phalange.

Fig. 3. L'un des tendons du M. fléchisseur superficiel des doigts, isolé du tendon correspondant du fléchisseur profond, et vu par sa face antérieure.

N° 1. Le tendon. — 2. Endroit où le tendon s'aplatit et se bifurque. — 3, 3. Bifurcation du tendon précédent. — 4. Ouverture par laquelle passait le tendon du fléchisseur profond. — 5. Coulisse que forment les deux divisions du tendon, en se réunissant, et dans laquelle était logé le tendon du fléchisseur profond. — 6, 6. Nouvelle bifurcation du tendon à son insertion sur les parties latérales de la face antérieure de la seconde phalange. — 7. Troisième phalange.

Fig. 4. Le tendon précédent, entièrement isolé, et vu par sa face postérieure.

N° 1. Le tendon. — 2. Aplatissement du tendon avant sa bifurcation. — 3, 3. Les deux languettes de la bifurcation du tendon. — 4. Réunion des deux languettes précédentes. — 5, 5. Terminaison bifurquée du tendon.

Fig. 5. Tendons des M. fléchisseurs superficiel et profond des doigts.

N° 1. Tendon du fléchisseur superficiel. — 2. Le tendon précédent se divisant pour laisser passer le tendon du fléchisseur profond. — 3. Languettes résultant de la bifurcation du tendon précédent. — 4. Gouttières que forment, en se réunissant, les deux languettes précédentes. — 5. Terminaison du tendon du M. fléchisseur superficiel à la seconde phalange. — 6. Tendon du fléchisseur profond. — 7. Le tendon précédent venant de traverser le tendon du fléchisseur superficiel. — 8. Terminaison du même tendon à la troisième phalange. — 9. Seconde phalange. — 10. Première phalange. — 11. Premier os du métacarpe.

Fig. 6. Les tendons des M. fléchisseurs superficiel et profond, entourés de leur membrane synoviale. Leur gaîne fibreuse est ouverte et renversée.

N° 1, 1, 1. Tendon du fléchisseur superficiel. — 2, 2, 2. Tendon du fléchisseur profond. — 3, 3, 3. La gaîne fibreuse ouverte et renversée. — 4. Repli triangulaire que forme la membrane synoviale derrière le tendon du fléchisseur profond. — 5. Autre repli synovial situé derrière le tendon du fléchisseur superficiel. — — 6. Petite bride synoviale étendue entre les deux tendons. — 7 et 8. Cul-de-sac formé en arrière par la membrane synoviale entre les tendons et la gaîne fibreuse. — 9, 9. La membrane synoviale retenue par des airignes. — 10, 11, 12. Première, seconde et troisième phalanges. — 13. Os du métacarpe.

Fig. 7. La gaîne fibreuse du doigt médius, vue de profil et renfermant les tendons des fléchisseurs.

N° 1, 2, 3. Face dorsale des première, seconde et troisième phalanges. — 4, 4. La gaîne fibreuse. — 5. Terminaison de la gaîne précédente au niveau de la troisième phalange. — 6, 6. Insertions de la même gaîne sur les côtés des phalanges. — 7. Commencement de la même gaîne au niveau du ligament transverse du métacarpe. — 8. Tendon du fléchisseur superficiel. — 9. Tendon du fléchisseur profond. — 10. Extrémité du troisième os du métacarpe. — 11. Ligament latéral interne de l'articulation métacarpo-phalangienne.

Fig. 8. La membrane synoviale qui entoure les tendons des M. fléchisseurs des doigts, derrière le ligament annulaire antérieur du carpe. Ce dernier ligament est fendu dans sa partie moyenne, et renversé. Homme de 30 ans. Côté gauche.

N° 1. Extrémité inférieure du radius. — 2. Extrémité inférieure du cubitus. — 3. Portion du ligament interosseux. — 4, 4, 4, 4, 4, 4. Tendons du fléchisseur superficiel. — 5, 5, 5, 5. Tendons du fléchisseur profond. — 6, 6. Tendon du long fléchisseur du pouce. — 7. Membrane synoviale commune aux tendons précédens. — 8, 8, 8. Culs-de-sac supérieurs, et — 9. culs-de-sac inférieurs que forme la membrane synoviale, en se réfléchissant sur les tendons précédens. — 10. Premier os du métacarpe. — 11. Cinquième os du métacarpe. — 12. Os pisiforme. — 13, 13. Ligament annulaire antérieur du carpe, coupé et renversé. — 14. Tendons du long abducteur et du court extenseur du pouce.

PLANCHE 102.

Fig. 1. Les muscles de la région externe et de la région postérieure et superficielle de l'avant bras. Côté droit. Homme de 40 ans.

N° 1. Face postérieure de l'humérus. — 2. Cavité olécrânienne. — 3. Condyle externe de l'humérus. — 4. M. long supinateur. — 5, 5. Insertion du muscle précédent à la partie inférieure du bord externe de l'humérus. — 6. Tendon inférieur du même muscle. — 7. Ligne celluleuse qui sépare le M. long supinateur du —

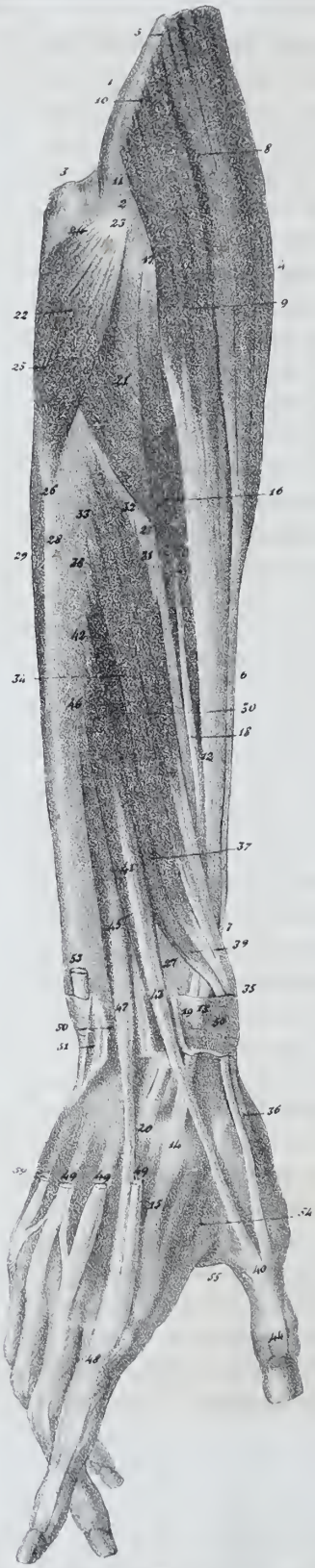

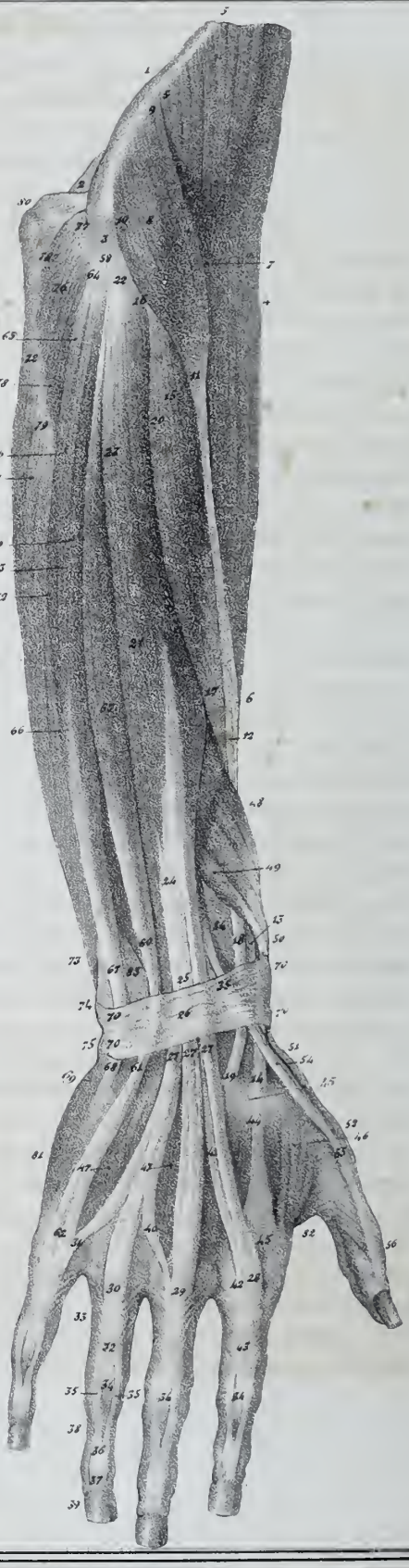

Fillet del

Th. de Fokkel

8. M. premier radial externe. — 9. Insertion du muscle précédent à la partie inférieure du bord externe de l'humérus. — 10. Autre insertion du même muscle au condyle externe de l'humérus. — 11 et 12. Le tendon du muscle précédent, passant sous les M. grand abducteur et petit extenseur du pouce. — 13. Le même tendon s'engageant sous le ligament annulaire postérieur du carpe. — 14. Le même tendon s'insérant à la partie postérieure de l'extrémité supérieure du second os du métacarpe. — 15. M. second radial externe. — 16. Insertion du muscle précédent au condyle externe de l'humérus. — 17, 18. Le tendon du même muscle, glissant derrière les M. long abducteur et court extenseur du pouce, et le ligament annulaire postérieur du carpe. — 19. Le même tendon se fixant à l'extrémité supérieure du troisième os du métacarpe. — 20. Cloison aponévrotique commune au M. second radial externe et au — 21. M. extenseur commun des doigts. — 22. Insertion du muscle précédent au condyle externe de l'humérus. — 23. Cloison aponévrotique commune au même muscle et à l'extenseur propre du petit doigt. — 24. Les tendons du M. extenseur commun, se séparant des faisceaux charnus. — 25. Les mêmes tendons s'engageant sous — 26. le ligament annulaire postérieur du carpe. — 27, 27, 27. Les mêmes tendons sortant de la gaîne que leur forme le ligament précédent. — 28. Le tendon du doigt indicateur. — 29. Le tendon du doigt médius. — 30. Le tendon du doigt annulaire. — 31. Languette fibreuse unissant les tendons extenseurs de l'annulaire et du petit doigt. — 32. Tendon de l'extenseur placé sur la première phalange, et recevant à son niveau — 33, 33. les expansions tendineuses des M. lombricaux et interosseux. — 34. Languette moyenne du tendon de l'extenseur, qui s'insère à la partie postérieure de l'extrémité supérieure de la seconde phalange. — 35, 35. Languettes latérales passant de chaque côté de la languette moyenne. — 36. Les deux languettes précédentes réunies en un seul faisceau, au niveau de la seconde phalange, pour aller se terminer à — 37. la partie postérieure de l'extrémité supérieure de la troisième phalange. — 38. Seconde et — 39. troisième phalange. — 40. Languette se séparant du tendon du doigt annulaire pour se porter à celui du doigt médius. — 41. Tendon du M. extenseur propre de l'index, se montrant entre les tendons de l'extenseur commun, après avoir passé derrière eux, au niveau du poignet. — 42. Le tendon précédent venant se confondre avec celui que l'extenseur commun envoie à l'index. — 43. Les deux tendons précédens réunis en un seul. — 44, 45. Second os du métacarpe. — 46. Premier M. interosseux dorsal. — 47, 47, 47. Les autres M. interosseux dorsaux. — 48. M. long abducteur du pouce. — 49. M. court extenseur du pouce. — 50. Les tendons des muscles précédens glissant en dehors du radius. — 51. Tendon du long abducteur du pouce s'insérant au premier os du métacarpe. — 52. Terminaison du tendon du court extenseur du pouce, à la première phalange de ce doigt. — 53. Tendon du long extenseur du pouce. — 54. Le même tendon venant de croiser ceux des deux M. radiaux externes. — 55. Le même tendon s'unissant à celui du petit extenseur, et se terminant à — 56. la dernière phalange du pouce. — 57. M. extenseur propre du petit doigt. — 58. Insertion du muscle précédent au condyle externe de l'humérus. — 59. Cloison aponévrotique commune au muscle précédent et au cubital postérieur. — 60. Le tendon de

l'extenseur propre du petit doigt, allant s'engager dans la gaîne que lui offre le ligament annulaire postérieur. — 61. Le même tendon au-dessous du ligament annulaire. — 62. Le même tendon s'unissant à celui que l'extenseur commun envoie au petit doigt. — 63. M. cubital postérieur. — 64. Insertion du muscle précédent au condyle externe de l'humérus. — 65. Portion du muscle précédent contiguë à l'anconé. — 66, 66. Insertions du même muscle aux deux quarts moyens du bord postérieur du cubitus. — 67. Le tendon du même muscle glissant dans une coulisse du cubitus, et passant sous le ligament annulaire postérieur. — 68. Le même tendon au-dessous du ligament annulaire, allant s'insérer à — 69. la partie interne de l'extrémité supérieure du cinquième os du métacarpe. — 70, 70, 70, 70. Les deux extrémités du ligament annulaire postérieur. — 71. Portion du M. cubital antérieur. — 72. Insertion du muscle précédent au bord postérieur du cubitus. — 73. Tendon inférieur du même muscle. — 74. Apophyse styloïde du cubitus. — 75. Os pisiforme. — 76. M. anconé. — 77. Insertion du muscle précédent à la partie postérieure et inférieure du condyle externe de l'humérus. — 78, 78. Terminaison du même muscle à la face et au bord postérieurs du cubitus. — 79. Pointe que forme l'anconé entre les deux muscles cubitaux. — 80. Olécrâne. — 81. Muscles de l'éminence hypothénar. — 82. Portion de l'adducteur du pouce. — 83. Portion du cubitus. — 84. Petite portion du radius.

Fig. 2. Les M. de la région postérieure et profonde, et ceux de la région externe de l'avant-bras. Les M. extenseur commun des doigts, extenseur propre du petit doigt et cubital postérieur ont été enlevés. Homme de 30 ans. Côté droit.

N° 1. Face postérieure de l'humérus. — 2. Condyle externe de l'humérus. — 3. Olécrâne. — 4. M. long supinateur. — 5. Insertion du muscle précédent au bord externe de l'humérus. — 6. Tendon du même muscle. — 7. Le même tendon passant derrière ceux des M. long abducteur et court extenseur du pouce, pour aller se terminer au radius. — 8. Bords contigus des M. long supinateur et — 9. premier radial externe. — 10. Insertion du muscle précédent à la partie inférieure du bord externe de l'humérus. — 11. Autre insertion du même muscle à la partie supérieure du condyle externe de l'humérus. — 12. Tendon du même muscle. — 13. Le tendon précédent, au niveau de la coulisse que lui offre le ligament annulaire. — 14. Insertion du même tendon à la partie postérieure de l'extrémité supérieure du — 15. second os du métacarpe. — 16. M. second radial externe. — 17. Insertion du muscle précédent au condyle externe de l'humérus. — 18 et 19. Le tendon du muscle précédent, glissant à côté et au-dessous de celui du premier radial externe, pour aller s'insérer à — 20. l'extrémité supérieure du troisième os du métacarpe. — 21. Portion du court supinateur. — 22. M. anconé. — 23. Insertion du muscle précédent à la partie postérieure du condyle externe de l'humérus. — 24. Fibres supérieures du muscle précédent, qui se continuent avec celles de la portion externe du triceps brachial. — 25. Insertion du même muscle au bord et à la face postérieurs du cubitus. — 26. Sommet du M. anconé. — 27, 27. Face postérieure du radius. — 28. Face postérieure du cubitus. — 29. Portion du M. cubital antérieur. — 30. M. long abducteur du pouce. — 31. Insertion du même muscle à la face postérieure du radius.

Fig. 1.

Fig. 2.

Feillet del.

Lith. de Sev.

—32. Insertion du même muscle au ligament interosseux. —33. Insertion du même muscle à la face postérieure du cubitus. — 34. Bords contigus des M. long abducteur et court extenseur du pouce. — 35. Le tendon du long abducteur glissant avec celui du petit extenseur, dans une gaîne fibreuse commune. — 36. Insertion du tendon du long abducteur du pouce à l'extrémité supérieure du premier os du métacarpe. —37. M. court extenseur du pouce. — 38. Insertion du muscle précédent à la face postérieure du cubitus et du ligament interosseux. — 39. Le tendon du même muscle allant se terminer à — 40. l'extrémité supérieure de la première phalange du pouce. — 41. M. long extenseur du pouce. — 42. Insertion du muscle précédent à la face postérieure du cubitus et du ligament interosseux. — 43. Le tendon du même muscle passant dans la gaîne fibreuse que lui offre le ligament annulaire postérieur, et allant se terminer à — 44. la partie postérieure de la dernière phalange du pouce. — 45. M. extenseur propre de l'index. — 46. Insertion du muscle précédent à la face postérieure du cubitus et du ligament interosseux. — 47. Le tendon du muscle précédent, passant dans la même gaîne que ceux de l'extenseur commun. — 48. Le même tendon se réunissant à celui que l'extenseur commun envoie à l'index. — 49, 49, 49. Les tendons de l'extenseur commun, coupés transversalement. — 50, 50. Le ligament annulaire postérieur du carpe. — 51. Gaîne propre au tendon de l'extenseur propre du petit doigt. — 52. Portion du tendon précédent. — 53. Portion du tendon du M. cubital postérieur.

PLANCHE 103.

IG. 1. Elle représente les muscles opposant et court fléchisseur du pouce, l'adducteur et le court fléchisseur du petit doigt, et les M. lombricaux, dans leurs rapports naturels avec les parties voisines. Côté gauche. Homme de 30 ans.

N° 1. Portion du M. court abducteur du pouce, coupé près de son insertion au ligament annulaire antérieur du carpe. — 2. L'autre portion du même muscle, détachée et renversée. — 3. M. opposant du pouce. — 4. Insertion du muscle précédent au ligament annulaire antérieur du carpe et à l'os trapèze. — 5, 5. Terminaison du même muscle à la partie externe de la face antérieure, et au bord externe du—6. premier os du métacarpe. —7. Faisceau antérieur du muscle court fléchisseur du pouce. — 8. Insertion du faisceau précédent au ligament annulaire antérieur du carpe. — 9. Terminaison du même faisceau à l'os sésamoïde externe de l'articulation métacarpo-phalangienne et à l'extrémité supérieure de la première phalange du pouce. —10. Faisceau profond du muscle court fléchisseur du pouce. — 11, 11. Tendon du muscle long fléchisseur du pouce. — 12. Première et — 13. dernière phalange du pouce. — 14. Portion du muscle adducteur du pouce. — 15. Portion du premier muscle interosseux dorsal. — 16. Ligament annulaire antérieur du carpe. —17, 17. Tendons du fléchisseur profond des doigts. — 18. Les mêmes tendons au-

dessous du ligament annulaire antérieur du carpe. — 19. Premier des M. lombricaux. — 20. Insertion du muscle précédent au tendon du fléchisseur profond qui va au doigt indicateur. — 21. Tendon du muscle précédent passant en dehors de l'articulation métacarpo-phalangienne de l'index, pour aller s'unir au tendon extenseur correspondant. — 22. Le second des muscles lombricaux. — 23 et 24. Double insertion du muscle précédent aux tendons du fléchisseur profond, qui vont à l'index et au doigt du milieu. — 25. Le tendon du même muscle allant s'unir au tendon de l'extenseur destiné au médius. — 26. Le troisième des muscles lombricaux. — 27 et 28. Double insertion du muscle précédent aux tendons du fléchisseur profond, qui vont aux doigts médius et annulaire. — 29. Le tendon du même muscle, allant s'unir au tendon de l'extenseur qui appartient au doigt annulaire. — 30. Le quatrième des muscles lombricaux. — 31. Insertion du muscle précédent aux tendons de l'annulaire et du petit doigt. — 32. Tendon du même muscle, allant rejoindre le tendon extenseur de l'annulaire. — 33, 33, 33. Les tendons du fléchisseur profond. — 34, 34. Portion du ligament transverse du métacarpe. — 35, 35, 35, 35. Les gaînes fibreuses des doigts. — 36. Muscle court fléchisseur du petit doigt. — 37. Insertion du même muscle au ligament annulaire du carpe et à l'apophyse de l'os crochu. — 38. Terminaison du même muscle en dedans de l'extrémité supérieure de la première phalange du petit doigt. — 39. Muscle adducteur du petit doigt. — 40. Insertion du même muscle à l'os pisiforme. — 41. Terminaison du même muscle en dedans de l'extrémité supérieure de la première phalange du petit doigt. — 42. Portion du muscle opposant du petit doigt. — 43. Tendon du muscle cubital antérieur.

Fig. 2. Elle représente les muscles court fléchisseur et adducteur du pouce, et l'opposant du petit doigt.

N° 1. Extrémité inférieure du cubitus et du — 2. radius. — 3. Ligament antérieur de l'articulation radio-carpienne. — 4. Os pisiforme. — 5. Ligament annulaire antérieur du carpe. — 6. Articulation carpo-métacarpienne du pouce. — 7. Premier os du métacarpe. — 8. Faisceau superficiel du muscle court fléchisseur du pouce. — 9. Insertion du faisceau précédent au ligament annulaire du carpe. — 10. Terminaison du même faisceau à l'os sésamoïde externe de l'articulation métacarpo-phalangienne, et en dehors de la première phalange du pouce. — 11. Faisceau profond du muscle court fléchisseur du pouce. — 12. Insertion du faisceau précédent au grand os et à la partie antérieure de l'extrémité supérieure du troisième os du métacarpe. — 13. Terminaison du même faisceau à l'os sésamoïde interne de l'articulation métacarpo-phalangienne, et à la partie interne de l'extrémité supérieure de la première phalange du pouce. — 14. Gouttière qui reste entre les deux faisceaux précédens, et logeait le tendon du long fléchisseur du pouce. — 15. Première phalange du pouce. — 16. Muscle adducteur du pouce. — 17, 18. Insertion du muscle précédent aux trois quarts inférieurs de la face antérieure du troisième os du métacarpe. — 19. Terminaison du même muscle à l'os sésamoïde interne de l'articulation métacarpo-phalangienne, et à la partie correspondante de la pre-

Fig. 2.

Fig. 1.

Fig. 3.

Lith. Pellet.

Pellet et

mière phalange du pouce. — 20. Portion du premier M. interosseux dorsal. — 21. M. opposant du petit doigt. — 22. Insertion du même muscle au ligament annulaire du carpe. — 23. Autre insertion du même muscle à l'apophyse de l'os crochu. — 24, 24. Terminaison du même muscle au bord interne du cinquième os du métacarpe. — 25. Portion du troisième M. interosseux dorsal. — 26. Le second M. interosseux palmaire. — 27. Portion du quatrième M. interosseux dorsal. — 28. Le troisième M. interosseux palmaire. — 29, 29, 29, 29. La première phalange des quatre derniers doigts.

PLANCHE 104.

Fig. 1. Elle représente les quatre muscles interosseux dorsaux. Côté gauche. Homme de 20 ans.

N° 1. Extrémité inférieure du radius et du — 2. cubitus. — 3. Ligament postérieur de l'articulation radio-carpienne. — 4, 5, 6, 7, 8. Premier, second, troisième, quatrième et cinquième os du métacarpe. — 9, 9, 9, 9. Tendons du M. extenseur des doigts, coupés au-dessus des articulations métacarpo-phalangiennes. — 10. Portion du M. adducteur du pouce. — 11. M. premier interosseux dorsal. — 12 et 13. Double insertion du même muscle au premier et au second os du métacarpe. — 14. Intervalle par lequel passe l'artère radiale. — 15, 15. Tendons du premier M. interosseux dorsal, se terminant en dehors du tendon de l'extenseur qui va à l'index. — 16. Tendon de terminaison du premier M. interosseux palmaire. — 17. Second M. interosseux dorsal. — 18 et 19. Double insertion du même muscle aux second et troisième os du métacarpe. — 20. Tendon du muscle précédent, se terminant à la partie externe du tendon extenseur du doigt médius. — 21. Troisième M. interosseux dorsal. — 22, 23. Double insertion du muscle précédent aux troisième et quatrième os du métacarpe. — 24. Tendon du même muscle allant se terminer en dedans du tendon de l'extenseur qui va au doigt médius. — 25. Tendon de terminaison du second M. interosseux palmaire. — 26. Quatrième M. interosseux dorsal. — 27 et 28. Double insertion du muscle précédent au quatrième et au cinquième os du métacarpe. — 29. Tendon du muscle précédent, se terminant en dedans de l'extenseur qui va au doigt annulaire. — 30. Tendon de terminaison du troisième muscle interosseux palmaire.

Fig. 2. Elle représente les trois M. interosseux palmaires. Côté gauche. Homme de 18 ans.

N° 1. Extrémité inférieure du cubitus et du — 2. radius. — 3. Ligament antérieur des articulations carpiennes, mis à nu par l'ablation du ligament annulaire antérieur. — 4. Os pisiforme, réuni par un ligament à — 5. l'apophyse de

l'os crochu. — 6. et 7. Articulation carpo-métacarpienne du pouce. — 8. Ligament antérieur de l'articulation radio-carpienne. — 9, 10, 11, 12, 13. Premier, second, troisième, quatrième et cinquième os du métacarpe. — 14. Premier M. interosseux palmaire. — 15, 15. Insertion du même muscle à la partie antérieure de la face interne du second os du métacarpe. — 16. Tendon de terminaison du même muscle au côté interne de l'extrémité supérieure de la première phalange de l'indicateur et du tendon extenseur correspondant.—17. Second M. interosseux palmaire. — 18, 18. Insertion du muscle précédent à la partie antérieure de la face externe du quatrième os du métacarpe. — 19. Tendon de terminaison du même muscle au côté externe de l'extrémité supérieure de la première phalange de l'annulaire, et du tendon extenseur correspondant. — 20. Troisième M. interosseux palmaire. — 21, 21. Insertion du muscle précédent à la partie antérieure de la face externe du cinquième os du métacarpe. — 22. Tendon de terminaison du même muscle au côté externe de l'extrémité supérieure de la première phalange du petit doigt et du tendon extenseur correspondant.

Fig. 3. Elle représente le M. court supinateur du côté gauche. Homme de 25 ans.

N° 1. Extrémité inférieure de l'humérus. — 2. Olécrâne. — 3. Face postérieure du cubitus. — 4. Portion de la tête du — 5. radius. — 6. M. court supinateur. — 7. Insertion du muscle précédent à la tubérosité externe de l'humérus. — 8. Autre insertion du même muscle au ligament annulaire du radius. — 9, 9. Autre insertion du même muscle à la face postérieure du cubitus. — 10, 10. Les fibres du muscle précédent, se contournant sur la partie externe du radius, pour aller s'attacher à sa face antérieure. — 11. Portion du ligament interosseux.

PLANCHE 105.

Fig. 1. Elle représente l'aponévrose d'enveloppe du membre supérieur vue par sa face antérieure. Bras droit. Homme de 40 ans.

N° 1. Extrémité interne de la clavicule. — 2. M. deltoïde. — 3. Apophyse coracoïde. — 4. M. coraco-brachial réuni à la — 5. courte portion du M. biceps. — 6. M. grand pectoral coupé près de son tendon. — 7. Tendon des M. grand dorsal et grand rond. — 8. Aponévrose mince recouvrant le M. sous-scapulaire. — 9. Portion du grand rond. — 10. Aponévrose brachiale. — 11. Arcade fibreuse, formée au niveau de l'aisselle par la partie supérieure de l'aponévrose précédente, et étendue entre les tendons du grand pectoral et du grand dorsal. — 12, 13, 14. L'aponévrose brachiale recouvrant les M. biceps, triceps et brachial antérieur. — 15. Aponévrose anti-brachiale. — 16. Expansion fibreuse qui naît du tendon du biceps, et concourt à la formation de l'aponévrose précédente. — 17. Insertion de l'aponévrose anti-brachiale au condyle interne de l'humérus.

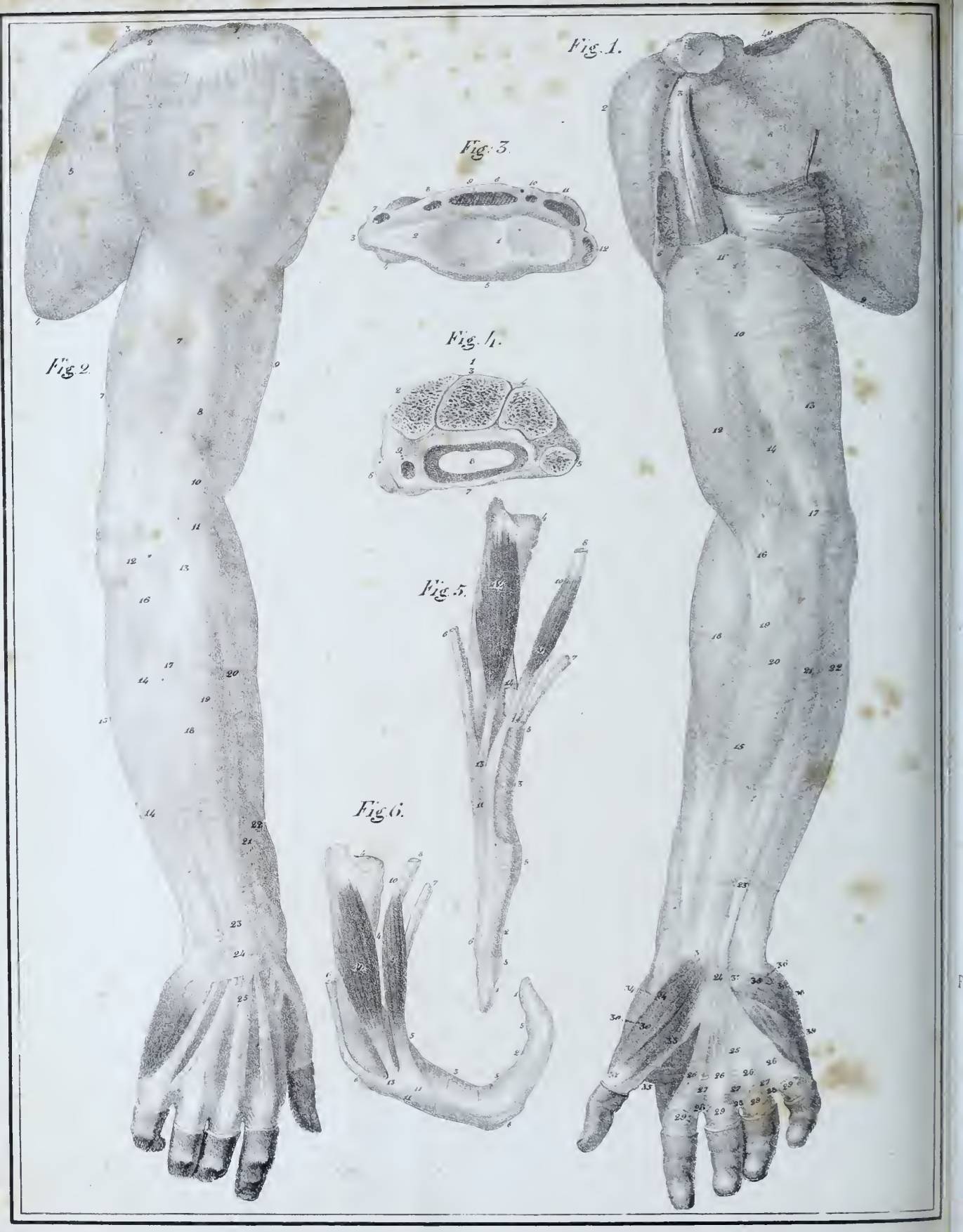

Lith. de P.

— 18, 19, 20, 21, 22. L'aponévrose anti-brachiale recouvrant les M. long supinateur, rond pronateur, grand palmaire, petit palmaire, fléchisseur superficiel des doigts et cubital antérieur. — 23. Tendon du M. petit palmaire se dégageant de l'aponévrose anti-brachiale pour devenir sous-cutané. — 24. Le même tendon s'unissant au ligament annulaire antérieur du carpe, et se portant à la paume de la main, pour former par son expansion — 25. l'aponévrose palmaire. — 26, 26, 26, 26. Fibres longitudinales de l'aponévrose palmaire formant quatre faisceaux longitudinaux qui recouvrent les tendons des fléchisseurs des doitgs. — 27, 27, 27. Fibres transversales réunissant les faisceaux longitudinaux de l'aponévrose palmaire. — 28, 28, 28. L'aponévrose palmaire s'unissant au ligament transverse du métacarpe, dans les intervalles des doigts. — 29, 29, 29. Gaînes fibreuses des doigts. — 30. M. court abducteur du pouce. — 31. Insertion du muscle précédent au scaphoïde et au ligament annulaire antérieur du carpe. — 32. Terminaison du même muscle au côté externe de l'extrémité supérieure de la première phalange du pouce. — 33. Portion du M. court fléchisseur du pouce. 34. Portion de l'opposant du pouce. — 35. Portion de l'adducteur du pouce. — 36. M. palmaire cutané. — 37. Insertion du muscle précédent au ligament annulaire antérieur du carpe, et en dehors l'aponévrose palmaire. — 38. Terminaison des fibres du muscle précédent aux tégumens. — 39. M. de l'éminence hypothénar. — 40. Portion du M. sus-épineux.

Fig. 2. Elle représente l'aponévrose d'enveloppe du membre supérieur, vue par sa face postérieure.

N° 1. Apophyse acromion. — 2. Epine de l'omoplate. — 3. Angle supérieur, et — 4. angle inférieur du même os. — 5. Aponévrose mince qui se fixe au bord interne et à l'épine de l'omoplate, et recouvre les M. sous-épineux et petit rond. — 6. Expansion fibro-celluleuse qui couvre le M. deltoïde. — 7, 8, 9. Aponévrose brachiale recouvrant les M. triceps brachial, brachial antérieur et biceps. — 10, 11. La même aponévrose recouvrant les M. long supinateur et premier radial externe. — 12. La même aponévrose venant se fixer à l'olécrâne. — 13. Insertion de l'aponévrose anti-brachiale au condyle externe de l'humérus. — 14, 14. Insertion de la même aponévrose au bord postérieur du cubitus. — 15. La même aponévrose recouvrant le M. cubital antérieur, — 16. le M. anconé, — 17. le M. cubital postérieur, — 18. l'extenseur du petit doigt, — 19. l'extenseur commun des doigts, — 20. le second radial externe, — 21. le long abducteur, et — 22. le court extenseur du pouce. — 23. L'aponévrose anti-brachiale venant se confondre inférieurement avec — 24. le ligament annulaire postérieur du carpe. — 25. Expansion aponévrotique fort mince, qui se détache du bord inférieur du ligament précédent, et recouvre la face dorsale de la main.

Fig. 3. Elle représente une coupe transversale faite au ligament annulaire postérieur du carpe, au niveau de l'extrémité inférieure des deux os de l'avant-bras, afin de faire voir la disposition des gaînes que ce ligament présente aux tendons des muscles de la partie postérieure et de la partie externe de l'avant-bras. Côté droit. Homme de 20 ans.

N° 1. Surface articulaire de l'extrémité inférieure du radius. — 2. Ligament triangulaire de l'articulation radio-carpienne. — 3. Apophyse styloïde, et — 4. extrémité inférieure du cubitus. — 5. Face antérieure du poignet. — 6. Ligament annulaire postérieur du carpe. — 7. Gaîne propre au tendon du M. cubital postérieur. — 8. Gaîne propre au tendon de l'extenseur du petit doigt. — 9. Gaîne fibreuse commune aux tendons de l'extenseur commun des doigts et à celui de l'extenseur propre de l'index. — 10. Gaîne propre au tendon du long extenseur du pouce. — 11. Gaîne commune aux tendons des deux M. radiaux externes. — 12. Gaîne commune aux tendons des M. court extenseur et long abducteur du pouce.

Fig. 4. Elle représente l'anneau que le ligament annulaire antérieur forme avec la partie antérieure du carpe, pour le passage des tendons des M. fléchisseurs des doigts. Le carpe est vu par sa partie supérieure. Côté droit.

N° 1. Face dorsale du carpe. — 2. Os scaphoïde. — 3. Os sémi-lunaire. — 4. Os pyramidal. — 5. Os pisiforme. — 6. Trapèze. — 7. Ligament annulaire antérieur du carpe. —8. Anneau moitié fibreux et moitié osseux que traversent les tendons des M. fléchisseurs des doigts. — 9. Canal creusé entre les fibres du ligament annulaire antérieur, et traversé par le tendon du M. grand palmaire.

Fig. 5. Elle représente les M. lombrical et interosseux du doigt médius, isolés et vus de profil, afin de faire voir leur insertion sur le tendon extenseur correspondant, dont ils augmentent l'action lorsque le doigt est étendu.

N°s 1, 2, 3. Première, seconde et troisième phalanges. — 4. Troisième os du métacarpe. — 5, 5, 5. Gaîne fibreuse du doigt. — 6, 6. Tendon de l'extenseur. — 7. Tendon du fléchisseur superficiel placé au devant du — 8. tendon du fléchisseur profond. — 9. M. lombrical. — 10. Insertion du muscle précédent au tendon du fléchisseur profond. — 11. Expansion fibreuse du M. lombrical, se terminant sur le côté du tendon de l'extenseur. — 12. M. interosseux. — 13. Tendon du muscle précédent se terminant sur le côté du tendon de l'extenseur. — 14. Ligament transverse du métacarpe, séparant les tendons des M. lombricaux qui sont en avant, de ceux des interosseux qui sont en arrière.

Fig. 6. Elle représente la même préparation; le doigt est dans la flexion, afin de faire voir comment, dans ce cas, les M. lombricaux et interosseux peuvent agir comme fléchisseurs. Les numéros indiquent les mêmes objets que dans la figure 5.

PLANCHE 106.

Fig. 1. Elle représente 1° le M. grand fessier du côté gauche, dans ses rapports naturels avec les autres muscles de la fesse et ceux de la cuisse; 2° le M. moyen fessier du

Fig. 1.
Fig. 2.

côté droit, avec une partie des muscles de la région pelvi-trochantérienne correspondante. Homme de 40 ans d'une vigoureuse complexion.

N° 1. Apophyse épineuse de la cinquième vertèbre lombaire. — 2. Crête médiane du sacrum. — 3. Coccyx. — 4. Aponévrose qui recouvre les muscles des gouttières sacrées. — 5, 5. Crêtes iliaques. — 6. M. grand fessier. — 7, 7. Insertion du muscle précédent au cinquième postérieur de la lèvre externe de la crête iliaque. — 8. Autre insertion du même muscle à la face postérieure du sacrum. — 9. Autre insertion du même muscle au grand ligament sacro-sciatique. — 10. Autre insertion du même muscle au bord du coccyx. — 11. Fibres supérieures du M. grand fessier, se contournant sur le grand trochanter pour aller s'insérer sur l'extrémité supérieure du — 12. large tendon de terminaison du même muscle. — 13, 14. Insertion du tendon précédent à l'empreinte raboteuse qui descend du grand trochanter à la ligne âpre du fémur. — 15. Bord inférieur du M. grand fessier. — 16. Portion du M. moyen fessier, recouverte par l'aponévrose fascia-lata. — 17, 17. L'aponévrose précédente au niveau du bord supérieur du grand fessier. — 18. Saillie du grand trochanter. — 19. L'aponévrose fémorale recouvrant — 20. la portion externe du M. triceps fémoral. — 21. Expansion que le tendon du grand fessier envoie à l'aponévrose fémorale. — 22. M. biceps. — 23. M. demi-tendineux. — 24. M. demi-membraneux. — 25, 25. M. droit interne de la cuisse. — 26, 26, 27, 28, 28, 29, 30. Parties de la crête et de l'os iliaques, du sacrum, du grand ligament sacro-sciatique et du coccyx, qui donnaient attache aux fibres du M. grand fessier. — 31. Tubérosité de l'ischion. — 32 Branche de l'ischion. — 33. M. moyen fessier. — 34. Portion du même muscle qui n'est point recouverte par le grand fessier, et qui s'attache à l'aponévrose fémorale. — 35. Portion du même muscle que recouvre le grand fessier. — 36, 36. Insertion du moyen fessier aux trois quarts antérieurs de la lèvre externe de la crête iliaque. — 37. Tendon de terminaison du même muscle, se fixant au bord supérieur du grand trochanter. — 38. M. pyramidal. — 39. M. jumeau supérieur. — 40. Portion du M. obturateur interne. — 41. M. jumeau inférieur. — 42. Tendon de l'obturateur externe. — 43. M. carré. — 44. Petit trochanter. — 45. Face externe du grand trochanter que recouvrait le tendon du grand fessier. — 46. Tendon du M. grand fessier, renversé afin de faire voir ses insertions à — 47, 47. la ligne rugueuse qui descend du grand trochanter à — 48. la ligne âpre du fémur. — 49. Ligne oblique qui descend du petit trochanter à la ligne âpre du fémur.

Fig. 2. Elle représente le M. petit fessier du côté droit.

Nos 1, 1, 1. Crête iliaque. — 2. Ligne courbe supérieure, et — 3, 3. surface placée entre la ligne précédente et la crête iliaque, pour l'insertion du M. grand fessier. — 4. Ligne courbe inférieure de l'os iliaque. — 5, 5, 5. Portion de l'os des îles comprise entre les deux lignes précédentes et la crête iliaque, et servant d'insertion au M. moyen fessier. — 6. M. petit fessier. — 7, 7, 7. Insertion du muscle précédent au-dessous de la ligne courbe inférieure de l'os iliaque. — 8. Tendon du même muscle s'insérant à la partie antérieure du — 9. grand trochanter.

— 10. Face postérieure du sacrum. — 11. Coccyx. — 12. Grand ligament sacro-sciatique. — 13. M. pyramidal. — 14. Petit ligament sacro-sciatique. — 15. M. jumeau supérieur. — 16. M. obturateur interne. — 17. M. jumeau inférieur. — 18. Tendon de l'obturateur externe. — 19. M. carré de la cuisse. — 20. Tubérosité de l'ischion. — 21. Petit trochanter.

PLANCHE 107.

Fig. 1. Elle représente les muscles obturateurin terne et pyramidal vus du côté de l'excavation pelvienne. Côté droit. Homme de 40 ans.

N° 1. Crête iliaque. — 2. Fosse iliaque interne. — 3. Portion de la symphyse pubienne. — 4. M. obturateur interne. — 5. Insertion du muscle précédent en arrière des branches réunies de l'ischion et du pubis. — 6. Autre insertion du même muscle derrière le corps du pubis. — 7. Autre insertion du même muscle à une arcade fibreuse tendue au-dessous du trou sous-pubien. — 8. Autre insertion du même muscle au-dessous du détroit supérieur du bassin. — 9. Les fibres du même muscle convergeant pour sortir par la petite échancrure sciatique. — 10. Branches réunies de l'ischion et du pubis. — 11. Tubérosité sciatique — 12. Repli falciforme du grand ligament sacro-sciatique, embrassant la partie inférieure du muscle obturateur interne. — 13. Petite échancrure sciatique. — 14. Epine sciatique. — 15. Petit ligament sacro-sciatique. — 16. M. pyramidal. — 17, 17, 17, 17. Insertion du muscle précédent à la face antérieure du sacrum, entre les trous sacrés antérieurs. — 18. Le même muscle sortant par la — 19, 19. grande échancrure sciatique. — 20, 20. M. moyen fessier. — 21. Cinquième vertèbre lombaire. — 22. Sacrum scié par sa partie moyenne. — 23. Coccyx. — 24. Canal sacré. — 25. Face postérieure du sacrum. — 26. Fémur.

Fig. 2. Elle représente les muscles moyen fessier, pyramidal, obturateurs interne et externe et jumeaux de la cuisse, vus par derrière. Côté droit. Homme de 20 ans.

N° 1. M. moyen fessier. — 2. Crête iliaque. — 3, 3. Insertion du M. moyen fessier en dehors et au-dessous de la crête iliaque. — 4. Insertion du même muscle au-dessous de la ligne courbe supérieure de la fosse iliaque externe. — 5, 5. Tendon du même muscle se terminant au bord supérieur du grand trochanter. — 6. Grand trochanter. — 7. Epine iliaque postérieure et supérieure. — 8. Epine iliaque postérieure et inférieure. — 9. Face postérieure du sacrum. — 10. Le grand ligament sacro-sciatique s'insérant au sacrum et au coccyx. — 11. Insertion du même ligament à — 12. la tubérosité de l'ischion. — 13. M. pyramidal. — 14. Tendon du muscle précédent, se terminant à la partie supérieure de la cavité digitale du grand trochanter. — 15. Épine sciatique. — 16. Petit ligament sacro-sciatique. — 17. Le M. obturateur interne se réfléchissant derrière la petite échancrure sciatique. — 18. Tendon du même muscle allant s'insérer au milieu de la cavité digitale du grand

Fig. 1.

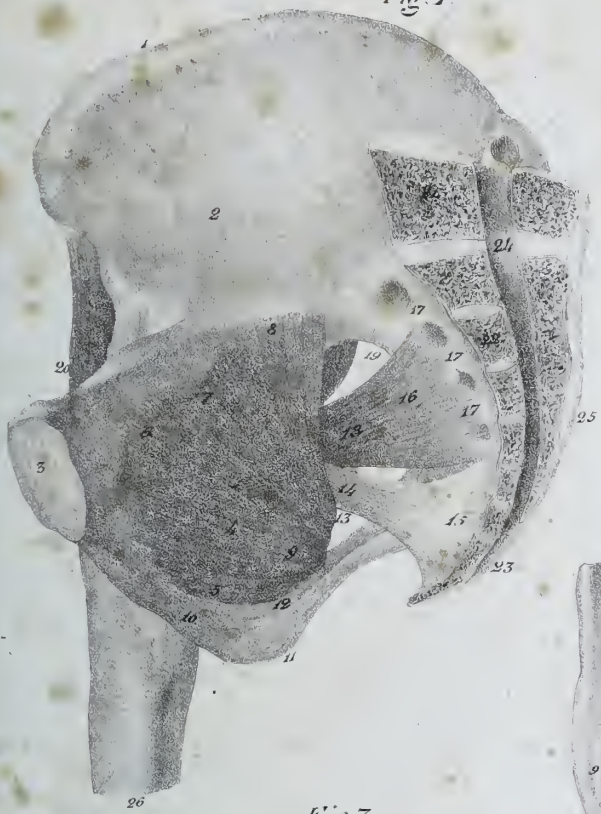

Fig. 2.

Fig. 3.

Feillet del

Lith.

trochanter. — 19. M. jumeau supérieur. — 20. Insertion du muscle précédent en dehors de l'épine sciatique. — 21. Terminaison du même muscle au-dessus du tendon de l'obturateur interne et à la cavité digitale du grand trochanter. — 22. M. jumeau inférieur. — 23. insertion du muscle précédent à la partie postérieure de la tubérosité de l'ischion. — 24. Terminaison du même muscle au-dessous du tendon de l'obturateur interne et à la cavité digitale du grand trochanter. — 25. Portion du M. obturateur externe. — 26. Le tendon du muscle précédent passant au-dessous du col du fémur, pour aller se fixer à la partie inférieure de la cavité digitale du grand trochanter. — 27. Col du fémur. — 28. Petit trochanter. — 29. Coccyx. — 30, 30. Grand trou sacro-sciatique. — 31. Petit trou sciatique.

Fig. 3. Elle représente le M. obturateur externe et le carré de la cuisse, vus par devant. Côté droit. Homme de 30 ans.

N° 1. Crête iliaque. — 2. Fosse iliaque interne. — 3. Corps du pubis. — 4. Moitié de la symphyse pubienne. — 5. Tubérosité de l'ischion. — 6. Moitié de la cinquième vertèbre lombaire. — 7. Moitié du sacrum. — 8. Symphyse sacro-iliaque. — 9. Coccyx. — 10. Fémur. — 11. Ligament capsulaire de l'articulation coxo-fémorale. — 12. Col du fémur. — 13. Grand trochanter. — 14. M. obturateur externe. — 15. Insertion du muscle précédent au ligament sous-pubien, au-dessous du trou du même nom. — 16, 17. Autre insertion du même muscle au-devant du pubis et en dehors du ligament sous-pubien. — 18. Autre insertion du même muscle à la face antérieure de la branche de l'ischion. — 19. Les fibres du muscle obturateur externe, se réunissant sur leur tendon commun, et se contournant au-dessous du col du fémur. — 20. M. carré de la cuisse. — 21. Insertion du muscle précédent en dehors de la tubérosité de l'ischion. — 22 Extrémité externe du même muscle passant derrière le fémur, pour aller s'insérer en arrière du grand trochanter. — 23. Bord inférieur du muscle carré. — 24. Petit trochanter. — 25. M. moyen fessier. — 26. M. petit fessier.

PLANCHE 108.

Fig. 1. Elle représente les muscles de la partie antérieure de la cuisse, dans leurs rapports naturels. Homme de 30 ans. Côté gauche.

N° 1. Moitié du sacrum. — 2. Fosse iliaque interne. — 3. Crête iliaque. — 4. Epine iliaque antérieure et supérieure. — 5. M. couturier. — 6. Insertion du muscle précédent à l'épine iliaque antérieure et supérieure. — 7 et 8. Extrémité inférieure du même muscle, passant en dedans de l'articulation fémoro-tibiale. — 9. Tendon du même muscle, se terminant à la partie supérieure de la face interne du tibia. — 10. M. du fascia-lata. — 11. Insertion du muscle précédent en dehors de l'épine antérieure et supérieure de l'os des îles. — 12. Extrémité inférieure du même muscle, se terminant entre

les lames de l'aponévrose fémorale. — 13. L'aponévrose fémorale, coupée au niveau de la portion externe du muscle triceps fémoral. — 14. M. moyen fessier. — 15. Sillon qui sépare le muscle précédent du M. tenseur de l'aponévrose fémorale. — 16. M. droit antérieur de la cuisse. — 17. Extrémité supérieure du muscle précédent, s'enfonçant sous les muscles couturier et tenseur de l'aponévrose fémorale. — 18. Tendon inférieur du même muscle, se terminant à la partie supérieure de — 19. la rotule. — 20. Extrémité inférieure des muscles iliaque et psoas. — 21. M. pectiné. — 22. Insertion du muscle précédent à la partie supérieure du pubis. — 23. Le même muscle s'enfonçant au-dessous du couturier. — 24. M. moyen adducteur. — 25 Insertion du muscle précédent à la face antérieure du corps du pubis. — 26. Partie inférieure du même muscle, s'enfonçant sous le couturier. — 27. M. grand adducteur. — 28. Insertion du muscle précédent à la branche du pubis. — 29. Portion interne du M. triceps fémoral. — 30. Portion externe du même muscle. — 31. Ligament inférieur de la rotule. — 32 et 33. Expansion aponévrotique venant du M. triceps fémoral, et s'insérant sur les côtés de la rotule. — 34. Portion du tibia. — 35. Partie de l'aponévrose jambière.

Fig. 2. Elle représente le muscle droit antérieur de la cuisse, mis à découvert dans toute son étendue. (Les muscles couturier, tenseur de l'aponévrose fémorale, fessier, et l'extrémité inférieure du psoas et de l'iliaque, sont enlevés.)

N° 1. Moitié du sacrum. — 2. Fosse iliaque interne. — 3. Portion de la crête iliaque. — 4. Epine iliaque antérieure et supérieure. — 5. Epine iliaque antérieure et inférieure. — 6. M. droit antérieur et raphé aponévrotique qu'il présente à sa partie moyenne. — 7. Tendon direct du muscle précédent, s'insérant à l'épine iliaque antérieure et inférieure. — 8. Tendon réfléchi du même muscle s'insérant au-dessus de la cavité cotyloïde. — 9. Les deux tendons précédens formant une large aponévrose qui descend au-devant du muscle. — 10, 10. Les fibres du M. droit antérieur, se rendant sur leur raphé tendineux, comme les barbes d'une plume sur leur tige commune. — 11. Les mêmes fibres venant se terminer sur — 12. le tendon inférieur du M. droit, attaché à la partie supérieure de — 13. la rotule. — 14. Ligament rotulien. — 15. Grand trochanter. — 16. Portion de la capsule de l'articulation coxo-fémorale que recouvrait le M. petit fessier. — 17. Partie antérieure de la même capsule qui était recouverte par les M. psoas et iliaque. — 18. M. pectiné. — 19. M. moyen adducteur. — 20. M. grand adducteur. — 21. Portion de la symphyse pubienne. — 22. Portion externe du M. triceps fémoral. — 23. Insertion de la même portion à la base du grand trochanter. — 24. Les fibres de la même portion se rendant sur le côté externe du tendon du M. droit antérieur. — 25. Expansion aponévrotique venant de la portion externe du M. triceps et s'attachant au bord externe de la rotule. — 26. Portion interne du M. triceps fémoral. — 27. Fibres de la même portion s'insérant en dedans du tendon du muscle droit antérieur. — 28. Expansion aponévrotique venant de la même portion, et se fixant au bord interne de la rotule. — 29. Partie supérieure du tibia. — 30. Extrémité supérieure de l'aponévrose jambière.

Fig: 1.

Fig. 3.

Fig. 2.

PLANCHE 109.

Fig. 1. Elle représente le M. triceps fémoral et les trois M. adducteurs de la cuisse. (Les muscles de la région fémorale antérieure et superficielle ont été enlevés. Côté gauche. Homme de 30 ans.)

N° 1. Moitié du sacrum. — 2. Symphyse sacro-iliaque. — 3. Fosse iliaque interne. — 4. Crête iliaque. — 5. Epine iliaque antérieure et supérieure. — 6. Epine iliaque antérieure et inférieure. — 7. Ligament capsulaire de l'articulation coxo-fémorale. — 8. Insertion du ligament précédent à la base du col du fémur. — 9. Grand trochanter. — 10. Petit trochanter. — 11. Corps du pubis auquel s'insérait le M. pectiné. — 12. M. obturateur externe. — 13. Tendon du muscle précédent, glissant derrière le col du fémur pour aller s'insérer dans la cavité digitale du grand trochanter. — 14. M. carré de la cuisse. — 15. Intervalle qui reste au niveau du petit trochanter, entre le bord inférieur du M. carré et — 16. le bord supérieur du M. grand adducteur. — 17. Partie inférieure du M. grand adducteur. — 18. M. moyen adducteur. — 19. Insertion du muscle précédent à la face antérieure du corps du pubis. — 20. Extrémité inférieure du même muscle allant se fixer à la ligne âpre du fémur, entre les M. petit et moyen adducteurs qui sont en arrière, et la portion interne du triceps fémoral qui est en avant. — 21. M, petit adducteur. — 22. Insertion du muscle précédent au corps du pubis, derrière le moyen adducteur. — 23. Le même muscle allant s'insérer à la partie supérieure de la ligne âpre du fémur. — 24. M. triceps fémoral. — 25. Portion externe du muscle précédent. (M. vaste externe de quelques auteurs.) — 26. La même portion s'attachant à la base du grand trochanter. — 27. Les fibres de la même portion recouvrant la partie moyenne du muscle, pour se fixer en dehors du — 28. tendon commun du triceps. — 29, 30. Autres fibres aponévrotiques de la portion externe du triceps, se fixant sur le tendon du droit antérieur et sur le bord externe de — 31. la rotule. — 32. Portion interne du M. triceps. (M. vaste interne.) — 33. Insertion de l'extrémité supérieure de la portion précédente, au-dessous du petit trochanter. — 34. Fibres inférieures de la portion interne du triceps crural, se portant vers la partie interne du tendon commun. — 35. Autres fibres de la même portion du triceps, s'attachant au bord interne de la rotule. — 36. Le tendon du M. droit antérieur, séparé de celui du triceps, coupé et renversé. — 37. Portion moyenne du triceps crural. — 38. Tendon commun des M. extenseurs de la jambe, se fixant à la rotule. — 39. Ligament rotulien. — 40. Extrémité supérieure du tibia. — 41. Portion de l'aponévrose jambière.

Fig. 2. Elle représente les trois M. adducteurs de la cuisse, mis à découvert par l'ablation des muscles qui les recouvraient.

N°s 1, 2, 3, 4, 5, 6, 7, 8, 9, 10, 11 12, 13, 14, 15. Ils représentent les

mêmes objets que dans la figure précédente. — 16. M. moyen ou premier adducteur. — 17. Insertion du muscle précédent à la partie antérieure du corps du pubis. — 18, 18. Terminaison du même muscle à la partie moyenne de la ligne âpre du fémur. — 19. Fibres aponévrotiques du premier adducteur, qui concourent à la formation de l'ouverture par laquelle passe l'artère fémorale. — 20. M. petit ou second adducteur. — 21. Insertion du muscle précédent à la partie antérieure du corps et de la branche du pubis, au-dessous de l'attache du premier adducteur. — 22, 22. Terminaison du même muscle au tiers supérieur de la ligne âpre du fémur. — 23. Bord supérieur du M. grand ou troisième adducteur. — 24, 24. Bord interne du même muscle. — 25. Aponévrose du grand adducteur, formant une — 26. ouverture oblique pour le passage de l'artère crurale. — 27. Fibres du grand adducteur s'attachant à la branche interne de la bifurcation inférieure de la ligne âpre du fémur. — 28. Tendon aplati par lequel le M. grand adducteur s'insère à la tubérosité du condyle interne du fémur. — 29. Le corps du fémur. — 30. Condyle interne, et — 31. condyle externe du fémur. — 32. Surface qui sépare en avant les deux éminences précédentes.

Fig. 3. Elle représente le fémur et le M. triceps fémoral du côté gauche, vus par derrière, afin de faire voir la manière dont le muscle embrasse le corps de l'os, excepté au niveau de la ligne âpre.

N° 1. Tête du fémur. — 2. Grand trochanter. — 3. Petit trochanter. — 4. Partie postérieure du col du fémur. — 5. Ligne âpre du fémur, à laquelle s'inséraient les M. adducteurs. — 6, 6. Ligne oblique qui descend du grand trochanter à la ligne âpre du fémur. — 7, 7. Autre ligne oblique qui se porte du petit trochanter à la ligne âpre. — 8. Ligne oblique qui va de la ligne âpre au condyle externe du fémur. — 9. Autre ligne oblique se portant de la ligne âpre au condyle interne du fémur. — 10. Portion interne du M. triceps fémoral. — 11, 11. Insertion de la portion précédente en dedans de la ligne âpre. — 12. Portion externe du M. triceps. — 13. Insertion de la portion précédente à la base du grand trochanter. — 14. Insertion à la même portion en dehors de la ligne qui descend du grand trochanter à la ligne âpre. — 15. Autre insertion de la même partie, en dehors de la ligne âpre. — 16. Condyle externe, et — 17. condyle interne du fémur.

PLANCHE 110.

Fig. 1. Elle représente les M. pectiné, petit et grand adducteurs de la cuisse, mis à nu par l'ablation des muscles qui les recouvraient. Côté gauche. Homme de 40 ans.

N° 1. Moitié du sacrum. — 2. Fosse iliaque. — 3. Symphyse sacro-iliaque. — 4. Crête iliaque. — 5. Epine iliaque antérieure et supérieure. — 6. Articulation coxo-fémorale. — 7. Pubis. — 8. Point du pubis où s'insérait le tendon du moyen

Fig. 1.

Fig. 2.

adducteur, qui est enlevé. — 9. M. pectiné. — 10, 10. Insertion du muscle précédent au bord supérieur du pubis. — 11, 11. Terminaison du même muscle à la ligne qui descend du petit trochanter à la ligne âpre du fémur. — 12. Petit trochanter. — 13. Grand trochanter. — 14. Corps du fémur. — 15. M. petit ou second adducteur. — 16. Insertion du muscle précédent à la partie antérieure du corps et de la branche du pubis. — 17, 17. Terminaison du même muscle au tiers supérieur de l'interstice de la ligne âpre du fémur. — 18. M. grand ou troisième adducteur. — 19. Insertion du muscle précédent aux branches réunies de l'ischion et du pubis. — 20, 20. Insertion du M. grand adducteur à la partie inférieure de l'interstice de la ligne âpre du fémur. — 21. Ouverture aponévrotique du grand adducteur que traverse l'artère fémorale. — 22. Insertion du grand adducteur à la tubérosité du — 23. condyle interne du fémur. — 24. Condyle externe du même os.

Fig. 2. Elle représente les muscles de la partie postérieure de la cuisse, et spécialement les M. biceps et demi-tendineux. Côté gauche. Homme de 30 ans.

N° 1. Crête iliaque. — 2. Fosse iliaque externe. — 3. Epine iliaque postérieure et supérieure. — 4. Moitié du sacrum. — 5. Grand ligament sacro-sciatique. — 6. Insertion du ligament précédent au sacrum et au coccyx. — 7. Insertion du même ligament à — 8. la tubérosité de l'ischion. — 9. Epine sciatique. — 10. Grand trou sacro-sciatique. — 11. Partie postérieure de l'articulation coxo-fémorale. — 12. Grand trochanter. — 13. Coccyx. — 14. Pubis. — 15. Branches réunies de l'ischion et du pubis. — 16. M. jumeau supérieur. — 17. Insertion du muscle précédent en dehors de l'épine sciatique. — 18. Terminaison du même muscle dans la cavité digitale du grand trochanter. — 19. Portion du M. obturateur interne. — 20. M. jumeau inférieur. — 21. Insertion du muscle précédent à la partie postérieure et supérieure de la tubérosité de l'ischion. — 22. Terminaison du même muscle à la partie inférieure de la cavité digitale du grand trochanter. — 23. M. carré de la cuisse. — 24. Insertion du muscle précédent en dehors de la tubérosité de l'ischion. — 25. Terminaison du même muscle à la partie inférieure du bord postérieur du grand trochanter. — 26. Petit trochanter, vu dans l'intervalle qui reste entre les bords correspondans des M. carré de la cuisse et grand adducteur. — 28. Insertion du M. grand adducteur à la ligne qui descend du grand trochanter à la ligne âpre du fémur. — 29. Insertion du même muscle à l'interstice de la ligne âpre. — 30, 30, 30. Portion externe du M. triceps fémoral. — 31, 31. Insertion de la même portion en dehors de l'empreinte qui va du grand trochanter à la ligne âpre du fémur, et en dehors de cette dernière ligne. — 32, 32. Empreinte raboteuse qui descend du grand trochanter à la ligne âpre du fémur, et qui donnait attache au tendon du M grand fessier. — 33. Longue portion du M. biceps crural. — 34. Tendon du M. biceps, s'insérant, avec le demi-tendineux, à la tubérosité de l'ischion. — 35. Cloison aponévrotique commune aux M. biceps et demi-tendineux. — 36. Courte portion du M. biceps. — 37. Insertion de la portion précédente en dehors de la ligne âpre du fémur. — 38. Les deux por-

tions du M. biceps, réunies en un seul corps charnu. — 39. Tendon inférieur du M. biceps s'insérant à la tête du péroné. — 40. M. demi-tendineux. — 41. Insertion du muscle précédent à la partie postérieure de la tubérosité de l'ischion. — 42. Tendon inférieur du même muscle. — 43. Insertion du tendon précédent à la partie interne et inférieure de la tubérosité interne du tibia. — 41, 44. Le M. demi-membraneux, en grande partie recouvert par le demi-tendineux. — 45. Tendon du M. demi-membraneux. — 46. Expansion fibreuse que le tendon du demi-membraneux envoie derrière l'articulation fémoro-tibiale. — 47. Autre expansion fibreuse que le même tendon envoie derrière le M. poplité. — 48. Partie de la face postérieure du fémur, comprise entre les branches de la bifurcation inférieure de la ligne âpre. — 49. Condyle externe, et — 50. condyle interne du fémur. — 51, 51. M. droit interne de la cuisse. — 52. Tendon inférieur du muscle précédent. — 53. Petite portion du M. grand adducteur. — 54. Extrémité supérieure du tibia. — 55. Extrémité supérieure du péroné. — 56. Extrémité inférieure du M. couturier. — 57, 57. Portion du M. poplité.

PLANCHE 111.

Fig. 1. Elle représente les muscles de la partie externe de la cuisse. Homme de 30 ans. Côté gauche.

N° 1. Crête iliaque. — 2. Epine iliaque antérieure et supérieure. — 3. M. couturier. — 4. Insertion du muscle précédent à l'épine iliaque antérieure et supérieure. — 5. M. du fascia-lata ou tenseur de l'aponévrose fémorale. — 6. Insertion du muscle précédent à la lèvre externe de l'épine iliaque antérieure et supérieure. — 7. Extrémité inférieure du même muscle, se terminant entre deux feuillets de l'aponévrose fémorale. — 8. Portion de l'aponévrose fémorale. — 9. M. moyen fessier. — 10, 10. Insertion du muscle précédent en dehors des trois quarts antérieurs de la crête iliaque. — 11. Terminaison du même muscle au bord supérieur du grand trochanter. — 12. M. grand fessier. — 13. Insertion du muscle précédent au quart postérieur de la crête iliaque. — 14. Portion du tendon du grand fessier coupé au niveau du grand trochanter, à l'endroit où il se continuait avec l'aponévrose fémorale. — 15, 15. Tendon du grand fessier allant s'insérer au fémur. — 16. Le pubis. — 17. M. pectiné. — 18. Moyen adducteur. — 19. M. droit antérieur de la cuisse. — 20. Tendon supérieur du muscle précédent, remontant entre les M. couturier et tenseur de l'aponévrose fémorale, pour aller s'insérer à l'épine iliaque antérieure et inférieure. — 21. Tendon inférieur du même muscle. — 22. Portion externe du M. triceps crural. — 23. Insertion du muscle précédent à la base du grand trochanter. — 24. Terminaison du même muscle en dehors du tendon qui lui est commun avec le droit antérieur. — 25. Portion interne du M. triceps crural. — 26. Tendon commun des M. triceps et droit antérieur de la

Fig. 1.
Fig. 2.
Fig. 3.

cuisse, allant se fixer à — 27. la rotule. — 28. Ligament rotulien. — 29. Condyle externe du fémur. — 30. Longue portion du M. biceps fémoral. — 31. Extrémité supérieure du muscle précédent, recouverte par le grand fessier. — 32. Courte portion du M. biceps. — 33. Insertion de la portion précédente à la branche externe de la bifurcation inférieure de la ligne âpre du fémur. — 34. Tendon du M. biceps, allant se fixer à — 35. la tête du péroné. — 36. Tibia. — 37. Muscles de la région antérieure de la jambe. — 38. M. jumeau externe.

Fig. 2. Elle représente les muscles de la partie interne de la cuisse. Homme de 30 ans. Côté gauche.

N° 1. Os iliaque. — 2. Epine iliaque antérieure et supérieure. — 3. Le sacrum coupé verticalement par son milieu. — 4. Moitié du coccyx. — 5. Surface articulaire du pubis. — 6, 6. Moitié du détroit supérieur du bassin. — 7. Branches réunies de l'ischion et du pubis. — 8. Partie interne de la tubérosité de l'ischion. — 9. M. obturateur interne. — 10. Le muscle précédent s'engageant dans la petite échancrure sciatique. — 11. Trou sous-pubien. — 12. M. ischio-coccygien. — 13. M. pyramidal. — 14. M. droit ou grêle interne. — 15. Insertion du muscle précédent aux branches réunies de l'ischion et du pubis. — 16. Tendon du même muscle allant se terminer à — 17. la partie inférieure de la tubérosité interne du tibia. — 18. Portion du M. couturier. — 19. Tendon inférieur du muscle précédent, se terminant à la partie interne de la tubérosité du tibia. — 20. Portion interne du M. triceps fémoral. — 21. Condyle interne du fémur. — 22. Tubérosité interne du tibia. — 23. Portion du M. droit antérieur. — 24. M. grand adducteur. — 25, 25. Insertion du muscle précédent à la tubérosité de l'ischion. — 26. Autre insertion du même muscle aux branches réunies de l'ischion et du pubis. — 27. Portion du petit adducteur. — 28. M. demi-tendineux. — 29. Insertion du muscle précédent à la tubérosité de l'ischion. — 30. Tendon inférieur du même muscle, se terminant à — 31. la partie inférieure de la tubérosité interne du tibia. — 32. M. demi-membraneux. — 33. Tendon supérieur du muscle précédent, allant se fixer à la tubérosité de l'ischion, devant le demi-tendineux. — 34. Tendon inférieur du même muscle, s'insérant à la tubérosité interne du tibia. — 35. M. biceps. — 36. Extrémité inférieure du muscle précédent, allant s'attacher au péroné. — 37. Creux du jarret. — 38. M. jumeau interne. — 39. M. jumeau externe. — 40. M. plantaire grêle. — 41. Petite partie du moyen adducteur.

Fig. 3. Elle représente les muscles de la partie postérieure de la cuisse, et spécialement le demi-membraneux, mis à découvert par l'ablation du demi-tendineux. Côté gauche.

N° 1. Crête iliaque. — 2. Fosse iliaque externe. — 3. Partie postérieure de l'articulation coxo-fémorale. — 4. Grand trochanter. — 5. Tubérosité de l'ischion. — 6. Moitié du sacrum. — 7. Grand ligament sacro-sciatique. — 8. Extrémités supérieures des M. biceps et demi-tendineux, coupées près de leur insertion à la tubérosité sciatique. — 9. M. demi-membraneux. — 10. Insertion du muscle précédent à la tubérosité de l'ischion. — 11. Terminaison du même muscle à la tubé-

rosité interne du tibia. — 12. Longue portion du M. biceps, coupée et renversée en dehors. — 13. Courte portion du même muscle, s'insérant au fémur. — 14. Les deux portions du M. biceps réunies, pour aller se fixer au péroné. — 16. Portion externe du triceps fémoral. — 17, 17, 17. M. grand adducteur. — 18. Partie du moyen adducteur. — 19. Portion interne du M. triceps. — 20. Creux du jarret. — 21. M. jumeau externe. — 22. M. jumeau interne.

PLANCHE 112.

Fig. 1. Elle représente les M. jambier antérieur, extenseur propre du gros orteil, extenseur commun, péronier antérieur et péroniers latéraux. Côté gauche. Homme de 30 ans.

N° 1. Extrémité supérieure du tibia. — 2. Tubérosité externe du même os. — 3. Portion du ligament rotulien. — 4. Face antérieure du tibia. — 5. M. jambier antérieur. — 6. Insertion du muscle précédent à la partie antérieure de la tubérosité externe du tibia. — 7. Portion de l'aponévrose jambière, donnant insertion à des fibres du même muscle. — 8, 8. Insertion du même muscle à la moitié supérieure de la face externe du tibia. — 9, 9. Insertion du même muscle à une cloison aponévrotique qui lui est commune avec l'extenseur commun des orteils. — 10. Tendon du M. jambier antérieur. — 11. Le tendon précédent passant sous le ligament annulaire antérieur du tarse. — 12. Le même tendon allant se fixer au premier os cunéiforme. — 13. M. extenseur propre du gros orteil. — 14. Le tendon du même muscle, passant sous le ligament annulaire du tarse. — 15. Le même tendon sur le dos du pied, allant se terminer à — 16. la partie supérieure de l'extrémité postérieure de la première phalange du gros orteil. — 17. M. extenseur commun des orteils — 18. Insertion du muscle précédent à la tubérosité externe du tibia. — 19, 19. Insertion du même muscle à la partie antérieure de la face interne du péroné, et à une cloison aponévrotique qui le sépare du long péronier latéral. — 20. Les tendons du même muscle réunis en un seul faisceau. — 21. Les mêmes tendons passant sous le ligament annulaire du tarse. — 22, 23, 24, 25. Les mêmes tendons allant se rendre, en divergeant, aux quatre derniers orteils. — 26. Languette moyenne de ces tendons, se fixant à la seconde phalange. — 27. Les deux languettes latérales se réunissant en un seul faisceau, pour s'attacher à la troisième phalange — 28. M. péronier antérieur. — 29. Le muscle précédent se confondant avec l'extenseur commun. — 30, 30. Insertion du même muscle au tiers inférieur du bord antérieur et de la face interne du péroné. — 31. Les fibres charnues inférieures du même muscle, accompagnant le tendon jusque sous le ligament annulaire du tarse. — 32. Tendon du M. péronier antérieur. — 33. Le même tendon passant sous le ligament annulaire du tarse. — 34. Le même tendon passant obliquement sur le dos du pied, pour aller se fixer à

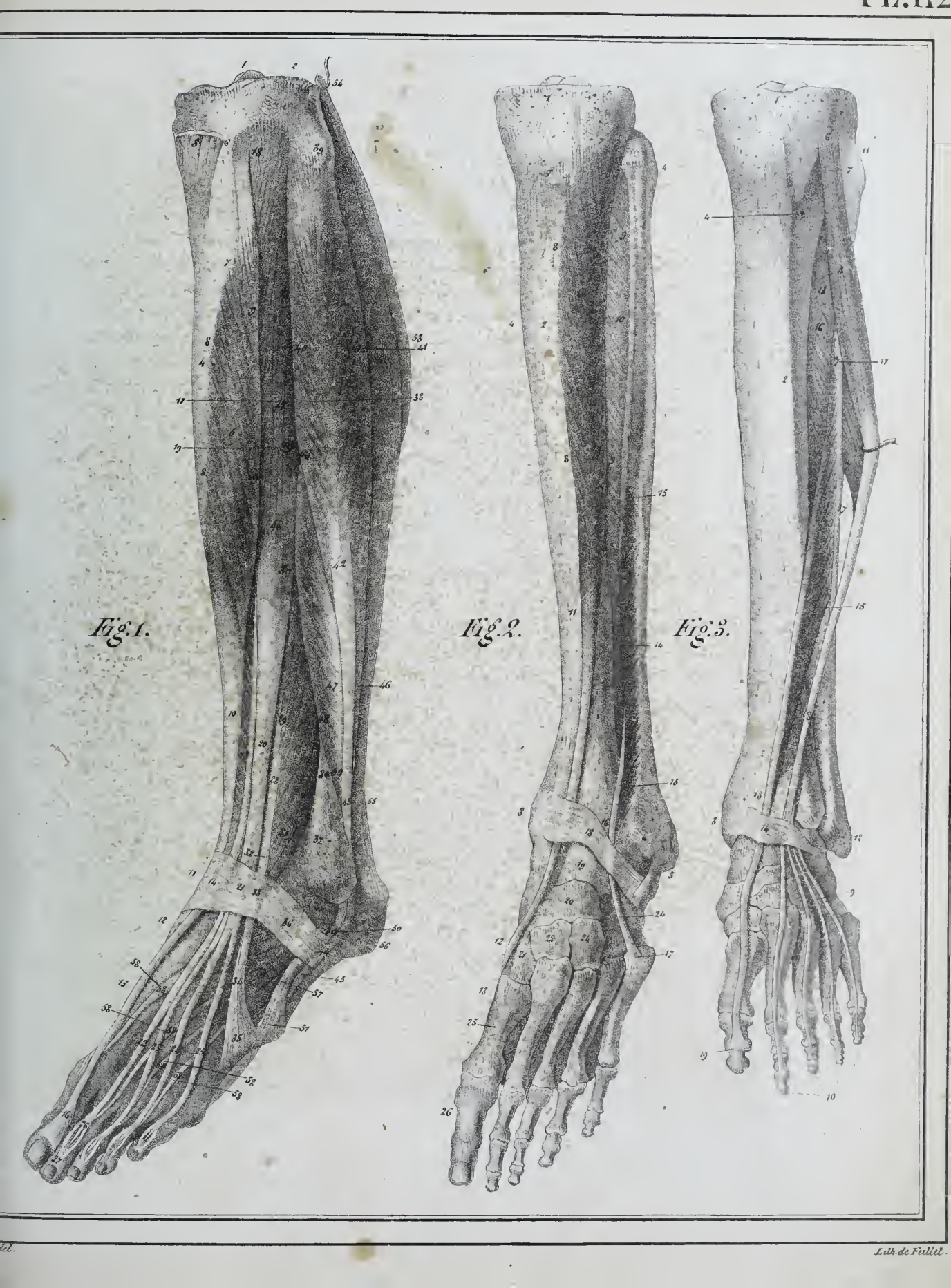

del.

Lith. de Fillet.

— 35. l'extrémité postérieure du cinquième os du métatarse. — 36. Ligament annulaire antérieur du tarse. — 37. Malléole externe saillante entre le M. péronier antérieur et les péroniers latéraux. — 38. M. long péronier latéral. — 39. Insertion du muscle précédent au côté externe de l'extrémité supérieure du péroné. — 40. Insertion du même muscle au tiers supérieur de la face externe du péroné, et à une cloison aponévrotique qui le sépare de l'extenseur commun des orteils. — 41. Insertion du même muscle à une cloison qui le sépare du soléaire. — 42. Tendon du même muscle. — 43. Le tendon précédent passant derrière la malléole externe. — 44. Le même tendon glissant sur la face externe du calcanéum. — 45. Le même tendon passant sous le cuboïde. — 46. Fibres du M. long péronier latéral venant d'une cloison aponévrotique qui le sépare du fléchisseur propre du gros orteil. — 47. M. court péronier latéral. — 48, 48. Insertion du muscle précédent à la face externe du péroné, en dehors de l'extenseur commun et du péronier antérieur. — 49. Tendon du court péronier latéral, glissant derrière la malléole externe. — 50. Le même tendon au-dessous de la malléole, passant sur la face externe du calcanéum, et allant se terminer à — 51. l'extrémité postérieure du cinquième os du métatarse. — 52. Portion du M. soléaire. — 53. M. jumeau externe. — 54. Le tendon du muscle précédent. — 55. Tendon d'Achille. — 56. Calcanéum. — 57. M. pédieux. — 58, 58, 58, 58. Les tendons du muscle précédent, allant se terminer en dehors de la première phalange du gros orteil, et des trois premiers tendons de l'extenseur commun.

Fig. 2. Elle représente les M. jambier et péronier antérieurs. Côté gauche.

N° 1. Extrémité supérieure du tibia. — 2. Face interne du même os. — 3. Malléole interne. — 4. Tête du péroné. — 5. Malléole externe. — 6. M. jambier antérieur. — 7. Insertion du muscle précédent à la partie antérieure de la tubérosité externe du tibia. — 8, 8. Insertion du même muscle à la face externe du même os. — 9, 9. Insertion du même muscle au — 10. ligament interosseux. — 11. Tendon du M. jambier antérieur. — 12 et 13. Le tendon précédent, allant se terminer au premier os cunéiforme et à l'extrémité postérieure du premier os du métatarse. — 14. M. péronier antérieur. — 15, 15. Insertion du muscle précédent au tiers inférieur du bord antérieur de la face interne du péroné. — 16. Le tendon du même muscle, passant sous le ligament annulaire du tarse, pour aller se terminer à — 17. l'extrémité postérieure du cinquième os du métatarse. — 18. Ligament annulaire du tarse. — 19. Astragale. — 20. Scaphoïde. — 21, 22, 23. Premier, second et troisième os cunéiformes. — 24. Cuboïde. — 25. Os du métatarse. — 26. Les phalanges.

Fig. 3. Elle représente les M. extenseur propre du gros orteil et extenseur commun. Ce dernier muscle est tiré en dehors par une airigne, afin de laisser voir les insertions du premier, qu'il recouvrait en partie. Côté gauche.

N° 1. Extrémité supérieure du tibia. — 2. Crête du même os. — 3. Malléole interne. — 4. Face externe du tibia. — 5. M. extenseur commun des orteils. — 6. Insertion du muscle précédent à la tubérosité externe du tibia. — 7, 7, 7. In-

sertion du même muscle à la partie antérieure de la face interne du péroné. — 8. Tendons du même muscle, réunis en un seul faisceau. — 9 Les mêmes tendons allant se rendre aux — 10. quatre derniers orteils. — 11. Tête du péroné. — 12. Malléole externe. — 13. Ligament interosseux. — 14. Ligament annulaire du tarse. — 15. M. extenseur propre du gros orteil. — 16. Insertion du muscle précédent au ligament interosseux. — 17. Insertion du même muscle au tiers moyen de la face interne du péroné. — 18. Le tendon du même muscle, passant sous le ligament annulaire du tarse, et allant se terminer à la partie supérieure de — 19. l'extrémité postérieure de la dernière phalange du gros orteil.

PLANCHE 113.

Fig. 1. Elle représente les M. jumeaux ou gastro-cnémiens, dans leurs rapports naturels avec les parties voisines. Homme de 36 ans.

N° 1. Extrémité inférieure du fémur. — 2. Condyle interne, et — 3. condyle externe du même os. — 4. Tubérosité interne du tibia. — 5, 5. M. jumeaux. — 6. M. jumeau interne. — 7. Tendon du muscle précédent, s'insérant à la partie postérieure et supérieure du condyle interne du fémur. — 8. M. jumeau externe. — 9. Tendon du muscle précédent, se fixant à la partie postérieure et supérieure du condyle externe du fémur. — 10. Ligne médiane qui sépare les deux M. jumeaux. — 11. Large aponévrose provenant des M. jumeaux, et concourant à former — 12. le tendon d'Achille, lequel s'insère à — 13. l'extrémité postérieure du calcanéum. — 14. M. jambier grêle. — 15. Tendon du muscle précédent, collé en dedans du tendon d'Achille. — 16. Creux du jarret. — 17, 17, 17. Portion du M. soléaire. — 18. Portion du tibia. — 19. Malléole interne. — 20. Tendon du M. jambier postérieur. — 21. Tendon du M. long fléchisseur commun des orteils. — 22. Portion du M. long fléchisseur propre du gros orteil. — 23. Tendon du muscle précédent. — 24. Partie du M. long péronier latéral. — 25. Tendon du muscle précédent, glissant derrière — 26. la malléole externe. — 27. Aponévrose plantaire. — 28. M. de la région plantaire interne. — 29. M. de la région plantaire externe.

Fig. 2. Elle représente les M. soléaire et jambier grêle, mis à découvert par l'ablation des M. jumeaux.

N° 1. Extrémité inférieure du fémur. — 2. Condyle interne, et — 3. condyle externe du même os. — 4. Tubérosité interne du tibia. — 5. M. jambier grêle. — 6. Insertion du muscle précédent à la partie postérieure du condyle externe du fémur, et au tendon du M. jumeau correspondant. — 7, 8. Tendon du même muscle, passant derrière le soléaire pour aller s'insérer, en dedans du tendon d'Achille, à — 9. la partie postérieure et interne du calcanéum. — 10. M. soléaire.

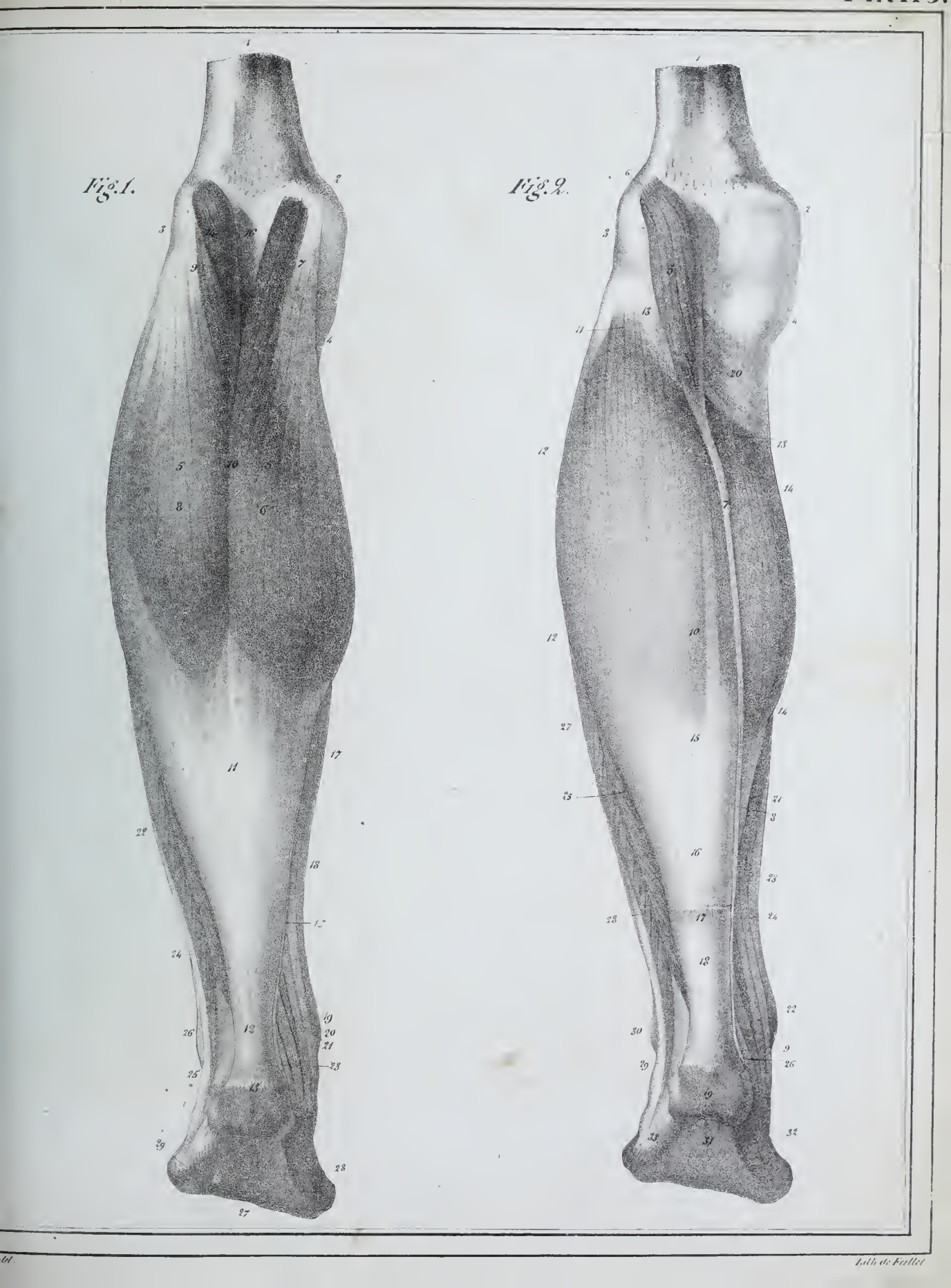

Lith. de Fallet

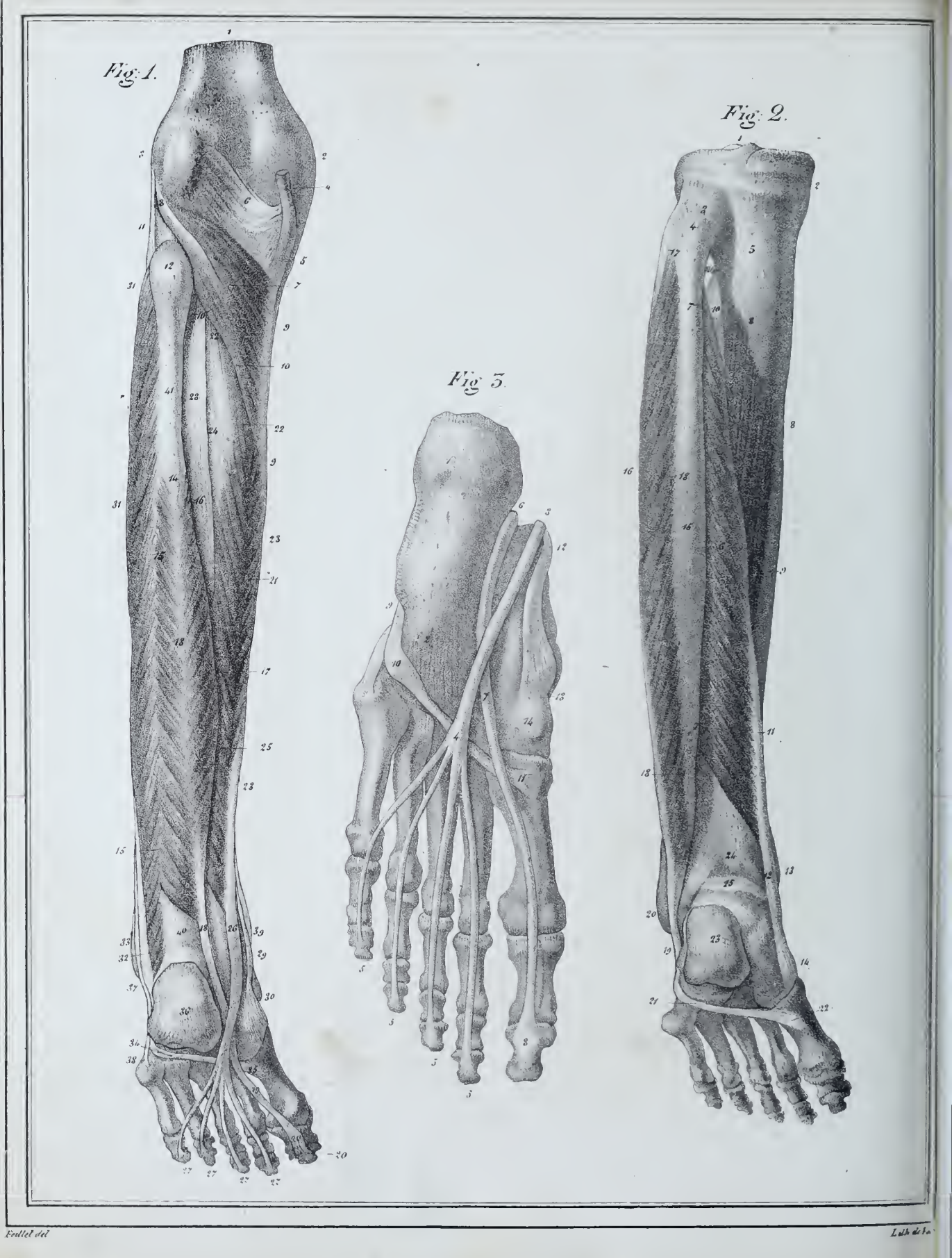

Fedlel del

Lith de la

— 11. Insertion du muscle précédent à la partie postérieure de l'extrémité supérieure du péroné. — 12, 12. Insertion du même muscle au tiers supérieur de la face postérieure du péroné. — 13, 13. Autre insertion du même muscle à la ligne oblique de la face postérieure du tibia. — 14, 14. Autre insertion du même muscle au bord interne du tibia. — 15. Raphé tendineux que le soléaire offre à son milieu. — 16. Tendon du M. soléaire. — 17. Portion du tendon des M. jumeaux. — 18. Le tendon d'Achille. — 19. Partie postérieure du calcanéum. — 20. Portion du M. poplité. — 21. Portion du tibia. — 22. Malléole interne. — 23. Portion du M. jambier postérieur. — 24. Portion du M. long fléchisseur commun des orteils. — 25. Portion du M. long fléchisseur propre du gros orteil. — 26. Le tendon du muscle précédent. — 27. M. long péronier latéral. — 28, 29. Tendon du muscle précédent. — 30. Malléole externe. — 31. Aponévrose plantaire. — 32. Muscles de la région plantaire interne. — 33. Muscles de la région plantaire externe.

PLANCHE 114.

Fig. 1. Elle représente les M. poplité, long fléchisseur du gros orteil, long fléchisseur commun des orteils, et long péronier latéral. Homme de 20 ans. Côté gauche.

N° 1. Extrémité inférieure du fémur. — 2. Condyle interne, et — 3. condyle externe du même os. — 4. Tendon du M. demi-membraneux. — 5. Insertion du tendon précédent à la tubérosité interne du tibia. — 6. Expansion que le même tendon envoie derrière l'articulation fémoro-tibiale. — 7. M. poplité. — 8. Tendon du muscle précédent, se fixant à la tubérosité du condyle externe du fémur. — 9. Insertion du M. poplité à la partie supérieure du bord interne du tibia. — 10, 10. Autre insertion du même muscle à la ligne oblique de la face postérieure du tibia. — 11. Ligament latéral externe de l'articulation du genou. — 12. Tête du péroné. — 13. M. long fléchisseur propre du gros orteil. — 14. Extrémité supérieure du muscle précédent, se fixant au péroné. — 15, 15. Insertion du même muscle à la face postérieure du péroné. — 16. Insertion du même muscle à une aponévrose qui le sépare du jambier postérieur. — 17. Insertion du même muscle à une aponévrose qui le sépare du M. long fléchisseur commun des orteils. — 18. Tendon du même muscle, passant derrière l'articulation tibio-tarsienne. — 19. Le même tendon à la plante du pied, se terminant à la partie postérieure de la face inférieure de — 20. la dernière phalange du gros orteil. — 21. M. long fléchisseur commun des orteils. — 22, 22. Insertion du muscle précédent au-dessous de la ligne oblique de la face postérieure du tibia. — 23, 23. Insertion du même muscle à la face postérieure du tibia. — 24. Insertion du même muscle à une aponévrose qui le sépare du jambier postérieur. — 25. Insertion du même muscle à une aponévrose qui le sépare du M. long fléchisseur propre du gros orteil. —

26. Le tendon du M. long fléchisseur commun, passant derrière la malléole interne. - 27, 27, 27, 27. Les quatre tendons du M. long fléchisseur commun, allant se fixer aux dernières phalanges des quatre derniers orteils. — 28. Portion du M. jambier postérieur. — 29. Tendon du M. jambier postérieur, allant se terminer à — 30. la tubérosité du scaphoïde. — 31, 31. M. long péronier latéral. — 32. Tendon du muscle précédent, glissant derrière — 33. la malléole externe. — 34. Le tendon du long péronier, traversant obliquement la plante du pied, pour aller se terminer à — 35. la partie inférieure de l'extrémité postérieure du premier os du métatarse. — 36. Calcanéum. — 37. Tendon du court péronier latéral, allant se terminer à — 38. l'extrémité postérieure du cinquième os du métatarse. — 39. Malléole interne. — 40. Partie postérieure de l'articulation tibio-tarsienne. — 41. Portion de la face postérieure du péroné.

Fig. 2. Elle représente les M. jambier postérieur et long péronier latéral. Côté gauche.

N° 1. Extrémité supérieure du tibia. — 2. Tubérosité interne du même os. — 3. Ligament postérieur de l'articulation péronéo-tibiale supérieure. — 4. Tête du péroné. — 5. Surface du tibia que recouvrait le M. poplité. — 6. M. jambier postérieur. — 7, 7. Insertion du muscle précédent à la face postérieure du péroné. — 8, 8, 9. Autres insertions du même muscle à la face postérieure du tibia. — 10. Autre insertion du même muscle au ligament interosseux. — 11. Tendon du même muscle. — 12. Le tendon précédent glissant derrière — 13. la malléole interne. — 14. Le tendon du jambier postérieur, venant se terminer à la partie inférieure du premier os cunéiforme. — 15. Portion de la face postérieure du péroné. — 16. M. long péronier latéral. — 17. Insertion du muscle précédent en dehors de la tête du péroné. — 18, 18. Insertion du même muscle à la face externe du péroné. — 19. Le tendon du même muscle, glissant derrière — 20. la malléole externe. — 21. Le tendon du long péronier latéral, passant dans la gouttiere du cuboïde. — 22. Terminaison du tendon précédent à la partie inférieure de l'extremité postérieure du cinquième os du métatarse. — 23. Calcanéum. — 24. Portion du tibia. — 25. Partie postérieure de l'articulation tibio-tarsienne. — 26. Ouverture supérieure du ligament interosseux.

Fig. 3. Elle représente les tendons des M. long fléchisseur commun des orteils, long fléchisseur propre du gros orteil, long péronier latéral et jambier postérieur, à la plante du pied. Côté gauche.

N° 1. Face inférieure du calcanéum. — 2. Ligament calcanéo-cuboïdien inférieur. — 3. Tendon du M. long fléchisseur commun des orteils. — 4. Le même tendon se divisant en quatre portions, qui vont se terminer aux — 5, 5, 5, 5. dernières phalanges des quatre derniers orteils. — 6. Tendon du M. long fléchisseur propre du gros orteil. — 7. Le même tendon passant au-dessus de celui du fléchisseur commun. — 8. Le même tendon se terminant à la dernière phalange du gros orteil. — 9. Tendon du long péronier latéral en dehors du calcanéum. — 10. Le même tendon renfermant un os sésamoïde, au niveau de la gouttière du cuboïde. — 11. Le même tendon se terminant à l'extrémité postérieure du premier os du

Fig. 2.
Fig. 1.

métatarse. — 12. Tendon du jambier postérieur. — 13. Le tendon précédent se terminant au scaphoïde et à — 14. la partie inférieure du premier os cunéiforme.

PLANCHE 115.

Fig. 1. Elle représente les muscles de la jambe, vus en dehors. Homme de 30 ans.

N° 1. Portion externe du M. triceps fémoral. — 2. Tendon des M. extenseurs de la jambe. — 3. La rotule. — 4. Le ligament rotulien. — 5. Courte et — 6. longue portions du muscle biceps. — 7. Tendon du muscle biceps, se fixant à la tête du péroné. — 8. Partie des M. demi-tendineux et demi-membraneux. — 9. Le creux du jarret. — 10. Tibia. — 11. Le M. jambier antérieur. — 12. Insertion du muscle précédent au tibia. — 13. Cloison aponévrotique, commune aux M. jambier antérieur et long extenseur commun des orteils. — 16. Insertion du muscle précédent à la tubérosité externe du tibia. — 17. Autre insertion du même muscle au péroné et à une cloison qui le sépare du long péronier latéral. — 18, 18. Les quatre tendons du M. long extenseur commun des orteils. — 19, 19, 19, 19. Terminaison des tendons précédens aux secondes et troisièmes phalanges des quatre derniers orteils. — 20. M. extenseur propre du gros orteil, se montrant entre le jambier antérieur et l'extenseur commun des orteils. — 21. Le tendon du muscle précédent, se terminant à la dernière phalange du gros orteil. — 22. M. péronier antérieur. — 23, 23. Insertion du muscle précédent au bord antérieur du péroné. — 24. Tendon du même muscle, se terminant à l'extrémité postérieure du cinquième os du métatarse. — 25. M. long péronier latéral. — 26. Insertion du muscle précédent au côté externe de l'extrémité supérieure du péroné et à la tubérosité externe du tibia. — 27. Insertion du même muscle au péroné et à une cloison aponévrotique qui le sépare du M. soléaire. — 28. Le tendon du même muscle. — 29. Le tendon précédent se réfléchissant derrière la malléole externe. — 30. Le même tendon glissant sous le calcanéum et le cuboïde, pour se porter à la plante du pied. — 31. M. court péronier latéral. — 32. Le tendon du M. court péronier latéral, se fixant à l'extrémité postérieure du cinquième os du métatarse. — 33. M. soléaire. — 34. Fibres inférieures du M. soléaire, se terminant au-devant du tendon d'Achille. — 35. M. jumeau externe. — 36. Tendon d'Achille. — 37. Le tendon précédent s'attachant au calcanéum. — 38. Le M. pédieux s'attachant à la partie antérieure de la face externe du calcanéum. — 39, 39, 39, 39. Les tendons du muscle pédieux allant se terminer aux orteils. — 40, 40. M. abducteur du petit orteil. — 41. Malléole externe.

Fig. 2. Elle représente les muscles de la jambe, vus en dedans. Même sujet.

N° 1. Portion du M. couturier. — 2. Tendon du muscle précédent, se terminant à la tubérosité interne du tibia. — 3. Portion du M. droit interne de la

cuisse. — 4. Tendon du même muscle s'attachant au tibia, derrière celui du couturier. — 5. Portion du M. demi-membraneux. — 6. Tendon du muscle précédent s'attachant à la tubérosité interne du tibia. — 7. Portion du M. demi-tendineux. — 8. Tendon du même muscle, s'attachant à la tubérosité interne du tibia. — 9. Portion interne du M. triceps fémoral. — 10. La rotule. — 11. Le ligament rotulien. — 12. Tubérosité interne du tibia. — 13. Face interne du tibia. — 14. Petite partie du M. jambier antérieur. — 15. Le tendon du même muscle allant se terminer au — 16. premier os cunéiforme et à l'extrémité postérieure du premier os du métatarse. — 17. M. jumeau interne. — 18. Tendon des M. jumeaux. — 19. M. soléaire. — 20. Insertion du muscle précédent au bord interne du tibia. — 21. Fibres du M. soléaire, se terminant au-devant du — 22. tendon d'Achille. — 23. Le tendon d'Achille se fixant au calcanéum. — 24. Partie du M. jambier postérieur. — 25. Le tendon du même muscle, se terminant à la partie inférieure du scaphoïde. — 26. Partie du M. fléchisseur commun des orteils. — 27. Tendons du même muscle glissant sous la plante du pied. — 28. Partie du M. long fléchisseur propre du gros orteil. — 29. Le tendon du muscle précédent, se portant à la plante du pied. — 30. Tendon du M. extenseur propre du gros orteil allant se terminer à — 31. la dernière phalange de cet orteil. — 32. Les tendons de l'extenseur commun des orteils. — 33. Premier os du métatarse. — 34. Tendon du M. plantaire grêle. — 35. M. adducteur du gros orteil. — 36. Insertion du muscle précédent au calcanéum. — 37. Terminaison du même muscle à la première phalange du gros orteil. — 38. Espace qui sépare le tendon d'Achille des muscles de la région jambière postérieure et profonde. — 39. La malléole interne.

PLANCHE 116.

Fig. 1. Elle représente les M. adducteur du gros orteil, court fléchisseur commun des orteils, et abducteur du petit orteil. Côté droit. Homme de 25 ans.

N° 1. Face inférieure du calcanéum. — 2. Portion de l'astragale. — 3. M. court fléchisseur commun des orteils. — 4. Insertion du muscle précédent au calcanéum. — 5. Cloison aponévrotique commune au même muscle et à l'abducteur du petit orteil. — 6. Autre cloison fibreuse commune au M. court fléchisseur commun des orteils et à l'adducteur du gros orteil. — 7. Division du M. court fléchisseur en quatre portions. — 8, 8, 8, 8. Les tendons du même muscle se terminant, après s'être séparés, aux secondes phalanges des quatre derniers orteils. — 9. Un des tendons du long fléchisseur commun, venant de traverser le tendon correspondant du court fléchisseur. — 10. M. adducteur du gros orteil. — 11. Insertion du muscle précédent à la partie interne et inférieure du calcanéum. — 12. Terminaison du même muscle à la partie interne et inférieure de l'extrémité postérieure de la première phalange du gros orteil. — 13. M. abducteur du petit orteil. — 14. Insertion

Fig. 1.

Fig. 2.

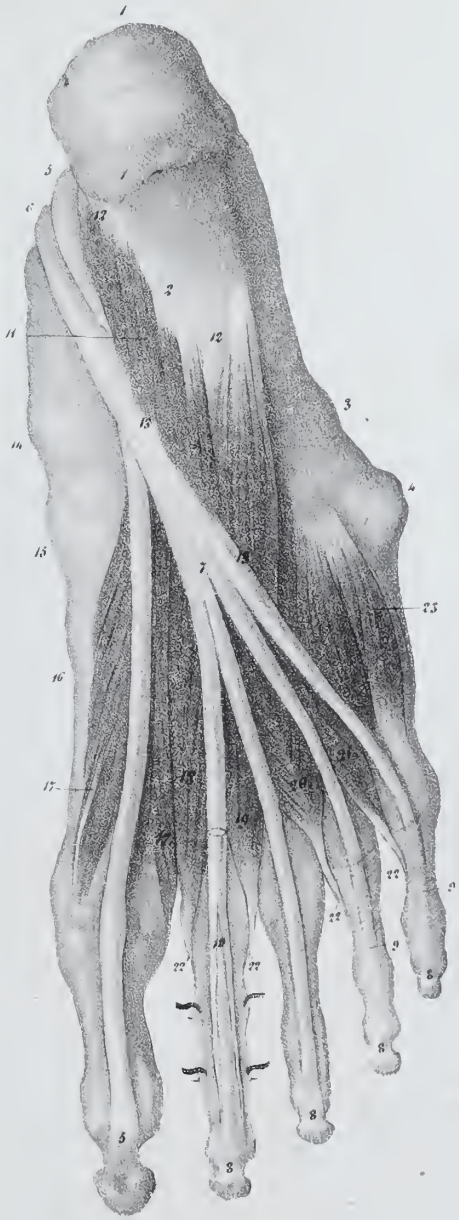

del.

Lith. de Fuillet.

Fig. 3.

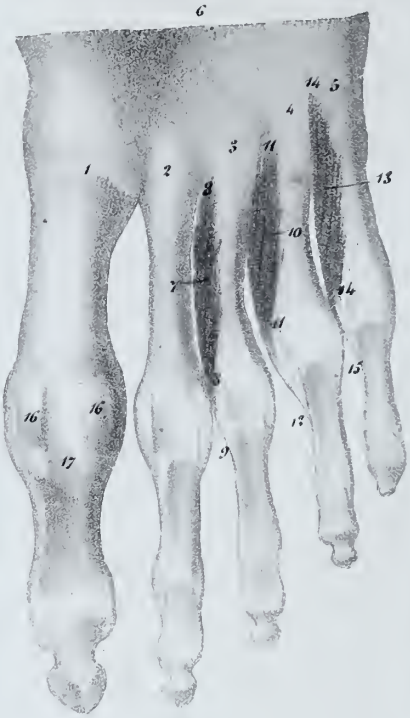

Fig. 2

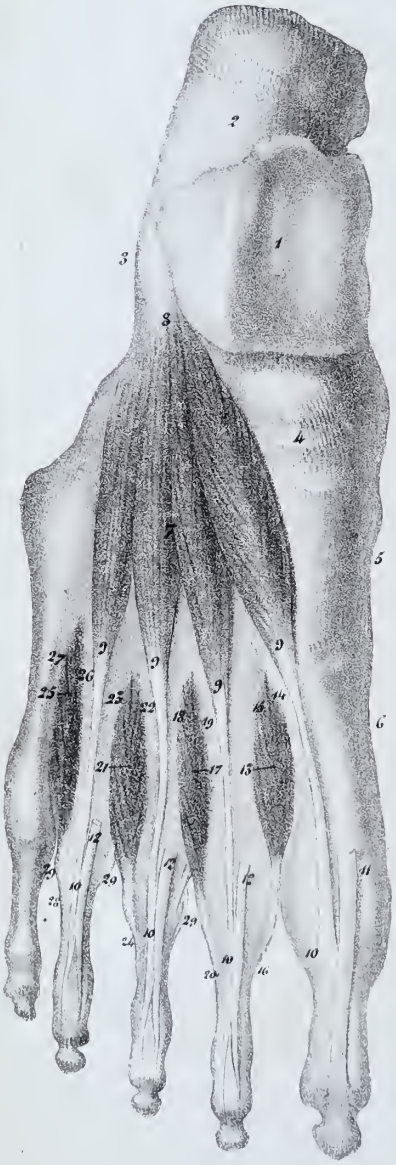

Fig. 1.

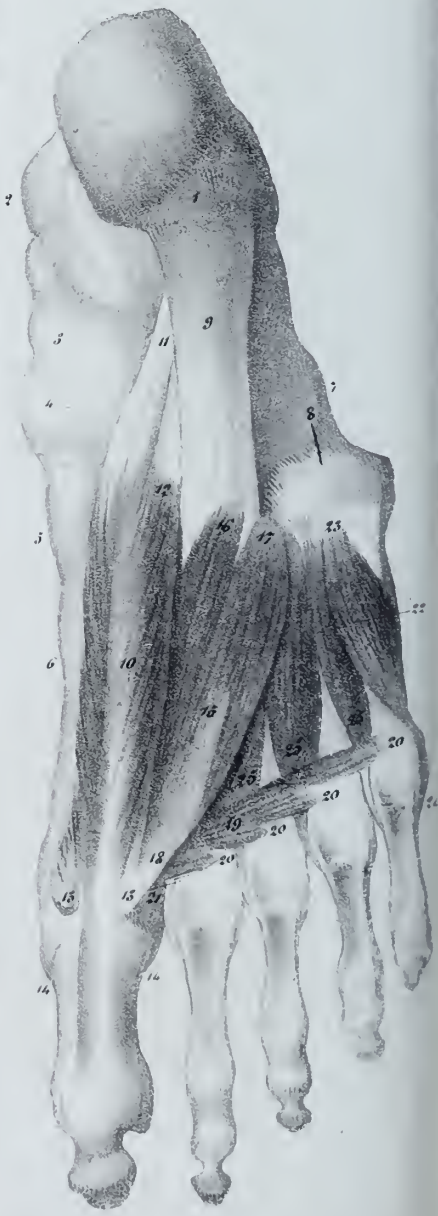

Fallot del

Lith. de

du muscle précédent au calcanéum. — 15. Autre insertion du même muscle à l'extrémité postérieure du cinquième os du métatarse. — 16. Terminaison du même muscle en dehors de la base de la première phalange du petit orteil. — 17. Tendon du long fléchisseur du gros orteil. — 18, 18. Portion du M. court fléchisseur du gros orteil. — 19, 19, 19, 19. M. lombricaux. — 20. Portion du M. court fléchisseur du petit orteil.

Fig. 2. Elle représente les tendons des M. long fléchisseur du gros orteil et long fléchisseur commun des orteils, les M. accessoire au long fléchisseur et lombricaux. Côté droit.

N° 1. Face inférieure du calcanéum. — 2. Portion du ligament calcanéo-cuboïdien inférieur. — 3. Cuboïde. — 4. Cinquième os du métatarse. — 5, 5. Tendon du M. long fléchisseur du gros orteil. — 6. Tendons du long fléchisseur commun des orteils. — 7. Division des tendons précédens en quatre portions. — 8, 8, 8, 8. Terminaison des mêmes tendons à la dernière phalange des quatre derniers orteils. — 9, 9. Deux des gaines fibreuses qui maintiennent les mêmes tendons sous les orteils. — 10. Un des tendons du court fléchisseur commun, coupé au-dessus de sa bifurcation. — 11. M. accessoire au long fléchisseur. — 12, 12. Insertion du muscle précédent au calcanéum. — 13, 13. Terminaison du même muscle sur la face supérieure et le bord externe du tendon du long fléchisseur commun. — 14. Scaphoïde. — 15. Premier os cunéiforme. — 16. Premier os du métatarse. — 17, 17. Portion du M. court fléchisseur du gros orteil. — 18, 19, 20, 21. Premier, second, troisième et quatrième M. lombricaux, insérés sur les tendons du long fléchisseur commun. — 22, 22, 22, 22. Terminaison des muscles précédens aux premières phalanges des orteils. — 23. Portion du M. court fléchisseur du petit orteil.

PLANCHE 117.

Fig. 1. Elle représente les M. court fléchisseur, abducteur oblique, abducteur transverse du gros orteil, et court fléchisseur du petit orteil. Côté droit.

N° 1. Face inférieure du calcanéum. — 2. Portion de l'astragale. — 3. Ligament calcanéo-scaphoïdien inférieur. — 4. Scaphoïde. — 5. Premier os cunéiforme. — 6. Premier os du métatarse. — 7. Cuboïde. — 8. Coulisse du cuboïde dans laquelle passe le tendon du M. long péronier latéral. — 9. Ligament calcanéo-cuboïdien inférieur. — 10. M. court fléchisseur du gros orteil. — 11. Insertion du muscle précédent à la partie inférieure du calcanéum. — 12. Autre insertion du même muscle à la face inférieure des deux derniers os cunéiformes. — 13, 13. Terminaison du même muscle aux deux os sésamoïdes de l'articulation métatarso-phalangienne du gros orteil, et sur les côtés de — 14, 14. la base de la première phalange du

même orteil. — 15. M. abducteur oblique du gros orteil. — 16. Insertion du muscle précédent à la face inférieure du cuboïde et au ligament calcanéo-cuboïdien inférieur. — 17. Autre insertion du même muscle à l'extrémité postérieure des troisième et quatrième os du métatarse. — 18. Terminaison du même muscle à l'os sésamoïde externe de l'articulation métatarso-phalangienne, et en dehors de la base de la première phalange du gros orteil. — 19. M. abducteur transverse du gros orteil. — 20, 20, 20, 20. Insertions du muscle précédent aux ligamens des articulations métatarso phalangiennes des quatre derniers orteils. — 21. Terminaison du même muscle au côté externe de la première phalange du gros orteil. — 22. M. court fléchisseur du petit orteil. — 23. Insertion du muscle précédent à l'extrémité postérieure du cinquième os du métatarse. — 24. Terminaison du même muscle en dehors de la base de la première phalange du petit orteil. — 25, 25, 25. M. interosseux.

Fig. 2. Elle représente le M. pédieux et les interosseux dorsaux. Côté droit.

N° 1. Face supérieure de l'astragale. — 2. Calcanéum. — 3. Face externe de l'os précédent. — 4. Scaphoïde. — 5. Premier os cunéiforme. — 6. Premier os du métatarse. — 7. M. pédieux. — 8. Insertion du muscle précédent à la partie antérieure de la face externe du calcanéum et au ligament qui unit cet os à l'astragale. — 9, 9, 9, 9. Extremité antérieure du même muscle, divisée en quatre faisceaux distincts. — 10, 10, 10, 10. Les tendons fournis par les faisceaux précédens, allant se terminer en dehors de la base de la premiere phalange des quatre premiers orteils. — 11. Portion du tendon de l'extenseur propre du gros orteil. — 12, 12, 12, 12. Portions des tendons du long extenseur commun des orteils. — 13. Premier M. interosseux dorsal. — 14, 15. Insertions du muscle précédent aux deux premiers os du métatarse. — 16. Terminaison du même muscle en dedans de la première phalange du second orteil. — 17. Second M. interosseux dorsal. — 18, 19. Insertions du muscle précédent au second et au troisième os du métatarse. — 20. Terminaison du même muscle en dehors de la premiere phalange du second orteil. — 21. Troisième M. interosseux dorsal. — 22, 23. Insertions du muscle précédent au troisième et au quatrième os du métatarse. — 24. Terminaison du même muscle en dehors de la première phalange du troisieme orteil. — 25. Quatrième M. interosseux dorsal. — 26, 27. Insertions du muscle précédent au quatrième et au cinquième os du métatarse. — 28. Terminaison du même muscle en dehors de la premiere phalange du quatrieme orteil. — 29, 29, 29. Les tendons des trois M. interosseux plantaires, allant se terminer en dedans de la base de la première phalange des trois derniers orteils.

Fig. 3. Elle représente les trois M. interosseux plantaires. Côté droit.

N°s 1, 2, 3, 4, 5. Premier, second, troisième, quatrième et cinquième os du métatarse. — 6. Coupe transversale du pied. — 7. Premier M. interosseux plantaire. — 8, 8. Insertion du muscle précédent à la partie inferieure de la face interne du troisième os du métatarse. — 9. Terminaison du même muscle en dedans de la base de la première phalange du troisième orteil. — 10. Second M. interosseux plan-

Fig. 1.

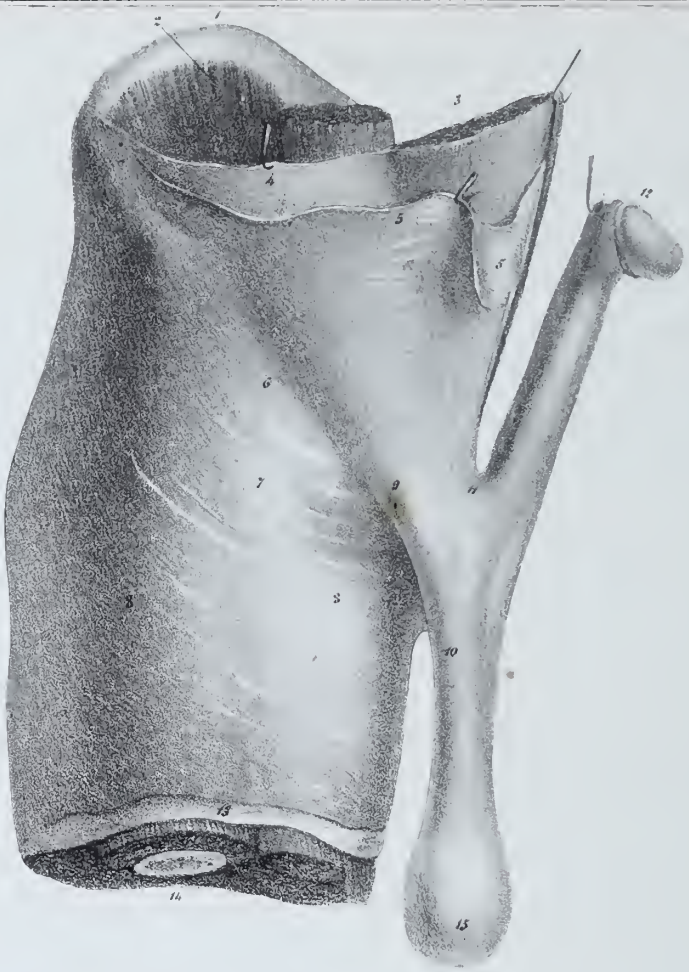

Fig. 2.

del

Lith de l

taire. — 11, 11. Insertion du M. précédent à la partie inférieure de la face interne du quatrième os du métatarse. — 12. Terminaison du même muscle en dedans de la base de la première phalange du quatrième orteil. — 13. Troisième M. interosseux plantaire. — 14, 14. Insertion du muscle précédent à la partie inférieure de la face interne du cinquième os du métatarse. — 15. Terminaison du même muscle en dedans de la base de la première phalange du cinquième orteil. — 16, 16. Les os sésamoïdes de l'articulation métatarso-phalangienne du gros orteil. — 17. Gouttière que les os précédens laissent entre eux, pour le tendon du M. long fléchisseur du gros orteil.

PLANCHE 118.

Fig. 1. Elle représente le fascia superficialis à la partie inférieure de l'abdomen et à la partie antérieure et supérieure de la cuisse. Côté droit. Homme de 18 ans.

N° 1. Crête iliaque. — 2. M. iliaque. — 3. Partie inférieure du M. droit de l'abdomen. — 4. M. grand oblique. — 5, 5. L'aponévrose superficielle (*fascia superficialis*) soulevée et détachée de l'aponévrose du grand oblique qu'elle recouvre. — 6. La même aponévrose recouvrant l'arcade crurale à laquelle elle adhère. — 7. La même aponévrose passant devant les ganglions de l'aine. — 8, 8. La même aponévrose appliquée sur le fascia lata. — 9, 10. La même aponévrose envoyant autour du cordon testiculaire un prolongement qui concourt à la formation du dartos. — 11. La même aponévrose se continuant avec le tissu cellulaire qui entoure — 12. la verge. — 13. Petite portion de l'aponévrose fascia lata. — 14. Coupe du fémur et des muscles de la cuisse. — 15. Le testicule.

Fig. 2. Elle représente les orifices internes des canaux inguinal, crural et sous-pubien : les aponévroses iliaque et pelvienne du côté gauche. Homme de 30 ans.

N° 1. Coupe des trois dernières vertèbres lombaires. — 2. Coupe du sacrum. — 3. Coupe du coccyx. — 4. Partie inférieure du canal vertébral. — 5. Canal sacré. — 6. Coupe des apophyses épineuses des dernières vertèbres lombaires, des tubercules médians de la face postérieure du sacrum : terminaison du ligament sur-épineux. — 7. Coupe du M. droit de l'abdomen. — 8, 8. Partie inférieure du M. transverse abdominal. — 9. Aponévrose du muscle précédent, passant derrière — 10. la face postérieure du M. droit. — 11. Fascia transversalis. — 12. Orifice interne du canal inguinal. — 13. M. iliaque. — 14. Tendon du M. petit psoas. — 15. Aponévrose iliaque (*fascia iliaca*) naissant du bord externe du tendon précédent. — 16. Aponévrose iliaque s'attachant à la lèvre interne de la crête du même nom, entre les M. transverse et iliaque. — 17. La même aponévrose passant derrière l'arcade crurale pour aller se continuer avec le fascia transversalis. — 18. M. grand psoas. — 19. Prolongement de l'aponévrose iliaque dans le canal crural. — 20. In-

sertion du tendon du M. petit psoas à l'éminence ilio-pectinée. — 20 ². Expansion fibreuse du bord interne du tendon du petit psoas, s'attachant au détroit supérieur du bassin, et allant concourir à la formation de l'aponévrose pelvienne. — 21. Orifice supérieur du canal crural. — 22. Ligament de Gimbernat. — 23, 23. Aponévrose pelvienne. — 24. Orifice interne du canal sous-pubien. — 25. Pubis. — 26, 26. Aponévrose pelvienne recouvrant les M. obturateur interne et releveur de l'anus. — 27. Branche de l'ischion. — 27. M. pyramidal.

PLANCHE 119.

Fig. 1. Elle représente le fascia transversalis, mis à découvert par le renversement de l'aponévrose du M. grand oblique, et l'ablation des M. petit oblique et transverse de l'abdomen; le canal crural est ouvert dans toute son étendue. Côté gauche. Homme de 40 ans.

N° 1. Crête iliaque. — 2. M. iliaque. — 3. Portion du M. grand psoas. — 4. Extrémité inférieure du M. droit de l'abdomen. — 5. Tendon du muscle précédent. — 6. Fascia transversalis. — 7. L'aponévrose précédente se continuant avec le bord externe du tendon du M. droit. — 8. Prolongement infundibuliforme que le fascia transversalis envoie au niveau de l'ouverture supérieure du canal inguinal, autour des vaisseaux spermatiques, et qui constitue leur gaîne propre. — 9. La gaîne propre des vaisseaux testiculaires sortant par l'anneau inguinal. — 10. Face postérieure de l'aponévrose du grand oblique, renversée sur la cuisse. — 11. Les M. transverse et petit oblique, coupés près de leur insertion dans le fond de la gouttière formée par l'union du bord inférieur de l'aponévrose du grand oblique avec le fascia transversalis. — 12. Pilier supérieur de l'anneau inguinal, détaché et renversé. — 13. La gaîne propre des vaisseaux testiculaires au-dessous de l'anneau inguinal. — 14. La même gaîne enveloppant le testicule et la tunique vaginale. — 15. L'épine iliaque antérieure et supérieure. — 16. Paroi postérieure du canal crural, formée par le feuillet profond de l'aponévrose fémorale. — 17. Paroi antérieure du même canal, formée par le feuillet superficiel de l'aponévrose fémorale. (Elle est détachée, et renversée en dehors, pour laisser voir la paroi postérieure.) — 18. Endroit où se réunissent les deux feuillets de l'aponévrose fémorale, et d'où a été détachée la paroi antérieure du canal crural. — 19. Portion de l'orifice inférieur du canal crural ou de l'ouverture qui donne passage à la veine saphène interne. — 20, 20. Aponévrose fémorale recouvrant les muscles de la cuisse. — 21. Le pubis. — 22. La verge.

Fig. 2. Elle représente la partie inférieure de la paroi antérieure de l'abdomen et de l'excavation du bassin, vue en dedans, de manière à faire voir les orifices internes des canaux inguinal, crural et sous-pubien du côté gauche, et la disposition des aponévroses qui les forment. Le bassin est coupé verticalement, au niveau de la grande échancrure sciatique. Homme de 20 ans.

Fig. 1.

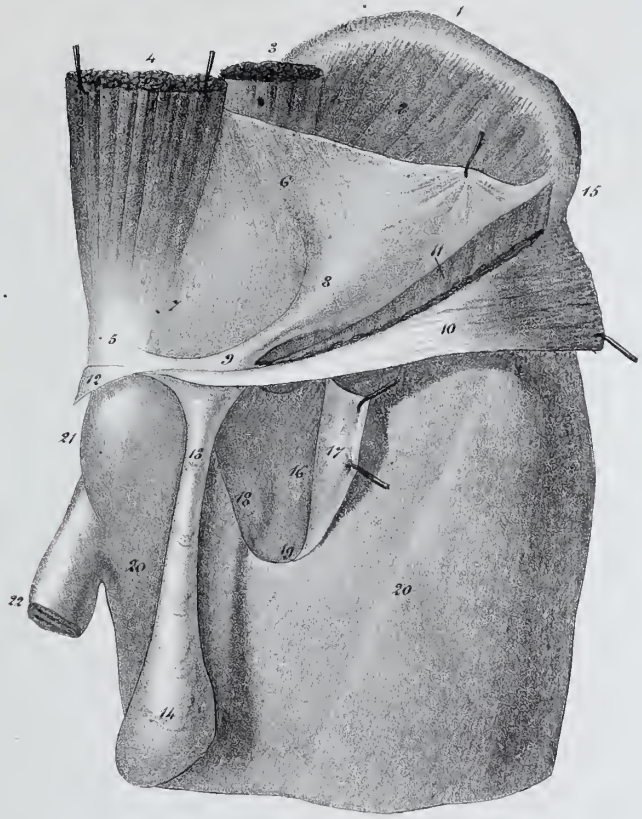
1
2
3
4
5
6
7
8
9
10
11
12
13
14
15
16
17
18
19
20
21
22

Fig. 2.

1
2
3
4
5
6
7
8
9
10
11
12
13
14
15
16
17
18
19
20
21
22
23
24
25
26
27
28

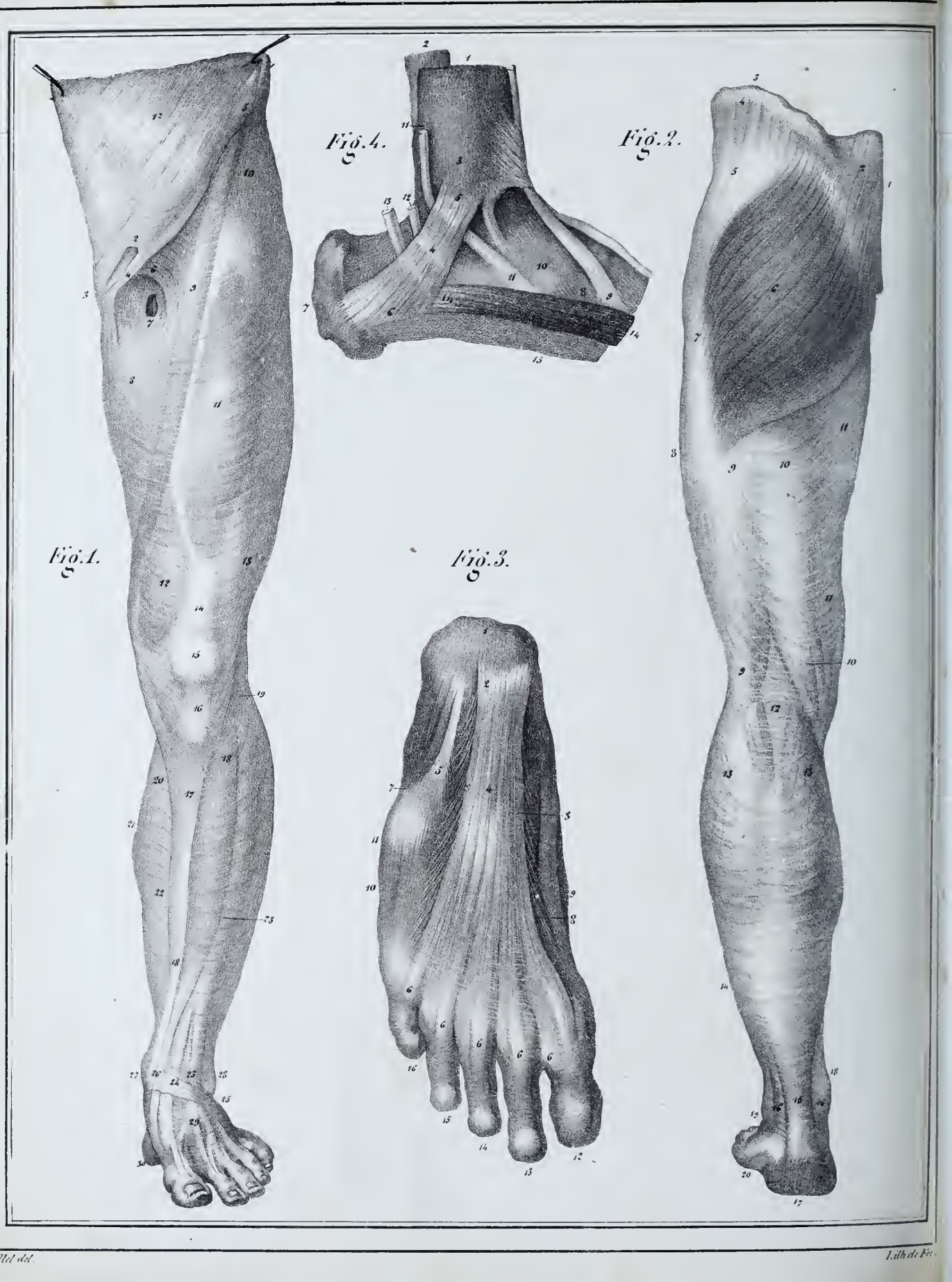

Ill. del.

Lith. de Fa.

N° 1. Coupe transversale du M. droit de l'abdomen. — 2. M. transverse et petit oblique, soutenus par une airigne. — 3. Crête iliaque. — 4. Coupe de l'os iliaque. — 5. Coupe du même os, au-dessus de la grande échancrure sacro-sciatique. — 6. Coupe du M. iliaque. — 7. Coupe du M. grand psoas. — 8. Partie postérieure de la cavité cotyloïde. — 9. Epine sciatique. — 10. Tubérosité de l'ischion. — 11. Branches réunies du pubis et de l'ischion. — 12. Coupe de la symphyse des os pubis. — 13. Face postérieure du pubis. — 14. Aponévrose du M. transverse de l'abdomen, réunie au fascia transversalis. — 15. Coupe de l'aponévrose iliaque. — 16. Coupe du tendon du petit psoas et des expansions qu'il envoie sur le M. grand psoas. — 17. Expansion interne de l'aponévrose du M. petit psoas, allant s'attacher au détroit supérieur du bassin. — 18. Face interne de l'arcade crurale (point de réunion de l'aponévrose du M. grand oblique avec le fascia transversalis). — 19. Orifice supérieur du canal inguinal, et prolongement membraneux que fournit, à son niveau, le fascia transversalis. — 20. Faisceau fibreux qui soutient en dedans l'orifice supérieur du canal inguinal. — 21. Le fascia transversalis se continuant avec le bord externe du tendon du M. droit abdominal. — 22. Orifice supérieur du canal crural. — 23. Le ligament de Gimbernat, qui borne en dedans l'orifice précédent. — 24. Ligament sous-pubien. — 25. Orifice interne du canal sous-pubien. — 26. Face postérieure du M. droit, recouverte par l'aponévrose du M. transverse. — 27. Bord interne du même muscle. — 28. Le cordon spermatique et le testicule entourés par la gaîne propre que leur fournit le fascia transversalis.

PLANCHE 120.

Fig. 1. Elle représente les aponévroses d'enveloppe du membre inférieur, vues pardevant. Côté gauche. Homme de 40 ans.

N° 1. Portion de l'aponévrose du M. grand oblique de l'abdomen. — 2. Anneau inguinal. — 3. Pilier interne, et — 4. pilier externe de l'anneau inguinal. — 5. Epine iliaque antérieure et supérieure. — 6. Feuillet superficiel de l'aponévrose fascia lata, qui forme la paroi antérieure du canal crural. — 7. Ouverture inférieure du canal crural, par laquelle passe la veine saphène. — 8. L'aponévrose fémorale recouvrant les M. droit interne et adducteurs, — 9. le M. couturier, — 10. le M. du fascia lata, — 11. le M. droit antérieur de la cuisse, — 12. la portion interne, et — 13. la portion externe du M. triceps fémoral. — 14. Le tendon des M. extenseurs de la jambe, s'insérant à — 15. la rotule. — 16. Le ligament rotulien. — 17. La face interne du tibia. — 18, 18. Insertion de l'aponévrose jambière à la crête du tibia. — 19. Insertion de la même aponévrose à la tête du péroné. — 20. Expansions que l'aponévrose jambière reçoit des tendons des M. couturier, droit interne, demi-tendineux. — 21. Aponévrose jambière recouvrant le M. ju-

meau interne. — 22. La même aponévrose se fixant au bord interne du tibia, et recouvrant le M. soléaire. — 23, 23. La même aponévrose recouvrant les M. des régions antérieure et externe de la jambe, et se continuant avec — 24. le ligament annulaire antérieur du tarse. — 25. Insertion du ligament précédent à la face externe du calcanéum. — 26. Terminaison du même ligament à — 27. la malléole interne. — 28. La malléole externe. — 29. Aponévrose dorsale du pied. — 30. Calcanéum.

Fig. 2. Elle représente la pièce précédente, vue par derrière.

N° 1. Coupe faite sur la partie moyenne du sacrum. — 2. Aponévrose des muscles des gouttières vertébrales au niveau du sacrum. — 3. Crête iliaque. — 4. L'aponévrose fémorale s'insérant en dehors de la crête iliaque, et recouvrant — 5. le M. moyen fessier. — 6. M. grand fessier, recouvert par une membrane fibro-celluleuse qui se continue avec l'aponévrose fémorale. — 7. Tendon du M. grand fessier, se continuant avec l'aponévrose fémorale. — 8. L'aponévrose fémorale recouvrant la portion externe du M. triceps, — 9, 9. le M. biceps, — 10, 10. le M demi-tendineux, — 11. le grand adducteur et le droit interne. — 12. L'aponévrose fémorale recouvrant la région poplitée, pour se continuer avec — 13, 13. l'aponévrose jambière appliquée sur les M. jumeaux. — 14. L'aponévrose jambière recouvrant les muscles de la région péronière. — 15. La même aponévrose passant derrière le tendon d'Achille. — 16, 16. Feuillet profond de l'aponévrose jambière, qui remonte au-devant du tendon d'Achille, et couvre les muscles de la région jambière postérieure et profonde. — 17. Calcanéum. — 18. Malléole interne. — 19. Malléole externe. — 20. Bord externe du pied.

Fig. 3. Elle représente l'aponévrose plantaire. Côté gauche.

N° 1. Face inférieure du calcanéum donnant insertion à — 2. l'aponévrose plantaire. — 3. L'aponévrose plantaire, recouvrant le M. adducteur du gros orteil. — 4. La même aponévrose appliquée sur le M. court fléchisseur commun des orteils. — 5. La même aponévrose donnant attache au M. abducteur du petit orteil. — 6, 6, 6, 6, 6. Languettes de la partie antérieure de l'aponévrose plantaire, qui vont se confondre avec les ligamens des articulations métatarso-phalangiennes. — 7, 7. M. abducteur du petit orteil. — 8. M. court fléchisseur du gros orteil. — 9. Bord interne, et — 10. bord externe du pied. — 11. Saillie de l'extrémité postérieure du cinquième os du métatarse. — 12, 13, 14, 15, 16. Premier, second, troisième, quatrième et cinquième orteils.

Fig. 4. Elle représente le ligament annulaire interne du tarse. Côté gauche.

N° 1. Extrémité inférieure du tibia. — 2. Extrémité inférieure du péroné. — 3. Malléole interne. — 4. Ligament annulaire interne du tarse. — 5. Insertion du ligament précédent à la malléole interne. — 6. Insertion du même ligament au calcanéum. — 7. Face postérieure du calcanéum. — 8. Os scaphoïde. — 9. Tendon du M. jambier antérieur. — 10. Astragale. — 11, 11. Tendon du M. jambier postérieur. — 12. Tendon du M. long fléchisseur commun des orteils. — 13. Tendon

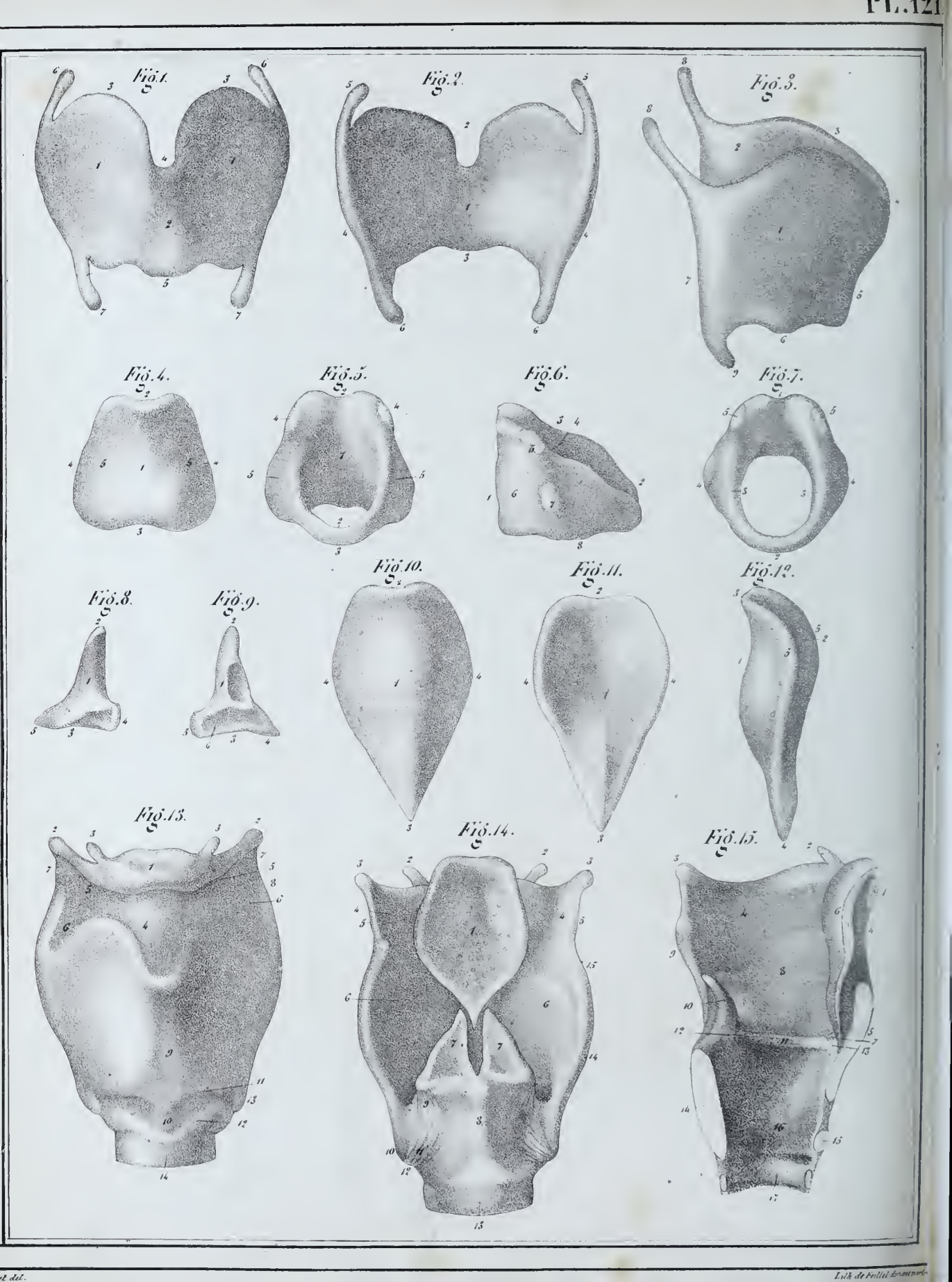

Lith. de Fellel à Genève

du M. long fléchisseur propre du gros orteil. — 14. Portion du M. adducteur du gros orteil, s'insérant au ligament annulaire interne du tarse et au calcanéum. — 15. Aponévrose plantaire.

PLANCHE 121.

Fig. 1. Elle représente le cartilage thyroïde, vu par sa face antérieure. Homme de 30 ans.

N° 1. Face antérieure. — 2. Angle saillant qui réunit en avant les deux moitiés de la face précédente. — 3, 3. Bord supérieur. — 4. Echancrure que le bord précédent offre à sa partie moyenne. — 5. Bord inférieur. — 6, 6. Les grandes cornes. — 7, 7. Les petites cornes.

Fig. 2. Le même cartilage vu par sa face postérieure.

N° 1. Face postérieure et angle rentrant qui unit au milieu les deux moitiés de la même face. — 2. Bord supérieur et échancrure moyenne qu'il présente. — — 3. Bord inférieur. — 4. Bord postérieur. — 5. Grandes cornes. — 6. Petites cornes.

Fig. 3. Le même cartilage vu de profil.

N° 1. Moitié droite de la face antérieure. — 2. Portion de la face postérieure de la moitié gauche. — 3. Bord supérieur. — 4. Echancrure moyenne du bord précédent. — 5. Angle saillant qui réunit en avant les deux moitiés de la face antérieure. — 6. Bord inférieur. — 7. Bord postérieur. — 8. Grandes cornes. — 9. Petites cornes.

Fig. 4. Le cartilage cricoïde, vu par sa face postérieure. Même sujet.

N° 1. Partie moyenne de la face postérieure. — 2. Bord supérieur. — 3. Bord inférieur. — 4. Faces latérales. — 5, 5. Portions de la face postérieure qui donnent attache aux M. crico-aryténoïdiens postérieurs.

Fig. 5. Le même cartilage vu par sa face antérieure.

N° 1. Cavité du cartilage cricoïde.—2. Bord supérieur.—3. Bord inférieur.— 4, 4. Petites facettes du bord supérieur qui sont articulées avec les cartilages aryténoïdes. — 5, 5. Parties du bord supérieur qui donnent attache aux M. crico-aryténoïdiens latéraux.

Fig. 6. Le même cartilage vu de profil.

N° 1. Partie moyenne de la face postérieure. — 2. Face antérieure. — 3. Bord supérieur. — 4. Cavité du cartilage. — 5. Facette articulaire du bord supérieur. — 6. Partie latérale droite de la face postérieure. — 7. Facette qui s'articule avec la petite corne du cartilage thyroïde. — 8. Bord inférieur.

Fig. 7. Le même cartilage vu par son bord supérieur.

N° 1. Face postérieure. — 2. Face antérieure. — 3, 3. Bord supérieur. — 4, 4. Facettes latérales qui reçoivent les petites cornes du cartilage thyroïde. — 5, 5. Facettes du bord supérieur, qui s'articulent avec les cartilages aryténoïdes.

Fig. 8. Le cartilage aryténoïde droit. Face postérieure. Même sujet.

N° 1. Face postérieure. — 2. Sommet. — 3. Base. — 4. Angle externe, et — 5. angle interne de la base du cartilage aryténoïde.

Fig. 9. Le même cartilage vu par sa face antérieure.

N° 1. Face antérieure. — 2. Sommet. — 3. Base. — 4. Angle interne, et — 5. angle externe du cartilage aryténoïde. — 6. Facette qui s'articule avec le cartilage cricoïde.

Fig. 10. Le fibro-cartilage épiglottique vu par sa face antérieure. Même sujet.

N° 1. Face antérieure. — 2. Base. — 3. Sommet. — 4, 4. Bords latéraux du fibro-cartilage épiglottique.

Fig. 11. Le même cartilage vu par sa face postérieure.

N° 1. Face postérieure, sur laquelle on voit de petites cavités qui logent des follicules muqueux. — 2. Base — 3. Sommet. — 4, 4. Bords latéraux de l'épiglotte.

Fig. 12. Le même fibro-cartilage vu de profil.

N° 1. Face antérieure. — 2. Face postérieure. — 3. Base. — 4. Sommet. — 5, 5. Bords du fibro-cartilage épiglottique.

Fig. 13. Elle représente les articulations du larynx. Ligamens membraneux thyro-hyoïdien et crico-thyroïdien, vus par leur face antérieure. Homme de 40 ans.

N° 1. Corps, — 2, 2. grandes, et — 3, 3. petites cornes de l'os hyoïde. — 4. La membrane thyro-hyoïdienne. — 5, 5. Insertion de la membrane précédente au corps et aux grandes cornes de l'os hyoïde. — 6, 6. Insertion de la même membrane au bord supérieur du cartilage thyroïde. — 7, 7. Bord postérieur de la même membrane. — 8. Grande corne du cartilage thyroïde. — 9. Partie moyenne du cartilage thyroïde. — 10. Membrane crico-thyroïdienne. — 11. Insertion de la membrane précédente au bord inférieur du cartilage thyroïde. — 12. Insertion de la même membrane au bord supérieur du cartilage cricoïde. — 13. Petites cornes du cartilage thyroïde. — 14. Premier anneau cartilagineux de la trachée artère.

Fig. 14. Elle représente les articulations du larynx. Face postérieure. Même sujet.

N° 1. Face postérieure de l'épiglotte. — 2. Petites, et — 3. grandes cornes de l'hyoïde. — 4, 4. Face, et — 5, 5. bords postérieurs du ligament thyro-hyoïdien. — 6. Face postérieure du cartilage thyroïde. — 7, 7. Cartilages aryténoïdes. — 8. Cartilage cricoïde. — 9. Ligament postérieur de l'articulation crico-aryténoïdienne. — 10. Petite corne du cartilage thyroïde. — 11. Ligament postérieur de l'articulation crico-thyroïdienne. — 12. Ligament antérieur de la même articulation. — 13. Premier anneau de la trachée artère. — 14. Bord postérieur, et — 15. grande corne du cartilage thyroïde.

Fig. 1.

Fig. 2.

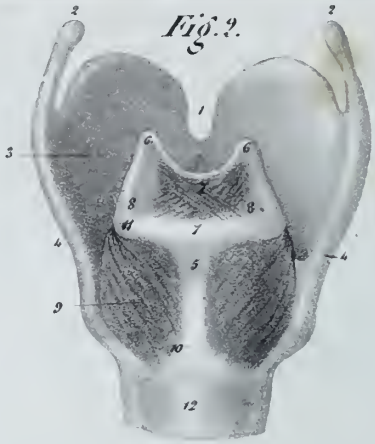

Fig. 3.

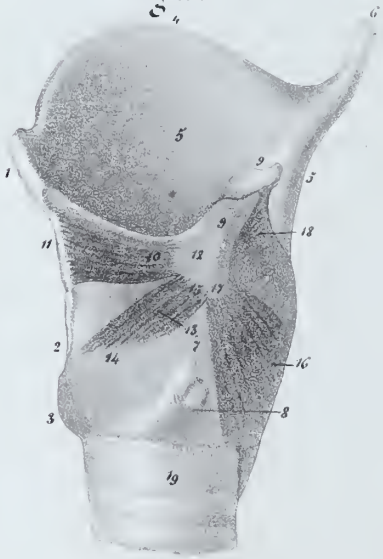

Fig. 4.

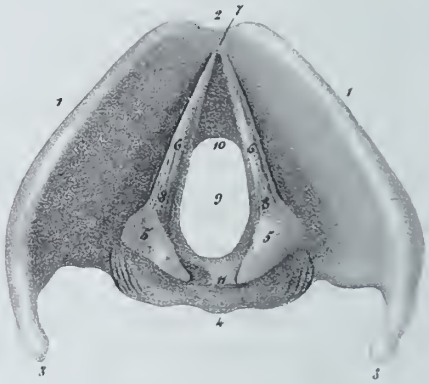

Fig. 5.

Fig. 6.

Feuillet del.

Lith. de Feuillet Jeune

Fig. 15. Elle représente la même pièce, coupée verticalement d'avant en arrière, et vue de profil.

N° 1. Coupe du corps de l'os hyoïde. — 2. Petites, et — 3. grandes cornes de l'os hyoïde. — 4, 4. Face postérieure du ligament thyro-hyoïdien. — 5. Coupe du cartilage thyroïde. — 6. Coupe de l'épiglotte. — 7. Insertion de l'épiglotte au cartilage thyroïde. — 8. Face postérieure du cartilage thyroïde. — 9. Grandes cornes du cartilage précédent. — 10. Cartilage aryténoïde gauche. — 11. Ligament thyro-aryténoïdien, ou *corde vocale*. — 12. Insertion du ligament précédent au cartilage aryténoïde. — 13. Insertion du même ligament au cartilage thyroïde. — 14, 15. Coupes du cartilage cricoïde. — 16. Cavité du larynx. — 17. Cavité du commencement de la trachée artère.

PLANCHE 122.

Fig. 1. Elle représente les M. crico-thyroïdiens. Homme de 20 ans.

N° 1. Cartilage thyroïde. — 2. Membrane crico-thyroïdienne. — 3. M. crico-thyroïdien gauche. — 4. Insertion du M. précédent au cartilage cricoïde. — 5. Insertion du même muscle au cartilage thyroïde. — 6. Premier anneau cartilagineux de la trachée artère.

Fig. 2. Elle représente les M. aryténoïdien et crico-aryténoïdien postérieur. Femme de 20 ans.

N° 1. Bord supérieur, — 2. grandes cornes, — 3. face postérieure, et — 4. bords postérieurs du cartilage thyroïde. — 5. Partie moyenne de la face postérieure du cartilage cricoïde. — 6, 6. Cartilages aryténoïdes. — 7. M. aryténoïdien. — 8, 8. Insertions du M. précédent aux cartilages aryténoïdes. — 9. M. crico-aryténoïdien postérieur gauche. — 10. Insertion du M. précédent au cartilage cricoïde. — 11. Terminaison du même muscle en dehors de la base du cartilage aryténoïde. — 12. Partie postérieure de la trachée artère.

Fig. 3. Elle représente les M. thyro-aryténoïdien, crico-aryténoïdiens latéral et postérieur du côté gauche, et le M. aryténoïdien. La moitié gauche du cartilage thyroïde est enlevée, afin de laisser voir les muscles précédens. Homme de 40 ans.

N° 1. Coupe du cartilage thyroïde. — 2. Coupe du ligament crico-thyroïdien. — 3. Face antérieure du cartilage cricoïde. — 4. Bord supérieur, — 5. face postérieure, — 6. grande corne droite du cartilage thyroïde. — 7. Face latérale gauche du cartilage cricoïde. — 8. Facette du cartilage précédent, qui s'articulait avec la petite corne du cartilage thyroïde. — 9, 9. Cartilage aryténoïde. — 10. M. thyro-aryténoïdien gauche. — 11. Insertion du M. précédent en dedans de l'angle rentrant du cartilage thyroïde. — 12. Terminaison du même muscle en

avant de la base du cartilage aryténoïde. — 13. M. crico-aryténoïdien latéral. — 14. Insertion du muscle précédent au bord supérieur du cartilage cricoïde. — 15. Terminaison du même muscle à la base du cartilage aryténoïde. — 16. Insertion du M. crico-aryténoïdien postérieur au cartilage cricoïde. — 17. Terminaison du même muscle en dehors de la base du cartilage aryténoïde. — 18. M. aryténoïdien. 19. Premier anneau de la trachée artère.

Fig. 4. Elle représente les ligamens thyro-aryténoïdiens (*cordes vocales*), interceptant entre eux l'ouverture qu'on appelle la *glotte*. Le larynx est vu par sa face supérieure. Homme d'environ 36 ans.

N° 1. Bord supérieur, — 2. face antérieure, et — 3. grandes cornes du cartilage thyroïde. — 4. Face postérieure du cartilage cricoïde. — 5, 5. Cartilages aryténoïdes. — 6, 6. Ligamens thyro-aryténoïdiens. — 7. Insertions des deux ligamens précédens, en dedans de l'angle du cartilage thyroïde. — 8, 8. Terminaison des mêmes ligamens, en avant de la base des cartilages aryténoïdes. — 9. Glotte. — 10. Partie antérieure du bord inférieur du cartilage cricoïde. — 11. Portion du bord supérieur du même cartilage, qui se trouve entre les deux cartilages aryténoïdes.

Fig. 5. Elle représente la glande épiglottique, vue par sa face antérieure. La partie moyenne de la membrane thyro-hyoïdienne et du cartilage thyroïde est enlevée. Homme de 30 ans.

N° 1. Os hyoïde. — 2. Base de l'épiglotte. — 3. Parties latérales du ligament thyro-hyoïdien. — 4, 4. Coupe faite au cartilage thyroïde. — 5. Face antérieure de l'épiglotte. — 6. Glande épiglottique. — 7. Membrane crico-thyroïdienne. — 8. Cartilage cricoïde. — 9, 9. Petites cornes du cartilage thyroïde. — 10. Premier anneau de la trachée artère.

Fig. 6. Elle représente le larynx avec ses muscles et ses ligamens, vus de profil par le côté gauche. Homme de 45 ans.

N° 1. Face antérieure, — 2. petites cornes, et — 3. grandes cornes de l'os hyoïde. — 4. Ligament thyro-hyoïdien. — 5. Face antérieure, et — 6, 6. bords postérieurs du même ligament. — 7, 7. Insertions du même ligament aux grandes cornes du cartilage thyroïde. — 8. Insertion du même ligament à l'os hyoïde. — 9. Insertion du même ligament au bord supérieur du cartilage thyroïde. — 10. Face antérieure du cartilage thyroïde. — 11. Angle saillant, et — 12. bord postérieur du même cartilage. — 13. M. crico-thyroïdien gauche. — 14. Membrane crico-thyroïdienne. — 15. Ligament antérieur de l'articulation crico-thyroïdienne latérale. — 16. Face postérieure du cartilage cricoïde. — 17. Portion du M. crico-aryténoïdien postérieur gauche. — 18. Portion du M. aryténoïdien. — 19. Premier anneau de la trachée artère.

Fig. 1.

Fig. 2.

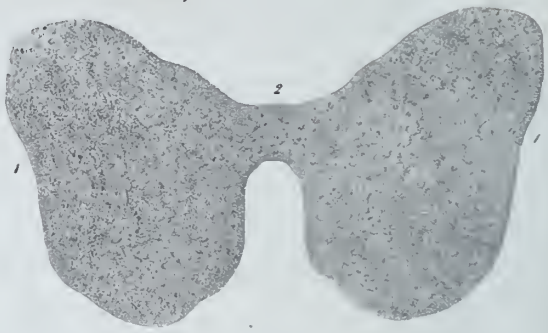

Fig. 3.

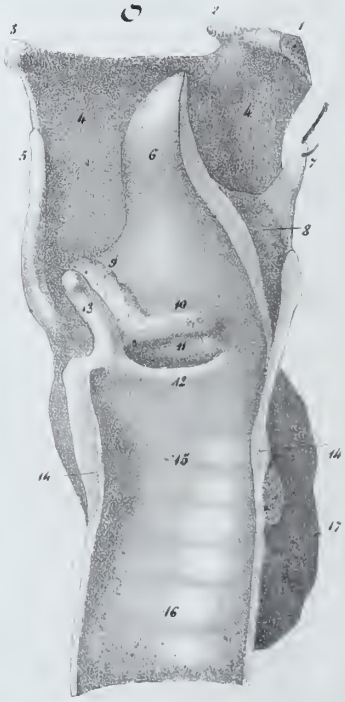

Fig. 4.

Fillet del.

PLANCHE 123.

Fig. 1. Elle représente le larynx avec la glande thyroïde, vus par-devant. Homme d'environ 40 ans.

N° 1. L'os hyoïde. — 2. Membrane thyro-hyoïdienne. — 3. Cartilage thyroïde. — 4. Cartilage cricoïde. — 5. Membrane crico-thyroïdienne. — 6. Commencement de la trachée artère. — 7, 7. Les deux lobes de la glande thyroïde. — 8. Isthme qui réunit en avant les deux lobes précédens.

Fig. 2. Elle représente la glande thyroïde, fendue transversalement et de haut en bas, afin de faire voir sa structure.

N° 1. Les deux lobes. — 2. Isthme qui réunit les deux lobes précédens, et se trouve formé par le même tissu.

Fig 3. Elle représente le larynx, la trachée artère et la glande thyroïde, fendus par une section verticale dirigée d'avant en arrière. La glande aryténoïde gauche est mise à découvert par l'ablation de la membrane muqueuse qui la recouvre en dedans. Côté gauche. Homme d'environ cinquante ans.

N° 1. Coupe du corps de l'os hyoïde. — 2, 3. Petites et grandes cornes du même os. — 4, 4. Moitié de la membrane thyro-hyoïdienne. — 5. Grande corne du cartilage thyroïde. — 6. Moitié de l'épiglotte. — 7. Moitié du repli muqueux médian qui unit l'épiglotte à la base de la langue. — 8. Moitié de la glande épiglottique. — 9. Portion verticale, et — 10. portion horizontale de la glande aryténoïde. — 11. Ventricule du larynx. — 12. Corde vocale inférieure. — 13. Cartilage aryténoïde. — 14, 14. Coupe du cartilage cricoïde. — 15. Face interne du cartilage cricoïde, formant la partie inférieure de la cavité du larynx. — 16. Cavité de la trachée artère. — 17. Lobe gauche de la glande thyroïde.

Fig. 4. Elle représente le larynx d'un homme de 50 ans, vu par sa face postérieure et revêtu de la membrane muqueuse. Le pharynx est ouvert, ainsi que la partie supérieure de l'œsophage, afin de laisser voir la disposition de la membrane muqueuse, à l'égard de ces divers organes.

N° 1. Base de la langue. — 2, 2. Parties latérales de la langue. — 3. Repli muqueux qui se porte de la face antérieure de l'épiglotte à la partie moyenne de la base de la langue. — 4, 4. Replis muqueux qui unissent les côtés de l'épiglotte aux parties latérales de la base de la langue. — 5. Face postérieure de l'épiglotte. — 6. Ouverture supérieure du larynx. — 7, 7. Replis muqueux qui se portent des parties latérales de l'épiglotte aux cartilages aryténoïdes, et bornent sur les côtés l'ouverture supérieure du larynx. — 8, 8. Membrane muqueuse du pharynx, recouvrant deux culs-de-sac situés entre le cartilage thyroïde et les cartilages cri-

coïde et aryténoïde. — 9, 9. Grandes cornes du cartilage thyroïde. — 10. Membrane muqueuse recouvrant la face postérieure du larynx. — 11, 11. Les bords de l'incision faite au pharynx et à l'œsophage, renversés en dehors. — 12. Œsophage. — 13. Trachée artère. — 14, 14. Les lobes de la glande thyroïde.

PLANCHE 124.

Fig. 1. Coupe verticale du larynx d'un homme adulte. Moitié gauche.

N° 1. Moitié de la base de la langue. — 2. Coupe de l'os hyoïde. — 3. Repli muqueux qui se porte de la partie moyenne de l'épiglotte à la base de la langue. — 4. Moitié de l'épiglotte. — 5. Coupe passant par la partie moyenne du même fibro-cartilage. — 6. Repli muqueux aryténo-épiglottique. — 7. Moitié de la glande épiglottique. — 8. Coupe du cartilage thyroïde. — 9. Corde vocale supérieure. — 10. Ventricule gauche du larynx. — 11. Corde vocale inférieure. — 12. Cavité du cartilage cricoïde, revêtue par la membrane muqueuse. — 13. Coupe du cartilage cricoïde. — 14. Cartilage aryténoïde. — 15. Grande corne de l'os hyoïde. — 16. Ligament thyro-hyoïdien. — 17. Grande corne du cartilage thyroïde. — 18. Membrane muqueuse du pharynx. — 19. Cavité de l'œsophage. — 20. Cavité de la trachée artère. — 21. Moitié de la glande thyroïde. — 22. Coupe de la partie moyenne du ligament thyro-hyoïdien. — 23. Coupe du ligament crico-thyroïdien.

Fig. 2. Elle représente le larynx d'un homme de 30 ans, vu de profil. Côté droit.

N° 1. Os hyoïde. — 2. Petite, et — 3. grande cornes du même os. — 4. Extrémité de l'épiglotte. — 5. Membrane thyro-hyoïdienne. — 6. Cartilage thyroïde. — 7. Cartilage cricoïde. — 8. Commencement de la trachée artère.

Fig. 3. La même pièce, vue par en haut, afin de voir la forme et les dimensions de la glotte. L'os hyoïde et le ligament thyro-hyoïdien sont enlevés.

N° 1, 1. Cartilage thyroïde. — 2, 2. Grandes cornes du même cartilage. — 3, 3. Les cordes vocales. — 4. La glotte. — 5, 5. Les cartilages aryténoïdes. — 6. Le cartilage cricoïde.

Fig. 4. Elle représente le larynx d'une femme de 25 ans, vu de profil, côté droit. Les lettres indiquent les mêmes parties que pour la figure 2.

Fig. 5. La pièce précédente, vue par en-haut. Les lettres indiquent les mêmes parties que dans la figure 3.

Fig. 6. Le larynx d'un enfant mâle de 4 ans, vu de profil. Côté droit.

N° 1. Os hyoïde. — 2. Membrane thyro-hyoïdienne. — 3. Cartilage thyroïde. — 4. Cartilage cricoïde. — 5. Commencement de la trachée artère.

Fig. 7. La pièce précédente, vue par en-haut. L'os hyoïde est enlevé.

N° 1, 1. Cartilage thyroïde. — 2, 2. Cordes vocales. — 3. La glotte. — 4. Le cartilage cricoïde. — 5, 5. Les cartilages aryténoïdes.

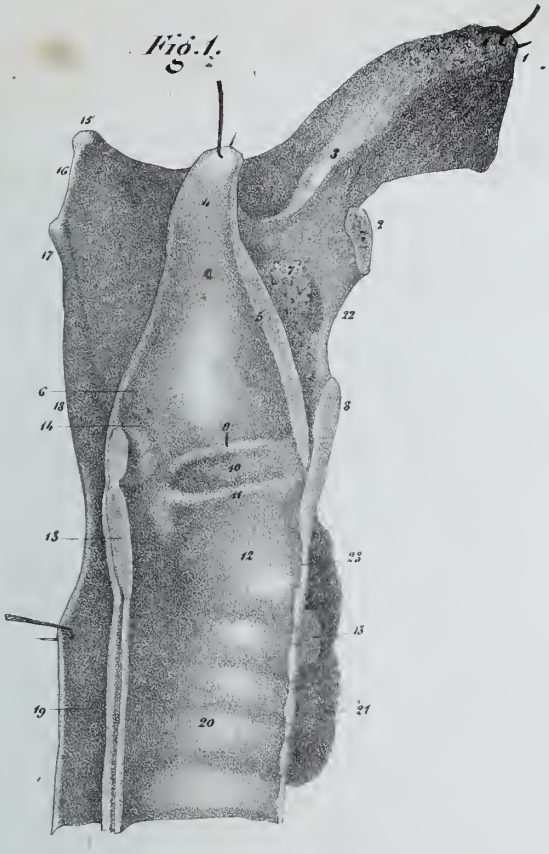
Fig. 1.

Fig. 2.

Fig. 3.

Fig. 4.

Fig. 5.

Fig. 6.

Fig. 7.

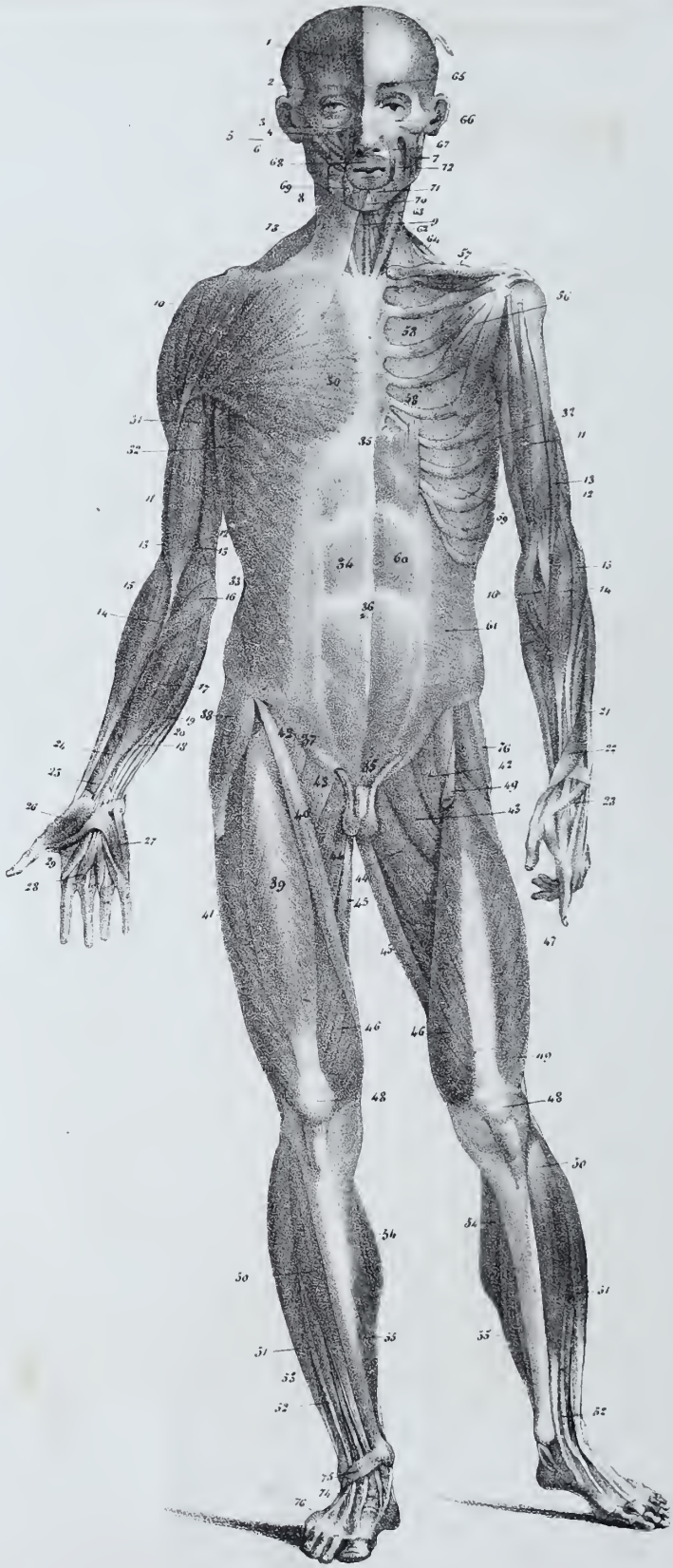

Feillet del.

Lith. de F.

PLANCHE 125.

Cette planche représente le système musculaire. La peau est simplement ôtée, du côté droit, de manière à faire voir les muscles qu'elle recouvre; du côté gauche, les muscles superficiels sont enlevés, et les muscles sous-jacens mis à découvert. Homme de 40 ans, vu de face.

N° 1. M. frontal. — 2. M. orbiculaire des paupières. — 3. M. élévateur commun de l'aile du nez et de la lèvre supérieure. — 4. M. élévateur propre de la lèvre supérieure. — 5. M. petit zygomatique. — 6. M. grand zygomatique. — 7, 7. M. masseters. — 8. M. peaucier. — 9, 9. M. sterno-hyoïdien et sterno-thyroïdien. — 10. M. deltoïde. — 11, 11. M. biceps. — 12, 12. M. triceps brachial. — 13, 13. M. brachial antérieur. — 14, 14. M. grand supinateur. — 15, 15. M. premier radial externe. — 16, 16. M. rond pronateur. — 17. M. grand palmaire. — 18. M. petit palmaire. — 19. M. fléchisseur digital superficiel. — 20. M. cubital antérieur. — 21. M. radiaux externes. — 22. M. long abducteur et court extenseur du pouce. — 23. Tendon du M. long extenseur du pouce. — 24. Portion du M. fléchisseur superficiel des doigts.—25. Portion du M. carré pronateur. — 26. Muscles de l'éminence thénar.—27. Muscles de l'éminence hypothénar.—28. M. lombricaux. — 29. M. adducteur du pouce. — 30. M. grand pectoral. — 31. Portion du M. grand dorsal. — 32, 32. M. grand dentelé. — 33. M. grand oblique de l'abdomen. — 34. Aponévrose du muscle précédent, formant la gaîne du M. droit. — 35, 35. La ligne blanche. — 36. L'ombilic. — 37. Bord inférieur du M. grand oblique, formant l'arcade crurale. — 38. M. tenseur de l'aponévrose fascia lata. — 39. M. droit antérieur de la cuisse. — 40. M. couturier. — 41. Portion externe du M. triceps fémoral. — 42, 42. Portion fémorale des M. psoas et iliaque. — 43, 43. M. pectiné. — 44. M. moyen adducteur. — 45, 45. M. droit interne de la cuisse. — 46, 46. Portion interne du M. triceps fémoral. — 47. Portion moyenne du muscle précédent. — 48. La rotule. — 49, 49. Les deux extrémités du M. droit antérieur de la cuisse. — 50, 50. M. jambier antérieur. — 51, 51. M. extenseur commun des orteils. — 52. M. extenseur propre du gros orteil. — 53. M. péroniers latéraux. — 54, 54. M. jumeau interne. — 55, 55. M. soléaire. — 56. M. petit pectoral. — 57. M. sous-clavier. — 58. M. intercostaux internes. — 59. M. intercostaux externes. — 60. M. droit de l'abdomen. — 61. M. petit oblique de l'abdomen. — 62. M. sterno-mastoïdien. — 63. M. scapulo-hyoïdien. — 64. Portion des M. scalènes. — 65. M. sourcilier. — 66. M. transversal du nez. — 67. M. canin. — 68. M. orbiculaire des lèvres. — 69. M. triangulaire des lèvres. — 70. Houppe du menton. — 71. M. carré du menton. — 72. M. buccinateur. — 73. M. trapèze. — 74. M. pédieux. — 75. Ligament antérieur du tarse. — 76. M. moyen fessier.

PLANCHE 126.

Elle représente le système musculaire de la partie postérieure du corps, sur un homme de 40 ans. Les muscles superficiels sont mis à découvert du côté droit; ils sont enlevés à gauche, afin de laisser voir les M. sous-jacens.

N° 1. Aponévrose épicranienne. — 2. M. occipital. — 3. M. trapèze. — 4, 4. Partie du M. sterno-mastoïdien. — 5, 5. M. splénius. — 6. M. deltoïde. — 7, 7. M. sous-épineux. — 8, 8. M. petit rond. — 9, 9. M. grand rond. — 10, 10. M. rhomboïde. — 11. M. grand dorsal. — 12. Portion externe du M. triceps brachial. — 13. Portion moyenne du même muscle. — 14. Partie du M. biceps brachial. — 15. Partie du M. brachial antérieur. — 16. M. long supinateur. — 17, 17. Olécrâne. — 18, 19. M. radiaux externes. — 20. M. extenseur commun des doigts. — 21. M. extenseur propre du petit doigt. — 22. M. cubital postérieur. — 23. Partie du M. cubital antérieur. — 23B. M. anconé. — 24. Ligament annulaire postérieur du carpe, retenant les tendons qui vont se porter à la face dorsale de la main. — 25. Les M. grand abducteur, court et long extenseurs du pouce. — 26. Aponévrose du M. long dorsal. — 27. Partie du M. oblique externe de l'abdomen. — 28, 28. Crête iliaque. — 29, 29. M. moyen fessier. — 30. M. grand fessier. — 31, 31. Portion externe du M. triceps de la cuisse. — 32, 32. M. biceps de la cuisse. — 33, 33. M. demi-tendineux. — 34, 34. M. demi-aponévrotique. — 35. Partie du M. grand adducteur. — 36, 36. M. droit interne de la cuisse. — 37. Creux du jarret : région poplitée. — 38, 39. M. jumeaux interne et externe. — 40. Aponévrose des M. jumeaux. — 41, 41. Le tendon d'Achille, commun aux M. jumeaux et soléaire. — 42. M. long péronier latéral. — 43. M. court péronier latéral. — 44. Malléole externe. — 45. Malléole interne. — 46. Bord externe du pied, et M. abducteur du petit orteil. — 47. M. angulaire de l'omoplate. — 48. M. sus-épineux. — 49. Partie du M. grand dentelé. — 50. Partie du M. grand complexus. — 51. Partie de l'humérus. — 52. Partie du M. brachial antérieur. — 53. Portion externe du M. triceps brachial. — 54. Portion moyenne du muscle précédent. — 55. M. anconé. — 56. M. court supinateur. — 57. Radius. — 58. Cubitus. — 59. M. long abducteur et court extenseur du pouce. — 60. M. long extenseur du pouce. — 61. M. extenseur propre de l'index. — 62. Les tendons des M. extenseurs des doigts, coupés au niveau de la face dorsale de la main. — 63. Partie du M. pyramidal. — 64. Partie du M. obturateur interne. — 65. M. jumeau supérieur de la cuisse. — 66. M. jumeau inférieur de la cuisse. — 67. M. carré de la cuisse. — 68. Partie du M. grand adducteur. — 69, 69. Extrémités supérieures des M. gastrocnémiens, coupées proche leur insertion aux condyles du fémur. — 70, 70. M. plantaire grêle. — 71. M. soléaire. — 72. M. poplité. — 73. Endroit où l'aponévrose des M. jumeaux s'unit à celle du soléaire pour former le tendon d'Achille.

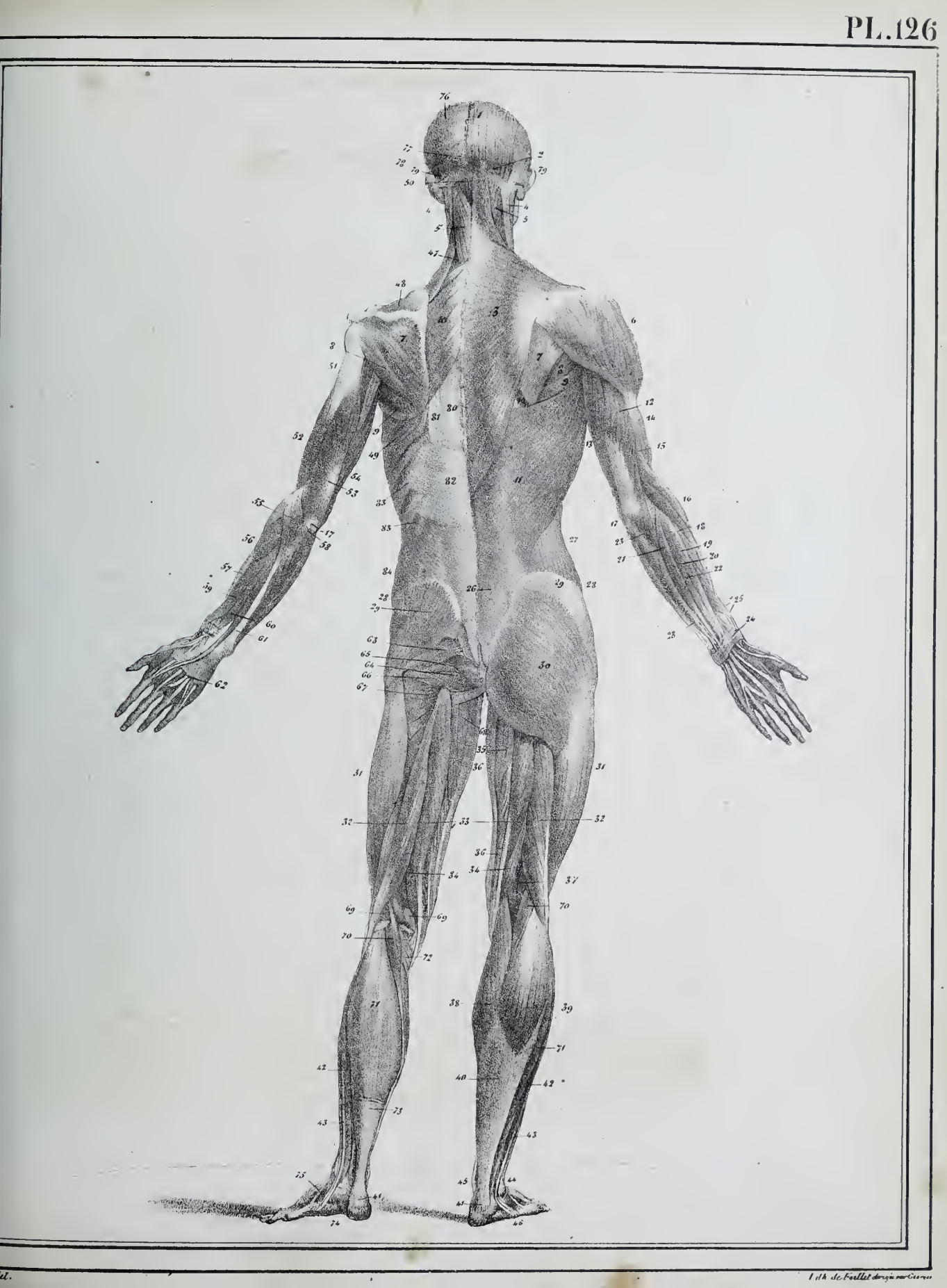

— 74. M. abducteur du petit orteil. — 75. M. pédieux. — 76. Os pariétal.—77. Os occipital. — 78. Suture lambdoïde. — 79. Temporal et M. auriculaires supérieur et postérieur. — 80. M. long dorsal. — 81. M. sacro-lombaire. — 82. M. petit dentelé postérieur et inférieur. — 83, 83. M. intercostaux externes. — 84. Partie du M. oblique interne de l'abdomen.

PLANCHE 127.

Elle représente le système musculaire sur un homme de 36 ans, vu de profil.

N° 1. Aponévrose épicrânienne. — 2. M. frontal. — 3. M. occipital. — 4. M. auriculaire supérieur. — 5. M. auriculaire antérieur. — 6. Aponévrose temporale. — 7. M. orbiculaire des paupières. — 8. M. pyramidal du nez. — 9. M. élévateur de l'aile du nez et de la lèvre supérieure. — 10. M. élévateur propre de la lèvre supérieure. — 11. M. transversal du nez. — 12. M. petit zygomatique. — 13. M. grand zygomatique. — 14. M. masseter. — 15. M. buccinateur. — 16. M. triangulaire des lèvres. — 17, 17. M. orbiculaire des lèvres. — 18. Houppe du mouton. — 19. M. peaucier. — 20. M. sterno-mastoïdien. — 21. M. trapèze. — 22. Petite partie du M. splénius. — 23. M. de la région sus-hyoïdienne. — 24. M. de la région sous-hyoïdienne. — 25. M. grand pectoral. — 26. M. grand oblique de l'abdomen. — 27. Portion du M. grand dentelé. — 28. M. grand dorsal. — 29. M. grand droit de l'abdomen. — 30. M. deltoïde. — 31. M. triceps brachial. — 32. Portion du M. brachial antérieur. — 33. M. biceps brachial. — 34. M. grand supinateur. — 35. M. premier radial externe. — 36. M. second radial externe. — 37. M. extenseurs des doigts. — 38, 39. M. extenseur et abducteur du pouce. — 40. M. cubital postérieur. — 41. M. anconé. — 42. Partie des muscles de la région anti-brachiale antérieure. — 43. M. de l'éminence hypothénar. — 44. M. tenseur de l'aponévrose fémorale. — 45. Portion de l'aponévrose fémorale. — 46. M. moyen fessier. — 47. M. grand fessier. — 48, 48. M. couturier. — 49, 49. M. droit antérieur de la cuisse. — 50. Portion externe du M. triceps fémoral. — 51. M. biceps de la cuisse. — 52. Portion interne du M. triceps fémoral. — 53, 53. La rotule. — 54. M. jumeau interne. — 55. M. jumeau externe. — 56, 56. Partie du M. soléaire. — 57. M. long péronier latéral. — 58. M. court péronier latéral. — 59. M. de la région jambière antérieure. — 60. Malléole externe. — 61. M. pédieux. — 62. Tendon du M. long péronier latéral. — 63. Tendon du M. court péronier latéral. — 64. Ligament annulaire du tarse. — 65. Tendon d'Achille. — 66. Tendon du M. jambier antérieur.

PLANCHE 128.

Elle représente le système musculaire des parties latérale et postérieure du tronc et des membres. Du côté droit, on a conservé les M. superficiels; on les a enlevés du côté gauche. Homme de 38 ans.

N° 1. M. trapèze. — 2, 2. Portion du M. sterno-mastoïdien. — 3. M. splénius. — 4. Portion du M. grand complexus. — 5. M. angulaire de l'omoplate. — 6. M. petit dentelé supérieur. — 7. M. rhomboïde. — 8. M. grand dorsal. — 9, 9. M. des gouttières vertébrales. — 10. M. petit dentelé inférieur. — 11. Crête iliaque. — 12. M. sus-épineux. — 13. M. sous-épineux. — 14. M. petit rond. — 15. M. grand rond. — 16. M. grand dentelé. — 17. Articulation scapulo-humérale. — 18, 18. Longue portion du M. triceps brachial. — 19. Portion externe du M. précédent. — 20. M. brachial antérieur. — 21, 21. Partie postérieure de l'articulation du coude. — 22. M. anconé. — 23. M. court supinateur. — 24. M. extenseur et abducteur du pouce. — 25. M. extenseur de l'index. — 26. Portion du M. cubital antérieur. — 27. Cubitus. — 28. La main gauche appuyée sur le genou droit, et dans la pronation. — 29. Grand ligament sacro-sciatique. — 30. Sacrum. — 31. Tubérosité de l'ischion. — 32. M. grand fessier. — 33. M. moyen fessier. — 34. M. pyramidal. — 35. M. jumeau supérieur. — 36. M. jumeau inférieur. — 37. M. obturateur interne. — 38. M. carré de la cuisse. — 39. M. oblique interne de l'abdomen. — 40. Portion externe du M. triceps fémoral. — 41. M. biceps de la cuisse. — 42, 42. M. droit antérieur de la cuisse. — 43. Portion interne du M. triceps fémoral. — 44. M. grand adducteur. — 45. Rotule. — 46. Péroné. — 47. M. court péronier latéral. — 48. M. péronier antérieur. — 49. M. extenseur du gros orteil. — 50. M. extenseur commun des orteils. — 51. Tibia. — 52. Tendons des M. extenseurs des orteils. — 53. M. soléaire. — 54, 54. Tendon d'Achille. — 55. Malléole externe. — 56. M. de la région plantaire externe. — 57. M. jumeaux. — 58. M. de la région jambière postérieure et profonde. — 59. Malléole interne. — 60. M. de la région plantaire interne.

PLANCHE 129.

Fig. 1. Elle représente le plexus et les nerfs brachiaux macérés dans l'acide nitrique, et dépouillés de tissu cellulaire et de leurs tuniques, afin d'isoler et de mettre à découvert la substance médullaire seule. Cadavre d'un homme adulte. On peut

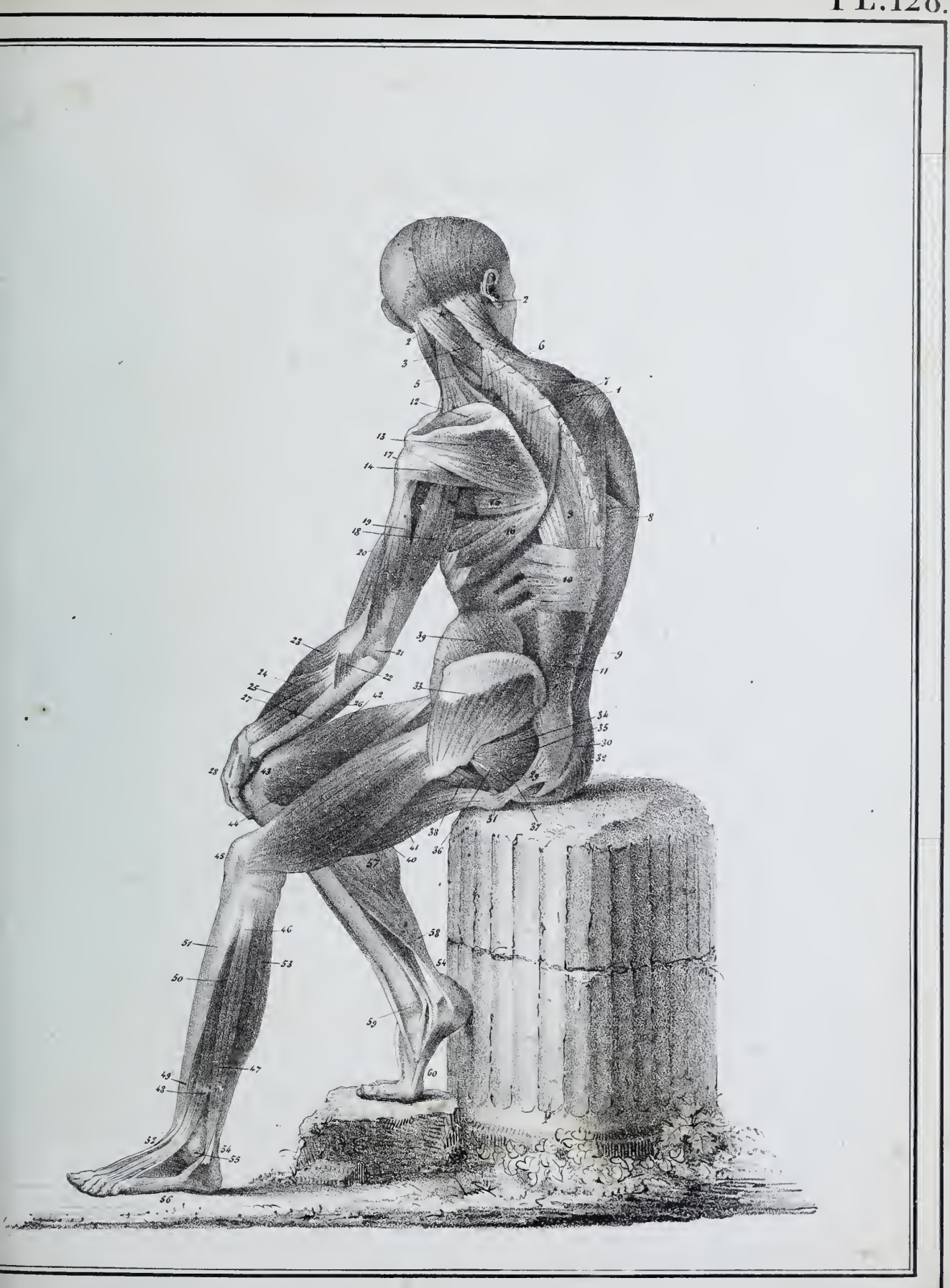
2
2
3
5
12
13
17
14
6
7
1
8
9
16
19
18
20
10
39
23
21
9
11
24
22
25
27
42
26
33
34
35
30
32
28
43
29
44
31
37
38
41
36
40
45
57
46
51
58
53
54
50
59
47
49
48
60
52
54
55
56

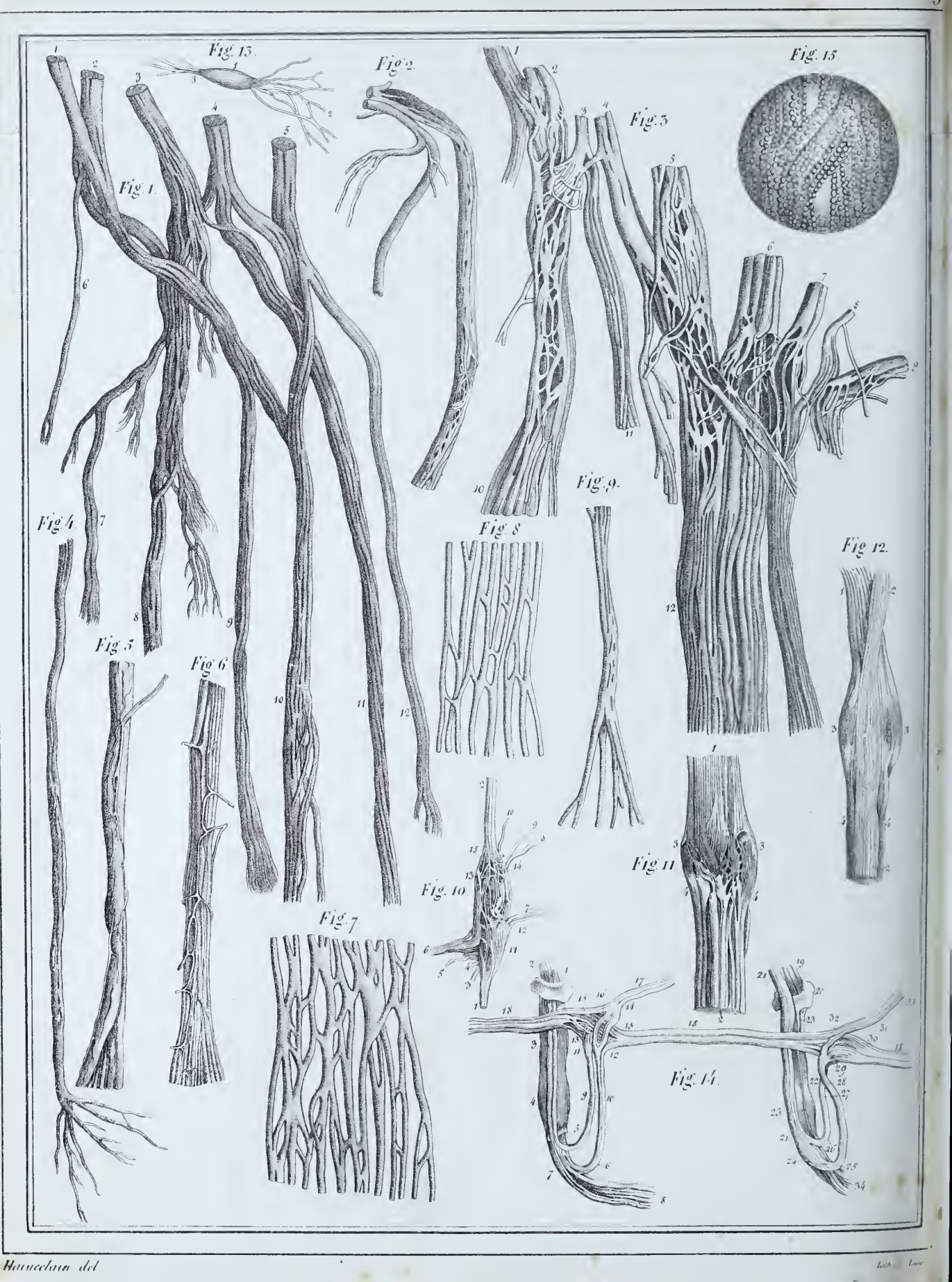

Hauveclain del

Lith. Lanc

étudier facilement sur cette figure les plexus des nerfs, et l'épaisseur, la forme et la structure des cordons qui les composent. (D'après Reil.)

N° 1. Le cinquième, — 2, le sixième, — 3. le septième, — 4. le huitième des nerfs cervicaux. — 5. Le premier nerf dorsal. — 6. Nerf sus-scapulaire. — 7. Nerf circonflexe. — 8. Nerf radial. — 9. Nerf musculo-cutané. — 10. Nerf médian. — 11. Nerf cubital. — 12. Nerf cutané moyen.

Fig. 2. Portion du nerf vague préparé de la même manière. La structure de ce nerf est différente de celle des autres : ses cordons sont peu distincts, et se réunissent en quelque sorte en une seule masse, et ne se distinguent que par des stries plus ou moins profondes. Dans quelques endroits ses filets les plus ténus le recouvrent en se croisant dans plusieurs directions, et forment une sorte de filet autour de lui. (D'après Reil.)

Fig. 3. Origine des nerfs crural, obturateur et ischiatique. On voit sur cette figure la grosseur des cordons qui forment les nerfs lombaires et sacrés, et leur disposition réticulée dans les plexus crural et ischiatique; le réseau des filets les plus ténus qui recouvre le plexus crural et surtout l'ischiatique; la structure des filets, plus compliquée à la partie supérieure du nerf crural; la structure des filets mise à découvert, leur disposition parallèle dans le nerf ischiatique, et leurs divisions. (D'après Reil.)

N° 1, 2, 3, 4. Second, troisième, quatrième et cinquième nerfs lombaires. — 5, 6, 7, 8, 9. Premier, second, troisième, quatrième et cinquième nerfs sacrés. — 10. Nerf crural. — 11. Nerf obturateur. — 12. Nerf ischiatique.

Fig. 4. Le nerf phrénique. Les filets nerveux marqués de stries se séparent et se réunissent de nouveau, de manière à former des anses et des îles. A l'extrémité inférieure du nerf, les filets s'échappent comme d'un point, pour aller se perdre en divergeant dans le diaphragme. (D'après Reil.)

Fig. 5, 6. Portions des nerfs brachiaux, du médian et du cubital, prises sur un cadavre d'homme. Les nerfs ont été préparés comme ceux de la fig. 1, après avoir injecté les artères. Les gros rameaux artériels ont été laissés, tandis que les petits qui se distribuent au névrilème ont été enlevés avec la tunique des nerfs. On voit une grande quantité de ramifications qui partent des artères voisines et se distribuent aux nerfs. On distingue facilement les divisions et les anastomoses des vaisseaux qui rampent entre les cordons nerveux. (D'après Reil.)

Fig. 7, 8, 9. Portions des nerfs brachiaux qui ont été macérés dans l'acide nitrique, et sont parfaitement dépouillés de leurs tuniques. Les filets nerveux ont été légèrement écartés, afin de mettre en évidence leurs nombreuses réunions, leurs anses, leurs plexus et leurs anastomoses. (D'après Reil.)

Fig. 10. Le ganglion cervical supérieur du grand sympathique, réduit en filets nerveux. (D'après Scarpa.)

N° 1. Tronc du grand sympathique, un peu au-dessous du canal carotidien.

— 2. Le même tronc au-dessous du ganglion cervical supérieur. — 3, 4, 5, 6. Filets qui viennent des trois premiers nerfs cervicaux, et pénètrent dans le ganglion cervical supérieur. — 7, 8, 9, 10. Nerfs qui sortent du ganglion. — 11. Couches nerveuses fibreuses, ou bandelettes nerveuses. — 12. Lacis formé par les filets nerveux. — 13. Filets nerveux réticulés, plexiformes. — 14. Autres filets nerveux diversement combinés avec les trames nerveuses cérébrales et spinales voisines. — 15. Filets nerveux qui composent le tronc du grand sympathique au-dessous du ganglion cervical supérieur.

Fig. 11. Ganglion spinal ischiatique réduit en filamens nerveux, et vu par sa face postérieure. (D'après Scarpa.)

N° 1. Filets de la racine spinale postérieure, divisés en filets plus petits par la macération. — 2. Tronc du nerf spinal au-dessous du ganglion du même nom. — 3, 3. Ganglion spinal résous aux filamens nerveux. — 4, 4. Cordons nerveux composés des filets nerveux du ganglion spinal, et dont les derniers forment le nerf spinal au-dessous du ganglion.

Fig. 12. Le même ganglion, vu par sa face postérieure.

N° 1. Racine spinale postérieure. — 2, 2. Racine spinale antérieure. — 3, 3. Filets nerveux composant le ganglion spinal. — 4, 4. Cordons nerveux formant le nerf spinal au-dessous du ganglion.

Fig. 13. L'un des petits ganglions que l'on trouve dans les plexus abdominaux. (D'après Scarpa.)

N° 1. Le ganglion. — 2. Filets nerveux fournis par le ganglion. — 3. Tronc nerveux qui pénètre dans le ganglion.

Fig. 14. Rameaux spinaux fournis au grand sympathique par deux nerfs dorsaux; deux ganglions dorsaux du grand sympathique, et autant de racines du nerf splanchnique : deux fois la grandeur naturelle. (D'après Scarpa.)

N° 1. Racine spinale postérieure revêtue par la pie-mère. — 2. Racine spinale antérieure, également recouverte par la même membrane. — 3. Infundibulum de la dure-mère. — 4. La dure-mère formant l'enveloppe extérieure du ganglion. — 5. Origine du rameau dorsal supérieur qui se porte au grand sympathique. — 6. Origine du rameau dorsal inférieur qui se rend au même nerf. — 7. Filamens de la racine spinale antérieure qui se confondent avec les filets du nerf spinal au-dessous du ganglion. — 8. Tronc du nerf spinal au-dessous du ganglion dorso-spinal. — 9. Rameau spinal dorsal supérieur. — 10. Rameau spinal dorsal inférieur. — 11. Entrée du rameau spinal dorsal supérieur dans le ganglion dorsal du grand sympathique. — 12. Une portion du rameau spinal dorsal inférieur s'unissant au tronc du nerf grand sympathique, tandis que l'autre rampe sur le — 13. ganglion dorsal du même nerf. — 14. Origine du nerf splanchnique, venant en partie des — 15. filets du nerf sympathique, et en partie des — 16. filets du rameau spinal dorsal inférieur. — 17. Racine du nerf splanchnique. — 18, 18, 18. Tronc du nerf sympathique descendant sur les vertèbres. — 19. Racine spinale postérieure. — 20. Trou



Blaincelaire del.

Lith. de Lang.

qui conduit dans un canal formé par la dure-mère, canal dans lequel est reçue la racine spinale postérieure. — 21. Racine spinale antérieure qui est un peu écartée de sa situation naturelle, afin de faire voir le canal et la cloison fibreuse qui la sépare complètement de la racine postérieure. — 22. Racine spinale postérieure se réunissant au ganglion. — 23. Canal et septum fibreux de la dure-mère, qui sépare la racine antérieure de la postérieure. — 24. Filets de la racine spinale antérieure qui se joignent aux cordons du nerf spinal au-dessous du ganglion. — 25. Origine du rameau spinal dorsal inférieur qui se joint au grand sympathique. — 26. Naissance du — 27. rameau spinal dorsal supérieur. — 28. Rameau spinal dorsal inférieur. — 29. Entrée des rameaux précédens dans le ganglion dorsal du grand sympathique. — 30. Autre ganglion dorsal du grand sympathique. — 31. Origine du nerf splanchnique venant des filets du rameau spinal dorsal inférieur. — 32. Autre origine du nerf splanchnique venant des filets du nerf sympathique. — 33. Autre racine du nerf splanchnique. — 34. Tronc du nerf spinal au-dessous de son ganglion.

Fig. 15. Substance médullaire de l'encéphale d'un moineau vue au microscope. (D'après Edwards.)

PLANCHE 130.

Fig. 1. Plexus brachial, gonflé par la macération, et sur lequel on voit que les principaux nerfs brachiaux sont composés de filets de plusieurs paires de nerfs spinaux cervicaux. (D'après Scarpa.)

N° 1, 2, 3, 4. Cinquième, sixième, septième et huitième nerfs cervicaux. — 5. Premier nerf dorsal. — 6. Nerf scapulaire. — 7. Nerf musculo-cutané. — 8. Nerf médian. — 9. Nerf cubital. — 10. Nerf axillaire. — 11. Nerf radial. — 12. Nerf cutané interne. — 13, 13. Petit plexus brachial.

Fig. 2. Ganglion du nerf trifacial ou de la cinquième paire. (D'après Monro.)

N° 1. Tronc du nerf trifacial. — 2. Rameau ophthalmique. — 3, 3, 3. Fibres nerveuses qui, dans une portion du ganglion, se séparent en filamens plus petits, et dans l'autre se réunissent de nouveau pour former des fibres plus volumineuses.

Fig. 3. Le même ganglion, grossi à la loupe. On aperçoit ici sur le tronc du nerf trifacial et dans son rameau ophthalmique, les stries ou les rides tortueuses qu'on voit au microscope dans tous les autres nerfs.

Fig. 4. Surface du même ganglion, pris sur un autre cadavre. (Monro.)

N° 1. Partie du tronc du nerf trifacial. — 2, 2. Partie du ganglion. — 3. Partie antérieure du ganglion, de laquelle sortent les nerfs. On voit distinctement le trajet des fibres nerveuses.

Fig. 5. Section du même ganglion. Les numéros indiquent les mêmes objets que dans la figure précédente.

Fig. 6, 7. Le nerf optique, auquel adhère une portion de la sclérotique (grossi à la loupe). Sa partie médullaire a été dissoute et retirée au moyen d'une lessive alcaline; ensuite le névrilème du nerf étant vide, a été insufflé, dépouillé de son enveloppe méninngienne, desséché, et enfin coupé suivant sa longueur avec un scalpel, afin de mettre à découvert sa structure canaliculée. On voit les fréquentes anastomoses des petits canaux. Ces petits canaux s'ouvrent dans le bulbe à travers un crible, ou plutôt leurs ouvertures constituent ce crible (n° 1) vers la périphérie. Dans cet endroit ils sont resserrés dans un moindre espace. Le bord de ce crible, formé par ces canaux divisés longitudinalement, paraît crénelé (n° 2). La plupart des canaux marchent parallèlement les uns aux autres, mais s'unissent et s'anastomosent souvent entre eux (nos 3, 4). La coupe de ces petits canaux représente une réunion d'orifices polygones irréguliers (nos 5, 6). La commissure des nerfs optiques, et la portion de ces nerfs qui est située au-delà, est dépourvue de ces canaux, ce qui doit faire regarder ces dernières parties comme appartenant davantage à l'encéphale qu'aux nerfs.

Fig. 8. Coupe transversale du névrilème du nerf optique insufflé, pour faire voir la disposition et l'irrégularité des canaux polygones qu'il présente. (D'après Reil.)

Fig. 9. Elle représente le ganglion semi-lunaire. Grandeur naturelle. (D'après F. Lobstein.)

A. Le nerf grand splanchnique divisé en six ou huit rameaux. — B. Rameau anastomotique avec les nerfs dorsaux. — C. Ganglion semi-lunaire. — D D. Rameaux sortant du ganglion pour aller former le plexus mésentérique. — E E. Deux ouvertures qui percent le ganglion.

Fig. 10. Elle représente le même ganglion. Deux fois la grandeur naturelle.

A. Nerfs splanchniques fasciculés pénétrant dans le ganglion. — B B. Bandelettes qui traversent le ganglion, et plus bas se réunissent en — c c c c. rameaux qui sortent du ganglion. — D D D. Substance globuleuse qui se trouve entre les bandelettes, et par laquelle ces dernières sont couvertes et séparées. — E E. Deux trous qui traversent le ganglion.

PLANCHE 131.

Fig. 1. Elle représente la peau du talon d'un homme adulte, vue par sa face interne. Le tissu adipeux a été soigneusement enlevé, afin de laisser voir les fibres du derme, et les aréoles ou cellules alvéolaires qu'elles laissent entre elles.

N° 1, 1. Les aréoles du derme. — 2. Les filamens fibreux qui forment le corps du derme. — 3. Epiderme coupé.

Fig. 2. La même pièce, coupée verticalement de la face profonde à la face superficielle de la peau, afin de faire voir les cellules alvéolaires du derme dans toute leur étendue.

Fig. 1.

Fig. 2.

Fig. 4.

Fig. 8

Fig. 3.



Fig. 5.

Fig. 7

Fig. 6.

Imp. Lith. de Mme Tormenton rue St Andre des Arcs, N° 59

Fig. 1.



Fig. 2.

Fig. 3.

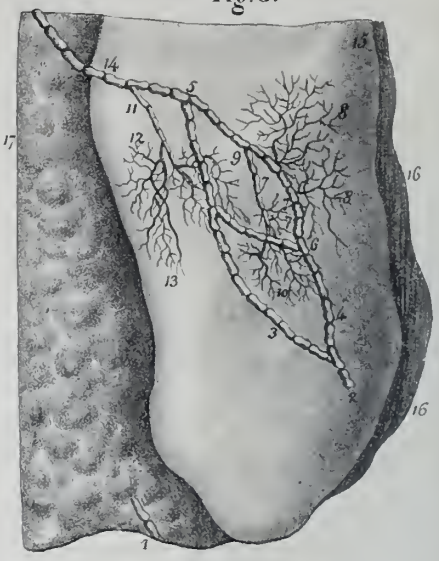

Fig. 4.

Fig. 8.

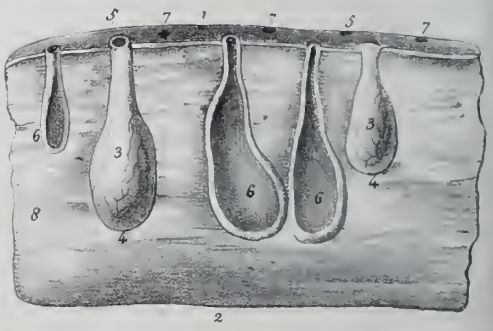

Fig. 5.

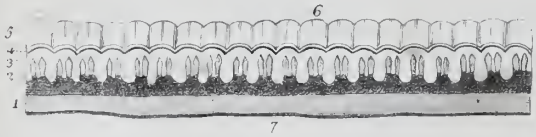

Fig. 6.

Fig. 9.

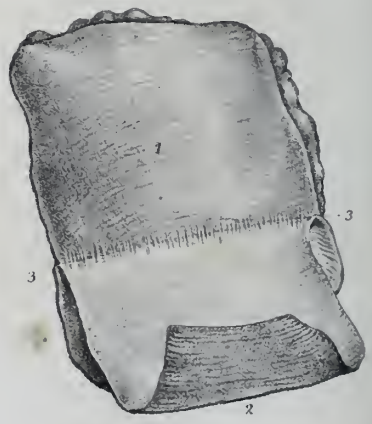

Fig. 10.

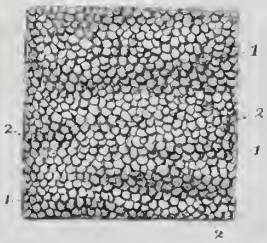

Fig. 7.

Haincelain d.

Imp. Litho de Mme Formentin, rue St André des Arts

N° 1, 1, 1. Les aréoles du derme, ouvertes dans toute leur longueur. — 2, 2. Filamens fibreux du derme. — 3. Epiderme.

Fig. 3. Elle représente une portion de l'épiderme et du corps muqueux réticulaire, prise au niveau de la joue d'un homme adulte, et vue par la face interne, afin de montrer les nombreuses racines des poils qui étaient implantés dans le derme.

Fig. 4. Elle représente l'épiderme et les ongles de la main droite d'un enfant de 4 ans; ces parties sont détachées après un commencement de macération, et forment une sorte de gant : on aperçoit la disposition des rides de l'épiderme dans cette région de la peau.

Fig. 5. Elle représente le nez et la lèvre supérieure d'un homme adulte, dépouillée de l'épiderme, afin de faire voir les orifices des follicules sébacés.

Fig. 6. Elle représente le pouce de la main droite, vu par sa face palmaire, pour faire connaître la disposition des cannelures et des éminences de la peau.

N° 1. L'ongle. — 2. Sillons et éminences disposés en spirales. — 3. Pli de l'articulation phalangienne. — 4. Portion du pouce que soutient la première phalange.

Fig. 7. La face palmaire de l'extrémité des doigts annulaire et médius, afin de faire voir la disposition des éminences papillaires, des sillons en spirales ou lignes flexueuses que présente la peau de ces parties.

Fig. 8. Elle représente le doigt annulaire, vu de profil. L'ongle et l'épiderme ont été enlevés. On voit distinctement les sillons et les saillies en spirales de la face palmaire, finir insensiblement sur les parties latérales du doigt.

PLANCHE 132.

Fig. 1. Elle représente une portion de la peau du crâne d'un enfant, dont les artères sont injectées : les ramifications artérielles les plus grosses ont été séparées de leur tronc lorsqu'on a détaché la peau. Les ramifications les plus fines s'anastomosent toutes les unes avec les autres, en formant un réseau à mailles très-déliées.

Fig. 2. Elle représente les veines d'une portion de peau prise au-dessus de la malléole externe d'une jeune femme. Les veines les plus grosses sortent du tissu cellulaire pour se porter à la face interne de la peau, tandis que les ramifications les plus fines s'introduisent dans cette membrane, où elles représentent un réseau par leurs fréquentes anastomoses. Ces vénules diffèrent des artères représentées dans la figure précédente, parce qu'elles sont plus grosses, moins flexueuses, et qu'elles forment des aréoles plus larges.

Fig. 3. Les vaisseaux lymphatiques d'une portion de peau, prise au-dessous de l'arcade crurale d'une jeune femme. Ces vaisseaux sont injectés au mercure.

N° 1. Vaisseau lymphatique remontant dans le tissu cellulaire sous-cutané. — 2. Vaisseau lymphatique sous-cutané. — 3, 4. Autres rameaux du même vaisseau. — 5. Point de réunion des deux vaisseaux précédens, et tronc commun qui en provient — 6. Autre rameau sous-cutané. — 7, 7. Vaisseaux lymphatiques pénétrant dans le tissu de la peau. — 8, 8, 8. Vaisseaux pénétrant encore plus profondément dans la peau, et rendus visibles par les globules de mercure qui les remplissent. — 9. Autre rameau sous-cutané naissant de la branche 4. — 10, 11. Autres vaisseaux très-déliés s'enfonçant dans la peau. — 12, 13. Rameaux sous-cutanés formant un réseau. — 14. Vaisseaux lymphatiques abandonnant la peau pour s'enfoncer dans le tissu cellulaire. — 15, 16. Peau dépouillée de tissu cellulaire. — 17, 17. Tissu cellulaire graisseux sous-cutané.

Fig. 4. Section du derme, de sa face profonde à sa face superficielle, faite pour démontrer les aspérités et les sillons de la dernière de ces faces, d'après M. Gaultier.

N° 1. Face profonde du derme. — 2, 2, 2. Aspérités du derme, creusées chacune d'un léger enfoncement. — 3, 3, 3. Les sillons qui séparent les aspérités du derme.

Fig. 5. Elle représente une coupe de la peau, considérablement grossie, afin de faire voir la disposition des quatre couches, qui forment, d'après M. Gaultier, le corps muqueux réticulaire.

N° 1. Le derme hérissé de ses aspérités. — 2. *Les bourgeons sanguins*, doubles, comme accolés, surmontant les aspérités du derme. — 3. *Couche albide profonde*, recouvrant les bourgeons sanguins et pénétrant dans leurs intervalles. — 4. *Les gemmules*, représentant une sorte de membrane excavée à sa face interne, pour reposer sur les bourgeons sanguins, dont elle est séparée par la couche précédente. — 5. *Couche albide superficielle*, recouvrant les gemmules. — 6. Face externe de la peau. — 7. Face interne du derme.

Fig. 6. Les bourgeons sanguins isolés, d'après M. Gaultier.

Fig. 7. Elle représente une portion de la peau du nez d'un vieillard, coupée de sa face profonde à sa face superficielle, afin de faire voir la disposition des follicules sébacés. (Deux fois la grandeur naturelle.)

Fig. 8. La même pièce considérablement grossie.

Fig. 1. Face superficielle, et — 2. face profonde du derme. — 3, 3. Deux follicules sébacés intacts, couverts de vaisseaux très-fins. — 4, 4. Le fond de ces follicules. — 5, 5. L'ouverture des mêmes follicules. — 6, 6, 6. Trois follicules ouverts dans toute leur étendue, afin de faire voir leur cavité, de laquelle on a enlevé la matière sébacée. — 7, 7, 7. Les orifices d'autres follicules. — 8. Fibres du derme.

Fig. 9. Portion de la peau du talon, dont l'épiderme est en partie détaché et renversé. On voit les filamens ténus, que je regarde les uns comme des vaisseaux exhalans, les autres comme des vaisseaux absorbans, et qui passent de la peau à travers les porosités de l'épiderme.

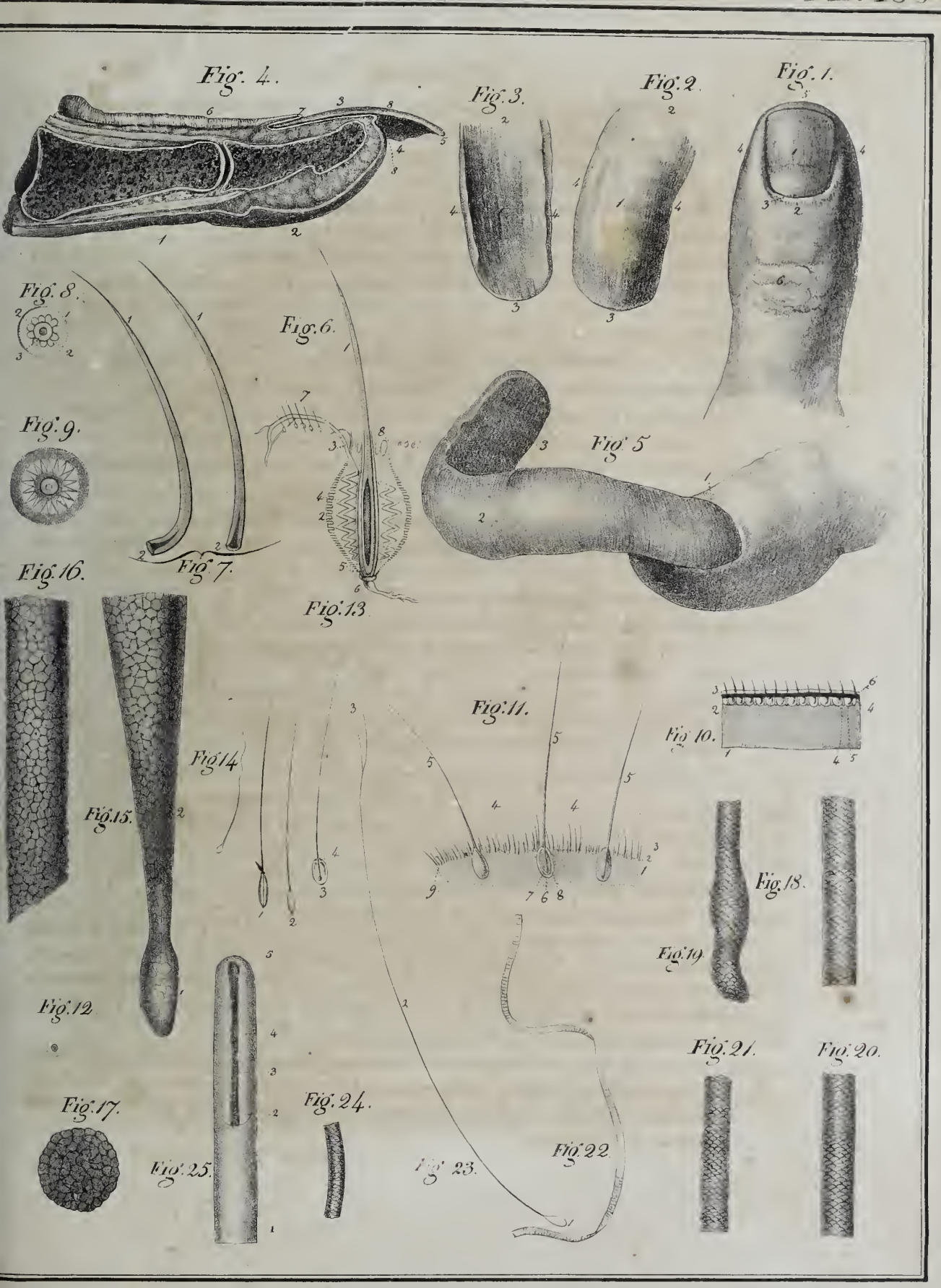

Imp. Lith. de Mme Formentin rue St André des Arcs N° 59.

N° 1. La face externe du derme, dont les sillons et les aspérités sont très-visibles. — 2. Epiderme et portion du corps muqueux réticulaire, détachés et renversés. — 3, 3. Filamens blancs, très-ténus, élastiques, extrêmement nombreux, qui passent du derme à travers l'épiderme.

Fig. 10. Elle représente un morceau d'épiderme et du corps muqueux réticulaire de la peau du bras, vu par sa face interne. Grossi à la loupe.

N° 1, 1, 1. Petites excavations du corps muqueux réticulaire, qui reçoivent les aspérités du derme. — 2, 2, 2. Les rides qu'on observe sur ces parties de la peau.

PLANCHE 133.

Fig. 1. L'ongle du pouce de la main droite.

N° 1. Face externe de l'ongle. — 2. Base de l'ongle reçue dans un repli du derme. — 3. La lunule. — 4, 4. Les côtés de l'ongle. — 5. Extrémité libre de l'ongle. — 6. Plis de la peau au niveau de l'articulation phalangienne.

Fig. 2. L'ongle du gros orteil, isolé, et vu par sa face superficielle. Pris sur un homme de 50 ans.

N° 1. Face superficielle, convexe et cannelée. — 2. Racine de l'ongle. — 3. Extrémité libre. — 4, 4. Bords de l'ongle.

Fig. 3. La pièce précédente, vue par sa face interne.

N° 1. Face interne marquée de cannelures longitudinales profondes. — 2. Racine, — 3. extrémité libre de l'ongle. — 4, 4. Bords de l'ongle légèrement rentrans.

Fig. 4. Elle représente une coupe longitudinale et verticale du gros orteil, destinée à faire voir comment l'ongle est enchâssé dans le derme.

N°s 1 et 2. Coupe de la première et de la dernière phalanges. — 3. Face superficielle de l'ongle. — 4. Portion de la face profonde de l'ongle libre au-delà de la peau. — 5. Extrémité libre de l'ongle. — 6. Le derme de la face dorsale de l'orteil. — 7. Repli que forment le derme et l'épiderme en se réfléchissant sur la face superficielle de l'ongle. — 8. Epiderme de la face inférieure de l'orteil, se portant de la peau sur la portion libre de la face profonde de l'ongle.

Fig. 5. L'ongle du gros orteil d'un vieillard, dans son accroissement naturel, quand il n'est pas coupé; tiré des collections de la Faculté de médecine.

N° 1. Racine de l'ongle. — 2. Face superficielle très-convexe. — 3. Portion de la face profonde de l'ongle.

Fig. 6. Coupe verticale d'un poil de la bajoue d'un bœuf, d'après M. Gaultier.

N° 1. Le poil fendu. — 2. Membrane du follicule. — 3. Vaisseau s'introduisant

dans le follicule par son orifice. — 4. Le même vaisseau descendant dans le follicule pour aller à la base du poil. — 5. La cavité du poil, dont la base repose sur un petit corps conoïde rougeâtre. — 6. La racine du follicule formée par des filets nerveux. — 7. Petits poils. — 8. Follicules sébacés qui garnissent l'entrée du bulbe des poils.

Fig. 7. Poils fendus, d'après M. Gaultier.

N° 1, 1. L'extrémité libre des poils. — 2, 2. La base creusée d'une cavité qui recevait l'organe générateur des poils.

Fig. 8. Coupe transversale d'un poil au niveau de l'orifice de son bulbe, d'après M. Gaultier.

N° 1. Capsule du poil. — 2, 2, 2. Follicules sébacés qui forment une espèce de couronne autour du poil. — 3. Le poil coupé.

Fig. 9. Coupe d'un follicule pilifère et du poil qu'il renferme, afin de faire voir les trois couches superposées dont est formée la capsule, suivant M. Gaultier.

Fig. 10. Une portion de la peau noire, garnie de poils, prise à l'entrée des fosses nasales d'un bœuf; section transversale : d'après M. Heusenger.

N° 1. Tissu sous-cutané. — 2. Le corium renfermant les bulbes des poils et les follicules sébacés. — 3. Couche de pigmentum. — 4. Les follicules des poils pénétrant jusqu'au tissu sous-cutané. — 5, 5. Follicules sébacés placés entre les poils. — 6. Epiderme.

Fig. 11. Section transversale du museau d'un bœuf, d'après le même auteur.

N° 1. Tissu cellulaire sous-cutané. — 2. Corium très-mince. — 3. Epiderme épais. — 4. Poils ordinaires avec leurs racines, au-dessus desquelles il y a un follicule sébacé destiné à sécréter une matière huileuse qui lubréfie le poil. — 5. Grands poils avec leurs follicules : le moyen est ouvert dans toute sa longueur. — 6. Racine du poil. — 7. Substance charnue qui entoure immédiatement le poil. — 8. Tunique extérieure du follicule. — 9. Racines des petits poils, et follicules sébacés qui les avoisinent.

Fig. 12. Section transversale du follicule d'un grand poil : on voit à l'intérieur le poil coupé, la substance charnue qui l'entoure, et extérieurement la tunique du follicule, d'après M. Heusenger.

Fig. 13. Trois grands poils, d'après M. Heusenger.

N° 1. Poil retiré de son follicule, et dont la base est entourée par la substance charnue. — 2. Le même poil dépouillé de sa substance charnue. — 3. Moustache d'un rat enveloppée dans son follicule, lequel est fendu. — 4. Pigmentum noir, placé à l'entrée du follicule.

Fig. 14. Le poil d'un chevreuil, grandeur naturelle.

Fig. 15. La racine et le commencement du poil d'un chevreuil, fortement grossi, afin de faire voir la forme des aréoles qu'il offre au microscope.

N° 1. La racine. — 2. Le commencement du poil.

Mauchain d.

Imp. Lith. de Mlle Formentin, rue St André des Arcs, N° 29.

Fig. 16. Corps du poil précédent, coupé longitudinalement.

Fig. 17. Section transversale du même poil, afin de faire voir ses aréoles, dont les intérieures sont plus grandes que les extérieures, d'après M. Heusenger.

Fig. 18. Cheveu blanc d'un homme, vu au microscope.

Fig. 19. La racine du cheveu précédent.

Fig. 20. Cheveu blanc-grisâtre, du même homme.

Fig. 21. Cheveu blond d'une femme.

Fig. 22. Portion d'un poil brun, crêpu, de la barbe d'un homme, vu au microscope; il est aplati.

Fig. 23. Une soie de porc, grandeur naturelle.

N° 1. La racine. — 2. Le corps du poil. — 3. Extrémité fendue.

Fig. 24. Portion de poil de brebis, vu au microscope.

Fig. 25. Section oblique de la soie d'un porc, vue au microscope.

N° 1. Partie intacte de la soie. — 2. Section. —3 . Substance médullaire. — 4. Substance corticale. — 3. Ouverture du canal médullaire.

PLANCHE 134.

Fig. 1. Elle représente la langue d'un homme adulte, vue par sa face supérieure, afin de faire voir la disposition de ses papilles (d'après M. Soëmmerring, ainsi que les figures suivantes.)

N° 1. Ouverture supérieure du larynx. — 2. Epiglotte. — 3. Repli muqueux glosso-épiglottique. — 4, 4. Excavations situées en dehors du repli précédent. — 5, 5. Membrane muqueuse de la langue, se continuant avec celle du pharynx. — 6, 6. Base de la langue. — 7, 7. Les bords, — 8. le sommet ou la pointe de la langue. — 9. Le sillon médian de la langue. — 10. Trou borgne. — 11. Les papilles coniques de la langue, disposées sur deux séries angulairement réunies, et circonscrites chacune par un enfoncement circulaire. — 12, 12, 12, 12. Papilles fungiformes. — 13. Papilles conoïdes. — 14, 14. Papilles filiformes.

Fig. 2. La langue vue de profil par le côté gauche.

N° 1. L'épiglotte et le repli muqueux qui l'unit à la base de la langue. — 2, 2. Racine, ou base, — 3. pointe de la langue. — 4, 4, 4. Glandes muqueuses placées sur la base de la langue. — 5, 5. Stries et rides transversales que présente la membrane muqueuse sur les bords de la langue. — 6. Face inférieure de la langue, lisse et dépourvue de papilles. — 7. Le frein de la langue. — 8, 8, 8. Papilles coniques. — 9. Papilles fungiformes. — 10, 10. Papilles conoïdes. — 11. Papilles filiformes.

Fig. 3. La langue et l'artère linguale injectée.

N° 1. Le muscle génio-glosse du côté gauche. — 2. L'artère linguale gauche,

dont les branches se répandent dans le muscle génio-glosse, le tissu charnu de la langue, la membrane muqueuse et les papilles de cet organe.

Fig. 4. Langue d'un homme, préparée par sa face inférieure, pour faire voir les nerfs qu'elle reçoit.

N° 1. La base, — 2. le sommet, — 3, 3. les côtés de la langue. — 4. Le muscle mylo-hyoïdien renversé. — 5, 5. Les muscles génio-hyoïdiens coupés. — 6. Tissu cellulaire qui sépare les deux muscles précédens. — 7. La glande sublinguale. — 8. Branche linguale du nerf maxillaire inférieur gauche, vue en dedans. — 9. Plexus gangliforme, que fournit la branche nerveuse précédente, et dont les ramifications se perdent dans la glande sublinguale. — 10. Branche du même nerf, qui se distribue à la glande sous-maxillaire et à la membrane muqueuse de la paroi inférieure de la bouche. — 11. Quatre gros rameaux du même nerf, dont les divisions plexiformes vont se rendre aux papilles du milieu et du côté gauche de la langue. — 12. Autre rameau nerveux, qui communiquait avec le grand hypoglosse, et qui est coupé. — 13. Autre rameau qui envoie ses subdivisions jusqu'à la pointe de la langue, et dont les dernières fibrilles pénètrent dans les papilles fungiformes. — 14. Rameau lingual du nerf glosso-pharyngien gauche, qui se divise en — 15, 15. sept ramifications, lesquelles vont se rendre aux papilles coniques. — 16. Branche linguale du nerf maxillaire inférieur droit, vu en dehors. — 17. Rameaux du nerf précédent, destinés à la glande sublinguale et à la membrane muqueuse de la paroi inférieure de la bouche. — 18. Rameau du même nerf, communiquant avec le grand hypoglosse. — 19, 19. Rameaux du même nerf, destinés aux papilles fungiformes, conoïdes et filiformes du côté droit de la langue. — 20. Nerf grand hypoglosse. — 21. Rameau du nerf précédent, qui se rend au muscle mylo-hyoïdien. — 22. Rameau du grand hypoglosse, qui s'anastomose avec le nerf lingual. — 23. Les autres rameaux du même nerf, qui se perdent dans les muscles génio-glosse et lingual.

Fig. 5. Papille conique considérablement grossie (vingt-cinq fois), vue par sa face supérieure. La petite figure en trait indique la grandeur naturelle des parties, ainsi que dans les figures suivantes.

N° 1. Repli de la membrane muqueuse, qui embrasse la papille en formant une sorte d'anneau. — 2. Sillon profond qui entoure la papille. — 3, 3. Orifices des follicules de la membrane muqueuse. — 4, 4. Bord denticulé de la papille. — 5. Enfoncement placé au centre de la papille. — 6, 6, 6, 6. Anses flexueuses et saillantes, rétiformes, formées par les divisions capillaires des artères.

Fig. 6. La même papille conique, divisée longitudinalement afin de faire voir sa forme : vue de profil.

N° 1. Surface de la papille. — 2, 2. Faces latérales de la même partie. — 3. Cul-de-sac circulaire qui existe entre la papille et l'anneau muqueux qui l'entoure. — 4, 4, 4, 4. Vaisseaux sanguins coupés longitudinalement. — 5, 5, 5. Vaisseaux sanguins coupés en travers. — 6, 6. Vaisseaux sanguins qui forment des anses flexueuses saillantes.

Hammelmann, del

Fig. 7. Papilles fungiformes et conoïdes, grossies pour faire voir la différence dans la disposition de leurs vaisseaux.

N° 1. Papilles fungiformes. — 2, 2, 2, 2. Papilles conoïdes.

Fig. 8. Papilles filiformes avec les anses vasculaires qui les pénètrent.

Fig. 9. Trois des rides ou stries latérales de la langue; on voit combien le réseau vasculaire du milieu de ces rides diffère de celui des papilles.

PLANCHE 135.

Les figures de cette Planche représentent la structure de la langue, d'après les recherches de M. Gerdy.

Fig. 1. Langue dépouillée de sa membrane muqueuse, et vue par sa face supérieure.

N° 1, 1. Cartilages qui terminent les grandes cornes de l'hyoïde. — 2, 2. Saillies qui correspondent aux petites cornes de cet os. — 3. Epiglotte. — 4. Faisceau élastique de tissu jaune. — 5, 5. Ligamens stylo-hyoïdiens. — 6, 6. Portions longitudinales des muscles stylo-glosses. — 7, 7. Leurs portions transversales. — 8, 8. M. hyo-glosses, — 9, 9. leurs portions *cérato-glosses*, qui se portent sur les bords et la surface de la langue, en passant entre les deux portions du stylo-glosse. — 10, 10. Leurs portions *chondro-glosses*. — 11, 11. Follicules ou tissu folliculaire dans lequel s'épanouissent les fibres du faisceau élastique 4, et duquel partent les — 12, 12. fibres longitudinales médianes du M. lingual superficiel attachées en arrière au corps de l'hyoïde sous le tissu folliculaire, et à ce tissu lui-même. — 13, 13, 13, 13, 13, 13. Fibres longitudinales du M. lingual superficiel, séparées par une multitude de points qui indiquent les extrémités supérieures coupées des fibres ascendantes des M. génio-glosses et des M. linguaux verticaux.

Ces fibres ne sont sensibles entre celles du M. lingual superficiel préparé, que pour les personnes qui les ont suivies déjà dans toute leur étendue, et qui ont, en quelque sorte, appris à les connaître. A l'œil nu et même avec la loupe, on ne les distingue pas, et personne même ne les a décrites et figurées dans ce point de leur étendue. Ce qu'on dit de celles-ci s'applique aussi à toutes celles dont on a représenté la section par des points dans les *figures* 2 et 3.

Fig. 2. Langue dépouillée de sa membrane et vue de côté.

N° 1, 1. Cartilages des extrémités libres des grandes cornes de l'hyoïde. — 2. Corps du même os. — 3. Epiglotte. — 4. Membrane hyo-épiglottique formée de tissu élastique. — 5. Portion transversale du M. stylo-glosse, — 6. sa portion longitudinale épanouie dessus et dessous le bord de la langue. — 7, 7. M. hyo-glosse confondu bientôt avec la portion longitudinale du précédent, et se dirigeant aussi entre cette dernière et la portion transversale, sur la face supérieure de la

langue. — 8. M. génio-glosse. — 9. M. lingual profond. — 10, 10, 10. Points qui indiquent les extrémités externes des fibres coupées du M. lingual transverse, à l'endroit où elles s'attachaient à la membrane linguale.

Fig. 3. Langue disséquée et vue en dessous.

N° 1. Corps de l'os hyoïde vu par sa face supérieure, et renversé par l'application de la langue sur un plan horizontal. — 2, 2. Ses grandes cornes dirigées en avant au lieu de se porter en arrière. — 3. Ses petites cornes. — 4. Aponévrose hyoïdienne des M. génio-glosses. — 5. M. hyo-glosse droit. — 6. M. hyo-glosse gauche détaché de l'hyoïde et renversé en dehors. — 7, 7. Portions longitudinales des M. stylo-glosses. — 8, 8. Fibres postérieures et inférieures des M. génio-glosses. —9, 9. Leurs fibres antérieures, qui deviennent peu à peu parallèles à la langue.— 10. Leurs fibres moyennes, qui lui sont à peu près perpendiculaires.— 11, 11. Section de l'angle inférieur de chacun des M. génio-glosses. — 12, 12, 12. M. linguaux profonds; le droit est découvert dans toute son étendue, et son extrémité postérieure paraît attachée à la petite corne de l'hyoïde. — 13, 13. Fibres transversales qui appartiennent au M. lingual transverse.—14, 14, 14, 14, 14, 14, 14, 14. Points qui indiquent les extrémités coupées des M. linguaux verticaux.

Fig. 4. Langue vue en-dessus : le M. lingual superficiel est enlevé sur toute sa surface supérieure par une section horizontale, étendue d'avant en arrière et d'un bord de l'organe à l'autre.

N° 1, 1. Extrémités des grandes cornes de l'hyoïde. — 2, 2. Ses petites cornes. — 3. Epiglotte. — 4. Faisceau élastique coupé à la base de la langue. — 5, 5. Ligamens stylo-hyoïdiens.— 6, 6. Portions longitudinales des M. stylo-glosses. — 7, 7. Leurs portions transversales. — 8, 8. M. hyo-glosses. — 9, 9. Leurs fibres qui se jettent sur les bords de l'organe, en passant entre les portions des M. stylo-glosses. — 10. Portions *chondro-glosses* du M. hyo-glosse, coupées près de leur insertion. — 11, 11. Tissu graisseux mêlé encore d'un peu de tissu folliculaire. — 12, 12. Raphé lingual, tantôt fibreux, tantôt fibro-cartilagineux. —13, 13, 13, 13. Membrane linguale. — 14, 14, 14, 14. Fibres du M. lingual transverse. — 15, 15, 15, 15, 15, 15. Points qui indiquent les extrémités coupées des fibres des M. génio-glosses et des linguaux verticaux. Avec un peu d'habitude on distingue très-bien celles-ci à l'œil nu.

Fig 5. Langue coupée verticalement sur la ligne médiane dans toute sa longueur, avec l'épiglotte et l'hyoïde, et vue par la surface de la section.

N° 1. Corps de l'hyoïde coupé. — 2. Glande épiglottique, et portions molles qui plongent dans la cavité du corps de l'hyoïde, et s'attachent à lui. — 3. Epiglotte coupée de haut en bas sur la ligne médiane. — 4, 4, 4. Tissu folliculaire lingual. — 5, 5, 5. Membrane linguale. — 6, 6, 6. Couche cartilaginiforme qui la tapisse. — 7, 7. M. génio-glosse droit coupé. — 8, 8, 8. Ses fibres, qui vont, en divergeant, s'attacher, les unes à l'hyoïde, les autres au tissu folliculaire lingual, ou à la membrane de la langue, et qui sont partout séparées par une foule

de points qui indiquent les fibres coupées du lingual transverse, distinctes à l'œil nu, quand on les examine avec attention. — 9, 9, 9. Fibres du lingual superficiel de la surface supérieure et de la pointe de la langue, traversées visiblement çà et là par quelques fibres du génio-glosse.

Fig. 6, 7, 8, 9. Coupes transversales et perpendiculaires de la langue à divers points de sa longueur : la 6e très-près de la pointe, la 7e vers le quart antérieur de sa longueur, la 8e vers le milieu, la 9e vers le quart postérieur.

N° 1. Lame cartilagineuse du raphé de la langue, très-distincte, *fig.* 9 et 8, et réduite à un noyau visible, *fig.* 7, à un noyau à peine visible, *fig.* 6. — 2, 2, 2, 2. Membrane linguale.

fig. 9. — 2. Tissu folliculaire lingual. — 3, 3, 3, 3. M. lingual superficiel, formé, en très-grande partie, par le concours du lingual profond, et des hyo et styloglosses. — 4, 4. Fibres du lingual transverse, attachées au raphé lingual et à la lame ou au noyau cartilagineux qu'il contient. — 5, 5. M. linguaux verticaux qui deviennent courbes et obliques vers la base de la langue, ainsi que les M. linguaux transverses, comme on le voit *fig.* 9. — 6. Section de l'angle inférieur des M. génio-glosses.

PLANCHE 136.

Fig. 1. Le nez, vu de profil et dépouillé de son épiderme, afin de faire voir les orifices des follicules sébacés de la peau qui le recouvre. Côté gauche. Homme adulte. (D'après Soëmmerring.)

N° 1. Partie inférieure du front. — 2. Racine, — 3. dos, — 4. lobe du nez. — 5. Face latérale droite du nez, couverte de follicules sébacés. — 6. Aile du nez. — 7. Ouverture de la narine droite. — 8. Cloison qui sépare les narines. — 9. Lèvre supérieure.

Fig. 2. Les os et les cartilages du nez, vus de profil. Côté gauche.

N° 1, 1. Simple trait indiquant l'épaisseur de la peau et des autres parties molles qui recouvrent le nez. — 2. Os propre du nez. — 3. Cartilage latéral. — 4. Portion externe du cartilage de l'ouverture des narines. — 5. Portion interne du même cartilage. — 6. Trois petites pièces cartilagineuses, qui soutiennent l'aile du nez. — 7, 7, 7. Tissu fibreux qui réunit les trois pièces précédentes.

Fig. 3. Les cartilages du nez, vus de face.

N° 1, 1. Les os propres du nez. — 2, 2. Les cartilages latéraux du nez. — 3. Bord antérieur du cartilage de la cloison des fosses nasales. — 4, 4. Portion externe des cartilages des narines. — 5, 5. Portion interne des mêmes cartilages. — 6, 6. Angle que forment en avant les deux portions précédentes en se réunissant. — 7, 7. Plaques cartilagineuses des ailes du nez.

Fig. 4. Les cartilages du nez réunis, et vus par en bas.

N° 1, 1, 1, 1. Lignes indiquant les contours du nez. — 2. Cartilage de la cloison des fosses nasales. — 3. Epine nasale antérieure et inférieure à laquelle est fixée le cartilage précédent. — 4, 4. Branche externe des cartilages de l'ouverture des narines. — 5, 5. Branches internes des mêmes cartilages, séparées par la cloison. — 6, 6. Fibro-cartilages des ailes du nez. — 7, 7 L'ouverture des narines.

Fig. 5. Le cartilage latéral droit du nez, séparé et vu en dehors, de profil.

N° 1. Face externe. — 2. Bord antérieur contigu au cartilage de la cloison. — 3. Bord postérieur en rapport avec les os du pourtour de l'ouverture antérieure des fosses nasales. — 4. Bord inférieur ou libre.

Fig. 6. Le cartilage de la cloison des fosses nasales, vu par son bord antérieur, et fig. 7, par sa face latérale gauche.

Fig. 8. Le cartilage de l'ouverture de la narine gauche, avec les appendices cartilagineux de l'aile du nez, vus en dehors. Les membranes fibreuses qui réunissent ces parties ont été enlevées.

N° 1. Branche externe des cartilages de l'ouverture des narines. — 2. Branche interne du même cartilage. — 3. Angle de jonction des deux branches précédentes. — 4. Plaques cartilagineuses de l'aile du nez.

Fig. 9. La même figure vue en dedans. Les numéros indiquent les mêmes parties que dans la figure précédente.

Fig. 10. La paroi supérieure des fosses nasales d'un homme adulte, mise à découvert par une section transversale et horizontale faite au-dessus des os unguis.

N° 1. Portions des os du nez coupés horizontalement. — 2, 2. Portion du frontal. — 3, 3. Cellules formées par l'os frontal. — 4, 4, 4, 4. Coupe de l'os ethmoïde. — 5. Coupe du sphénoïde. — 6. Portion de la paroi supérieure du sinus sphénoïdal gauche, recouverte de sa membrane muqueuse. — 7. Paroi correspondante du sinus sphénoïdal droit. La membrane muqueuse est en partie détachée et soulevée. — 8, 8. Cloison des fosses nasales. — 9, 9. Membrane muqueuse recouvrant de chaque côté la cloison des fosses nasales. — 10, 10. Membrane muqueuse tapissant la paroi externe des fosses nasales. — 11, 11. La paroi supérieure des fosses nasales. — 12, 12. Les cellules anfractueuses appartenant, les antérieures au frontal, et les postérieures aux masses latérales de l'ethmoïde. Elles sont revêtues par la membrane pituitaire. — 13. Une des cellules ethmoïdales des parois de laquelle la membrane pituitaire est détachée, de manière à faire voir ses deux feuillets, le fibreux ou l'extérieur, et le muqueux ou l'intérieur.

Fig. 11. Coupe verticale et transversale du nez, faite au niveau du bord inférieur des os propres de cet organe.

N° 1, 1. Coupe des cartilages latéraux. — 2, 2. Portion antérieure de la cloi-

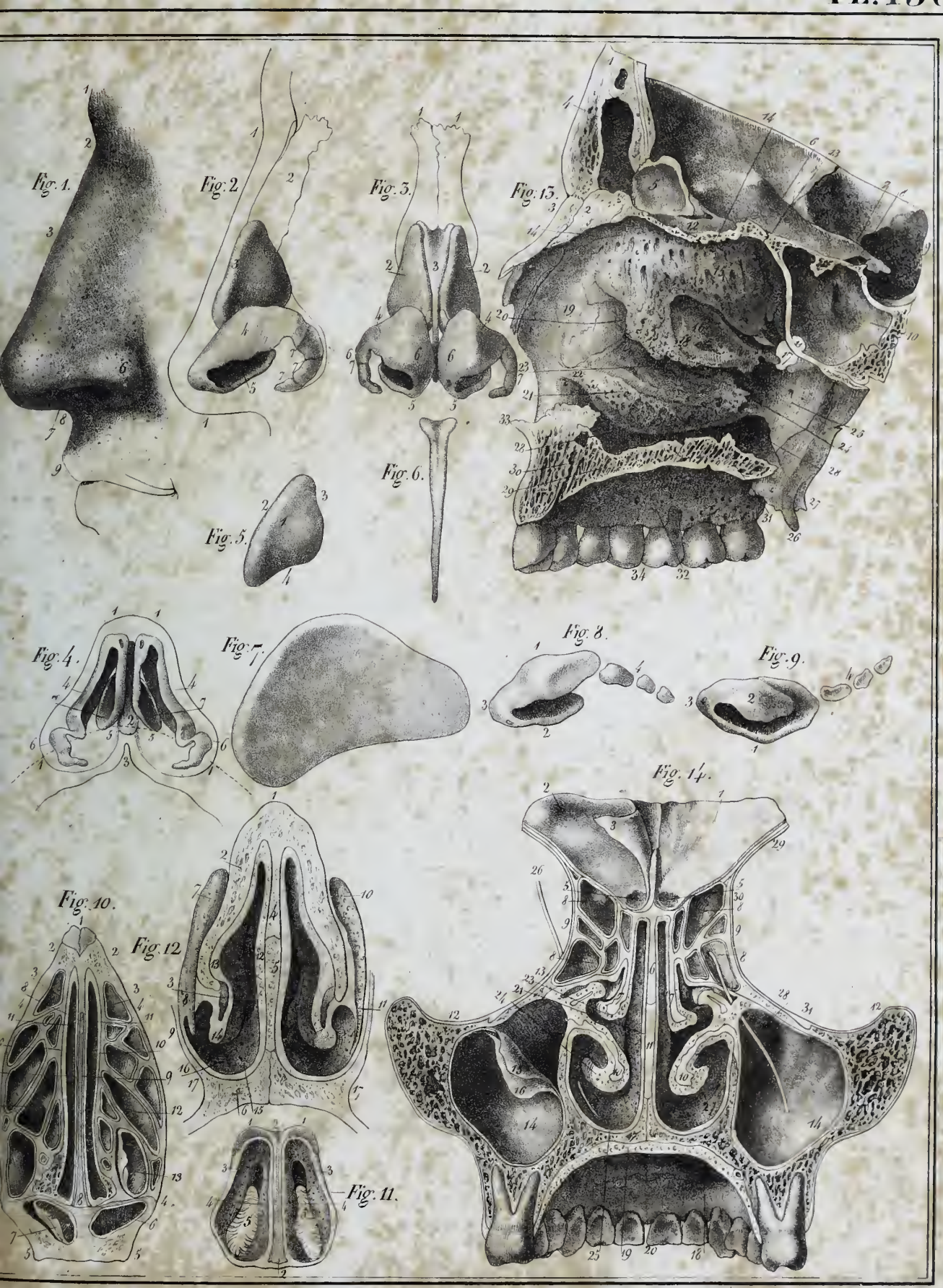
Fig. 1.
Fig. 2
Fig. 3.
Fig. 13.
Fig. 6.
Fig. 5.
Fig. 4.
Fig. 7.
Fig. 8.
Fig. 9.
Fig. 14.
Fig. 10.
Fig. 12
Fig. 11.

son. — 3, 3. Membrane muqueuse recouvrant la paroi externe, et — 4, 4. la paroi interne des fosses nasales. — 5, 5. Ouvertures des narines dont les parois sont recouvertes de poils et de follicules sébacés.

Fig. 12. Partie antérieure d'une coupe verticale et transversale des fosses nasales, faite derrière le canal nasal.

N° 1. Portion des os propres du nez. — 2. Apophyse montante de l'os maxillaire supérieur. — 3. Portion du cornet inférieur des fosses nasales. — 4. Lame verticale de l'ethmoïde. — 5. Cartilage de la cloison. — 6. Apophyse palatine de l'os sus-maxillaire. — 7. Le sac lacrymal et — 8. le canal nasal gauches intacts. — 9. Ouverture du canal nasal dans le méat inférieur. — 10. Le sac lacrymal droit, et — 11. le canal nasal correspondant, ouverts dans toute leur étendue pour faire voir la continuité de leur membrane muqueuse avec celles des fosses nasales. — 12. La membrane olfactive recouvrant la paroi interne, — 13. la paroi externe, — 14. le cornet inférieur, et — 15. la paroi inférieure des fosses nasales. — 16. La même membrane se continuant avec celle du canal nasal. — 17, 17. La paroi interne du sinus maxillaire, séparant cette dernière cavité du canal nasal.

Fig. 13. Elle représente la paroi externe de la fosse nasale droite, dépouillée de sa membrane muqueuse, afin de faire voir la disposition des os qui entrent dans sa composition.

N° 1. Coupe du frontal. — 2. Apophyse nasale du coronal. — 3. Os propres du nez. — 4. Sinus frontal. — 5. Apophyse crista-galli. — 6. Portion orbitaire du coronal. Cavité du crâne. — 7. Petite aile du sphénoïde. — 8. Trou optique. — 9. Portion de la grande aile du sphénoïde. — 10. Sinus sphénoïdal. — 11. Ouverture du sinus sphénoïdal dans les fosses nasales. — 12. Lame criblée de l'ethmoïde. — 13. Union de la lame criblée de l'ethmoïde avec le corps du sphénoïde. — 14, 14, 14. Paroi supérieure des fosses nasales. — 15. Cornet supérieur des fosses nasales, couvert des trous qui donnent passage aux nerfs olfactifs. — 16. Méat supérieur des fosses nasales. — 17. Trou sphéno-palatin. — 18. Cornet moyen des fosses nasales. — 19. Partie interne de l'apophyse montante de l'os sus-maxillaire, formant la partie antérieure du méat moyen des fosses nasales. — 20. Portion de l'os unguis. — 21. Cornet inférieur. — 22. Articulation du cornet inférieur avec l'apophyse montante de l'os sus-maxillaire. — 23. Méat moyen des fosses nasales. — 24. Articulation du cornet inférieur avec l'os palatin. — 25. Portion de la branche verticale de l'os palatin, formant la partie la plus profonde du méat moyen. — 26. Aile interne, et — 27. aile externe de l'apophyse ptérygoïde. — 28, 28. Méat inférieur des fosses nasales. — 29. Apophyse palatine de l'os sus-maxillaire. — 30. Canal palatin antérieur. — 31. Portion horizontale de l'os palatin. — 32. Voûte palatine. — 33. Epine nasale antérieure inférieure. — 34. Les dents.

Fig. 14. Coupe transversale et verticale pratiquée vers la partie moyenne des fosses nasales, afin de faire voir, par derrière, la disposition de ces fosses, les cellules ethmoïdales, les sinus maxillaires, les méats, etc.

N° 1. Portion de la face interne du coronal, dépouillée de la dure-mère. — 2. La partie correspondante du même os, recouverte par — 3. la dure-mère. — 4. Apophyse crista-galli. — 5, 5. Partie antérieure de la lame criblée de l'ethmoïde, à nu du côté droit, recouverte par la dure-mère à gauche. — 6. Lame verticale de l'ethmoïde. — 7, 7. Les cornets moyens des fosses nasales. — 8, 8, 8, 8. Cellules ethmoïdales. — 9. Lame orbitaire de l'ethmoïde (os planum). — 10, 10. Cornet inférieur. — 11. Le vomer. — 12. Os maxillaire supérieur. — 13. Union de l'os précédent avec l'ethmoïde. — 14, 14. Partie antérieure du sinus maxillaire, revêtue de sa membrane muqueuse. — 15. Feuillet fibreux, — 16. feuillet muqueux de la membrane qui revêt le sinus maxillaire. — 17. Apophyse palatine de l'os sus-maxillaire. — 18. Voûte palatine recouverte par la membrane muqueuse. — 19. Coupe de la membrane palatine. — 20. Les dents. — 21. La membrane muqueuse recouvrant la cloison des fosses nasales. — 22. La voûte, — 23. le cornet moyen, — 24. le cornet inférieur, et — 25. la paroi inférieure des mêmes fosses. — 26, 26. Stylet traversant le canal nasal. — 27. Orifice inférieur du canal nasal droit. — 28, 28, 28. Orifice du sinus maxillaire. Un stylet est passé dans celui du côté droit. — 29, 30, 31. Le périoste orbitaire recouvrant successivement le frontal, l'ethmoïde et l'os sus-maxillaire.

PLANCHE 137.

Fig. 1. Le côté droit de la cloison des fosses nasales, revêtue de la membrane pituitaire, sur un jeune homme de 16 ans. On voit exactement représentés les orifices des cryptes muqueux avec leurs différences de grandeur, de forme, de situation. (D'après Soëmmerring, ainsi que les figures suivantes.)

N° 1. L'aile droite du nez, divisée. — 2. La moitié de la narine correspondante. — 3 et 4. Continuation de la membrane pituitaire avec la peau du nez et de la lèvre supérieure. — 5. La même membrane recouvrant la partie postérieure du dos du nez. — 6. L'os propre du nez. — 7. La face inférieure de la lame criblée de l'ethmoïde. — 8, 8. La face inférieure du sphénoïde. — 9, 9. La membrane pituitaire se réfléchissant sur le bord postérieur de la cloison pour passer de l'une des fosses nasales dans l'autre. — 10, 10. La même membrane recouvrant la paroi inférieure des fosses nasales. — 11. Poils et orifices des follicules sébacés qui s'observent à l'ouverture des narines. — 12, 12. Point de jonction de la peau du nez et de la membrane pituitaire. — 13. Orifice d'un canal dans lequel s'ouvrent plusieurs cryptes muqueux; on a introduit un petit stylet dans ce canal. — 14, 14. Bord inférieur de la lame verticale de l'os ethmoïde. — 15. Orifices arrondis de plusieurs cryptes muqueux. — 16. Orifices allongés, comme linéaires, d'autres cryptes muqueux. — 17. Endroits où les orifices des cryptes muqueux sont plus nombreux et plus apparens.

Fig. 1.

Fig. 2.



Fig. 3.

Fig. 4.



Fig. 5.

Fig. 6.

Fig. 7.

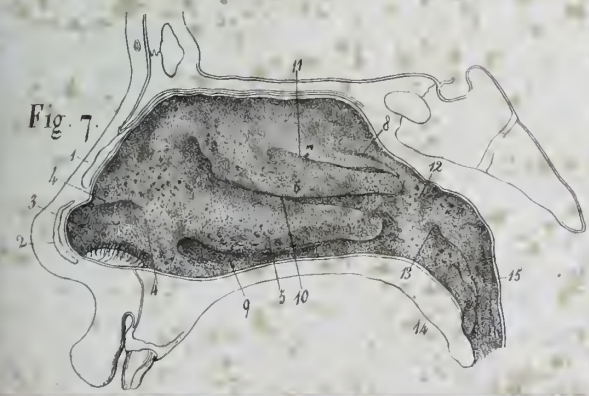

Fig. 8.

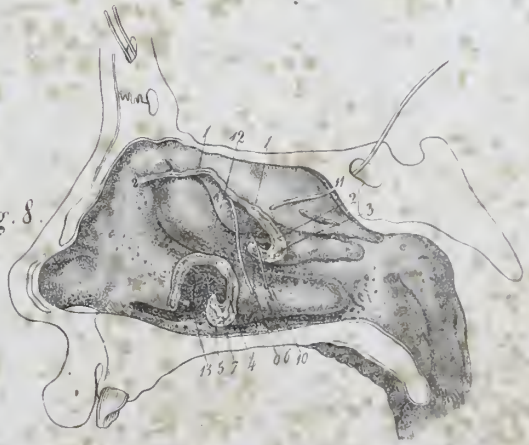

Fig. 2. Portion de la membrane pituitaire de la cloison, grossie de neuf fois son volume, destinée à faire voir le grand nombre, les diverses grandeurs et la disposition des cryptes muqueux.

Fig. 3. Les nerfs qui se distribuent à la membrane muqueuse de la cloison des fosses nasales. Les portions osseuses et cartilagineuses de la cloison ont été enlevées, et la membrane muqueuse de la fosse nasale droite est vue par sa face interne ou adhérente.

Nos 1, 2. Le nerf olfactif du côté droit. — 3. Le bulbe du même nerf. — 4, 4, 4. Rameaux du nerf olfactif, enveloppés par la dure-mère, traversant les trous de la lame criblée de l'ethmoïde, et se distribuant à la membrane muqueuse de la cloison. — 5, 5. Rameau ethmoïdal de la branche nasale du nerf ophthalmique. — 6. Rameaux des nerfs sphéno-palatins. — 7. Rameau naso-palatin des mêmes nerfs, passant par le trou palatin antérieur, pour se porter à la voûte du palais. — 8. Endroit où paraissent se terminer les nerfs olfactifs. — 9. Filet du nerf sous-orbitaire, qui se distribue à la peau de la cloison près de la narine.

Fig. 4. Portion de la membrane pituitaire de la cloison, grossie de neuf fois son volume, afin de faire voir la forme des nerfs olfactifs.

No 1, 1. Portion de la dure-mère, qui tapisse les gouttières olfactives de l'ethmoïde. — 2, 2. Parties détachées de la même membrane. — 3, 3. Coupe de la membrane pituitaire, à l'endroit où elle recouvre la cloison. — 4, 4. La même membrane se portant sur le cornet supérieur. — 5, 5. La lame criblée de l'ethmoïde. — 6, 6, 6. Canaux et trous de la même lame pour le passage des nerfs olfactifs. — 7. Rameau coupé du nerf olfactif. — 8. Autre rameau du nerf olfactif. — 9. Gaîne fournie par la dure-mère au rameau précédent. — 10. Le même rameau traversant l'ethmoïde. — 11, 11. Artères qui se distribuent à la membrane pituitaire.

Fig. 5. Les artères du côté gauche de la cloison des fosses nasales d'un homme adulte.

No 1. Artère ethmoïdale postérieure. — 2. Artère ethmoïdale antérieure. — 3. Rameaux de l'artère sphéno-palatine. — 4, 4, 5, 5. Anastomoses des divisions des rameaux précédens avec les artères ethmoïdales antérieure et postérieure.

Fig. 6. Portion de la membrane pituitaire, grossie de quinze fois son volume; les artères et les veines sont injectées. La petite figure linéaire indique la grandeur naturelle de la pièce.

No 1, 1, 1. Orifices de trois cryptes muqueux, entourés d'un cercle vasculaire artériel et veineux.

Fig. 7. La paroi externe de la fosse nasale droite, mise à découvert par l'ablation de la cloison, sur un jeune homme.

Nos 1, 2. Coupe des cartilages du nez. — 3. Excavation de la face interne de l'aile du nez, avec les poils qui la garnissent et les orifices des cryptes muqueux qui s'y ouvrent. — 4, 4. Saillie arrondie où se réunissent la peau de la face externe du nez et la membrane pituitaire. — 5, 5. Le cornet inférieur. — 6, 6. Le

cornet moyen. — 7, 7. Le cornet supérieur des fosses nasales. — 8. Excavation au-dessus de laquelle se trouve une saillie qui semble former un quatrième cornet. — 9. Le méat inférieur, — 10. le méat moyen, — 11. le méat supérieur des fosses nasales. — 12. Saillie allongée, qui sépare les fosses nasales du pharynx. — 13. Orifices de la trompe d'Eustachi. — 14. Moitié droite du voile du palais. — 15. Pharynx.

Fig. 8. La paroi externe de la fosse nasale droite, préparée de manière à faire voir les orifices du sinus, qui y aboutissent. Les cornets inférieurs et moyens sont coupés verticalement et enlevés dans leur partie antérieure, afin de mettre à découvert les méats correspondans, et de montrer l'épaisseur de la membrane pituitaire.

N° 1, 1. Epaisseur de la membrane pituitaire, qui recouvre le cornet moyen. — 2, 2. Portion de l'ethmoïde et du cornet moyen. — 3. Cryptes muqueux placés entre le cornet et la membrane pituitaire. — 4, 4. Coupe du cornet inférieur. — 5, 5. Epaisseur de la membrane pituitaire, qui tapisse — 6. le cornet inférieur. — 7, 7. Cryptes muqueux placés entre le cornet et la membrane olfactive. — 8. Saillie située à la partie antérieure du méat moyen, au-dessus de l'orifice du sinus maxillaire. — 9. Stylet introduit dans l'orifice du sinus frontal, au-dessus de la saillie précédente. — 10. Autre stylet introduit dans le même sinus, au-dessous de la même saillie. — 11, 11. Stylet passant du sinus sphénoïdal dans les fosses nasales. — 12, 12, 12. Orifice allongé et étroit du sinus maxillaire. — 13. Orifice inférieur du canal lacrymal.

PLANCHE 138.

Fig. 1. Tête d'un jeune homme de 16 ans, coupée verticalement sur la ligne médiane, pour faire voir la cloison des fosses nasales, la cavité buccale, la langue, le pharynx, etc. (D'après Soëmmerring.)

N° 1. L'os propre du nez. — 2, 2. Le frontal. — 3. Le sinus frontal, recouvert par la membrane muqueuse en partie détachée. — 4. Le pariétal. — 5. Apophyse basilaire de l'occipital. — 6. Corps du sphénoïde. — 7. Suture sphéno-occipitale. — 8, 8. Sinus sphénoïdaux. — 9. Apophyse crista-galli de l'ethmoïde. — 10, 10. Le vomer. — 11, 11. Le cartilage de la cloison des fosses nasales. — 12, 12. Apophyse palatine de l'os sus-maxillaire. — 13. Canal palatin antérieur. — 14. Os palatin. — 15. Os maxillaire inférieur. — 16. Les dents incisives de la mâchoire supérieure. — 17. Dents incisives de la mâchoire inférieure. — 18. Coupe du corps de l'os hyoïde. — 19. Coupe de l'arc antérieur de l'atlas. — 20. Coupe de l'arc postérieur du même os. — 21. Coupe de l'axis. — 22. Coupe de l'apophyse odontoïde de la vertèbre précédente. — 23. Apophyse épineuse de la même vertèbre. — 24. Coupe du ligament transverse de l'articulation atloïdo-axoïdienne. — 25. Ligament odontoïdien. — 26. Ligament occipito-atloïdien antérieur. — 27, 27. Coupe du ligament

elain del.

Lith. de Langlumé

occipito-atloïdien. — 28, 29, 30, 31. Coupe du corps des troisième, quatrième, cinquième et sixième vertèbres cervicales. — 32, 32, 32, 32. Apophyses épineuses des mêmes vertèbres. — 33, 33, 33, 33. Coupe des cartilages intervertébraux cervicaux. — 34. Grand ligament antérieur, et — 35 grand ligament postérieur de la colonne vertébrale. — 36, 36. Coupe de la peau du cou. — 37, 37. Coupe de la peau des lèvres. — 38, 39, 40, 41. Coupe de la peau du nez, du front, de l'occiput et de la partie postérieure du cou. — 42, 43. La membrane muqueuse des lèvres se portant de ces parties à la mâchoire inférieure et à la supérieure, en formant deux culs-de-sac opposés. — 44. Tissu cellulaire placé entre la peau et la trachée-artère. — 45. Coupe de la glande thyroïde. — 46. Tissu cellulaire placé entre la peau et le larynx. — 47, 47. Coupe du M. orbiculaire des lèvres. — 48. Tissu cellulaire qui sépare la peau de la partie antérieure de la cloison des fosses nasales. — 49. Coupe du M. frontal. — 50. Coupe de l'aponévrose épicrânienne. — 51. Péricrâne. — 52. Le sommet, — 53. le dos, — 54. la base de la langue. — 55. Face inférieure de la pointe de la langue. — 56. M. mylo-hyoïdien. — 57. M. génio-hyoïdien. — 58. M. génio-glosse. — 59. Tissu charnu de la langue. 60. La cavité du larynx. — 61. Ventricules du larynx et cordes vocales du côté droit. — 62. Epiglotte coupée sur la ligne médiane. — 63. Cartilage thyroïde. — 64, 64. Cartilage cricoïde. — 65. Commencement de la trachée-artère. — 66. Le palais revêtu de la membrane muqueuse. — 67. La même membrane muqueuse se prolongeant sur la face inférieure du voile du palais. — 68. La luette. — 69. Tissu cellulaire qui se trouve entre le crâne, la colonne vertébrale et le pharynx. — 70. Le pharynx. — 71, 71. Coupe des M. constricteurs du pharynx. — 72. Cul-de-sac qui termine en haut le pharynx. — 73. Orifice de la trompe d'Eustachi. — 74. Glande amygdale. — 75. Partie moyenne du pharynx. — 76. Œsophage. — 77. La cavité du crâne. — 78. Grande faux cérébrale. — 79. Extrémité antérieure du repli précédent de la dure-mère. — 80. Extrémité postérieure du même repli, se continuant avec — 81. la tente du cervelet. — 82. Sinus longitudinal supérieur, ouvert dans toute sa longueur. — 83. Coupe de l'occipital. — 84. Coupe de l'artère carotide interne. — 85. Artère vertébrale. — 86. La glande, et — 87. la tige pituitaires. — 88. Nerf olfactif. — 89. Nerf optique. — 90. Nerf moteur oculaire commun. — 91. Nerf pathétique. — 92. Nerf trifacial. — 93. Nerf moteur oculaire externe. — 94. Nerf facial. — 95. Nerf auditif. — 96. Nerf glosso pharyngien. — 97. Nerf vague. — 98. Nerf spinal. — 99. Nerf grand hypoglosse. — 100. Coupe de la moelle épinière.

PLANCHE 139.

Fig. 1. Elle représente l'œil droit d'un homme adulte, vu de face, les paupières étant ouvertes. (D'après Soëmmerring.)

N° 1. Le sourcil. — 2. La tête ou l'extrémité interne, — 3. la queue et l'extrémité externe du sourcil. — 4. La paupière supérieure. — 5. Pli transversal que forme la paupière supérieure pendant son élévation. — 6. La paupière inférieure. — 7. Angle externe ou petit angle de l'œil. — 8. Angle interne ou grand angle de l'œil. — 9, 9. Bord libre des paupières garni de cils. — 10. La sclérotique recouverte de la conjonctive (blanc de l'œil). — 11. L'iris visible à travers la cornée transparente. — 12. La pupille.

Fig. 2. Le même œil, vu de profil.

N° 1. Le sourcil, — 2. la paupière supérieure, — 3. la paupière inférieure, — 4. l'angle externe de l'œil. — 5. La cornée transparente à travers laquelle on voit l'iris et la pupille. — 6. La sclérotique. — 7, 7. Les cils.

Fig. 3. Le même œil, vu de face, les paupières étant rapprochées.

N° 1. Le sourcil, — 2. la paupière supérieure, — 3. la paupière inférieure, — 4. le petit angle, et — 5. le grand angle de l'œil. — 6, 6. Les cils.

Fig. 4. L'œil précédent, vu de profil.

N° 1. Le sourcil, — 2. la paupière supérieure, — 3. la paupière inférieure, — 4. le petit angle de l'œil. — 5. Les cils. — 6. L'intervalle des deux sourcils. — 7. La racine du nez.

Fig. 5. Elle représente les deux paupières. Leur bord libre est un peu renversé en dehors, afin de faire voir les petits trous dans lesquels étaient implantés les cils qui sont arrachés, les orifices des follicules de Méibomius, et les points lacrymaux.

N° 1. Le sourcil. — 2. La paupière supérieure. — 3. La paupière inférieure. — 4, 5. Trous dans lesquels étaient implantés les cils. — 6, 6. Orifices des follicules de Méibomius. — 7. Angle externe de l'œil. — 8. Angle interne de l'œil et caroncule lacrymale. — 9. Pli falciforme de la conjonctive. — 10, 10. Les points lacrymaux.

Fig. 6. Poils arrachés des sourcils, et augmentés de quatre fois leur grandeur.

N° 1. Le bulbe. — 2. Partie moyenne, et — 3. extrémité libre de ces poils.

Fig. 7. Cils arrachés des paupières, et augmentés de grandeur.

N° 1. Le bulbe. — 2. Rétrécissement de la partie qui sort du bulbe. — 3. Partie moyenne du cil, qui est la plus grosse, et — 4. finit ensuite insensiblement en pointe.

Fig. 8. Les paupières de l'œil gauche avec la glande lacrymale, séparées de l'œil, et vues par derrière. Homme adulte.

N° 1, 1, 1. Portion du muscle orbiculaire des paupières. — 2. La fente des paupières. — 3. Glande lacrymale divisée en deux lobes principaux. — 4, 4. Conduits excréteurs de la glande lacrymale. — 5. Orifices des conduits précédens sur la conjonctive. — 6, 6. Portion de la conjonctive qui revêt les paupières. —

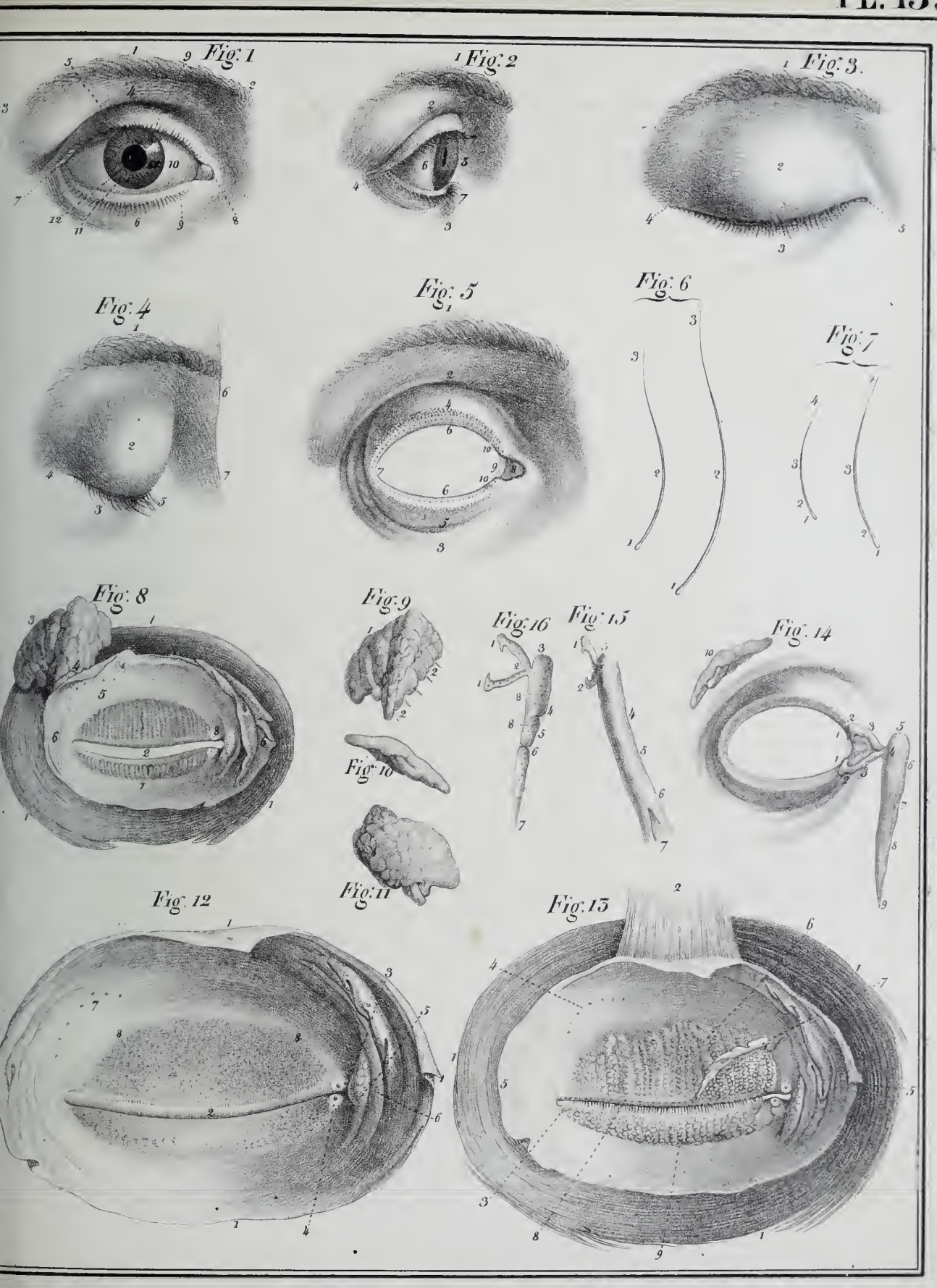

lain del.

Imp. Lith. de Mme Formentin, rue St Anne des Ursulines

— 7, 7. Follicules sébacés palpébraux, visibles à travers la conjonctive. — 8, 8. Les points lacrymaux. — 9. La caroncule lacrymale.

Fig. 9. Elle représente la glande lacrymale complètement isolée, et vue par sa partie inférieure avec ses conduits excréteurs.

N° 1. La glande. — 2, 2. Ses conduits excréteurs.

Fig. 10. La même glande, vue par sa région antérieure.

Fig. 11. La même glande, vue par sa face supérieure.

Fig. 12. Elle représente la membrane conjonctive recouvrant la face interne des paupières, et les rapports dans lesquels se trouvent les points lacrymaux pendant l'occlusion des paupières. Homme adulte. Deux fois la grandeur naturelle.

N° 1, 1. La conjonctive. — 2. Bords libres des paupières, rapprochés. — 3. Le point lacrymal supérieur. — 4. Le point lacrymal inférieur. — 5. La caroncule lacrymale. — 6. Le pli falciforme de la conjonctive (membrane clignotante). — 7. Les orifices des conduits excréteurs de la glande lacrymale. — 8, 8, 8. Partie de la conjonctive, qui est couverte de villosités.

Fig. 13. Elle représente la face interne des paupières, augmentées de deux fois leur grandeur naturelle, afin de faire voir la structure des follicules palpébraux (glandes de Meïbomius). Homme adulte. Côté droit.

N° 1, 1, 1. Face interne du muscle orbiculaire des paupières. — 2. Portion du muscle élévateur de la paupière supérieure. — 3, 3. Ouverture des paupières à travers laquelle on aperçoit les cils. — 4. Orifices des conduits excréteurs de la glande lacrymale. — 5, 5. Conjonctive. — 6. Follicules sébacés de la paupière supérieure, visibles à travers la conjonctive. — 7. Lambeau de la conjonctive, séparé et soulevé pour laisser voir à nu les follicules sébacés. — 8, 8. Les orifices des follicules précédens. — 9, 9. Les follicules sébacés de la paupière inférieure, dépouillés de la conjonctive qui les recouvrait, afin de mieux faire voir leur structure.

Fig. 14. Les paupières, la glande lacrymale, les conduits lacrymaux, le sac lacrymal, et le canal nasal dans leurs rapports naturels. Côté gauche.

N° 1, 1. Points lacrymaux. — 2, 2. Cul-de-sac formé par les conduits lacrymaux, à l'endroit de leur réflexion. — 3. Partie horizontale des conduits lacrymaux. — 4. Ouverture des conduits précédens dans le sac lacrymal. — 5. Extrémité supérieure du sac lacrymal. — 6. Partie moyenne, et — 7. extrémité inférieure du même sac lacrymal. — 8. Canal nasal. — 9. Orifice inférieur du canal précédent. — 10. Glande lacrymale.

Fig. 15. Les conduits lacrymaux, le sac lacrymal et le canal nasal du côté gauche, vus par derrière.

N° 1, 2. Conduits lacrymaux. — 3, 4. Sac lacrymal. — 5, 6. Canal nasal. — 7. Ouverture inférieure du canal nasal.

Fig. 16. Les canaux précédens fendus dans toute leur longueur, par leur partie moyenne, afin de faire voir leur cavité, l'épaisseur de leurs parois, et la membrane muqueuse qui les tapisse.

N° 1, 1. Conduits lacrymaux. — 2. Point de jonction des conduits précédens. — 3, 4. Le sac lacrymal. — 5. Pli de la membrane muqueuse, qui indique la fin du sac lacrymal. — 6, 7. Canal nasal. — 8. Cryptes qu'on aperçoit sur la membrane muqueuse.

PLANCHE 140.

Fig. 1. Elle représente le globe de l'œil, vu de profil. Homme adulte.

N° 1. Partie moyenne de la cornée transparente. — 2, 2. Union de la cornée et de la sclérotique. — 3, 3. La sclérotique. — 4, 5, 6. Aponévroses des muscles droits de l'œil se confondant avec la sclérotique. — 7. Le nerf optique traversant — 8. la partie postérieure du globe de l'œil. — 9, 9. Canaux creusés dans la sclérotique, pour donner passage aux vaisseaux et aux nerfs ciliaires.

Fig. 2. La moitié antérieure du globe de l'œil gauche, coupé verticalement dans le sens transversal, vue par la partie postérieure (Soëmmerring).

N° 1. Coupe de la sclérotique. — 2. Enduit noirâtre placé entre la sclérotique et — 3. la choroïde. — 4. Enduit noirâtre placé entre la choroïde et la rétine. — 5, 5. Coupe de la rétine. — 6, 6. Extrémité antérieure de la rétine. — 7, 8. Les procès ciliaires. — 9, 10. Le crystallin renfermé dans sa capsule. — 11. La pupille visible à travers le crystallin.

Fig. 3. La partie postérieure du même œil.

N°s 1, 2, 3, 4. Ils indiquent les mêmes objets que les numéros correspondans de la figure précédente. — 5, 5. Coupe de la rétine. — 6, 6. Face interne de la rétine. — 7, 8, 9. Trois rameaux de l'artère et de la veine centrales de la rétine. — 10. Entrée du nerf optique dans l'œil. — 11. Partie centrale de la rétine, marquée par des plis qui masquent la tache jaune.

Fig. 4. Coupe horizontale du globe de l'œil gauche (individu adulte).

N° 1. Point de jonction de la sclérotique et de la cornée transparente. — 2, 3, 4. La sclérotique, dont l'épaisseur va en augmentant de la partie antérieure à la postérieure. — 5. Ouverture de la sclérotique, par laquelle passe la partie médullaire du nerf optique. — 6. Face antérieure du crystallin, bornant en arrière la chambre postérieure de l'œil. — 7. Iris. — 8. La chambre antérieure de l'œil. — 9. La face postérieure du crystallin. — 10. Face interne de la rétine, visible à travers le corps vitré. — 11. Extrémité antérieure de la rétine. — 12, 13. Enveloppe

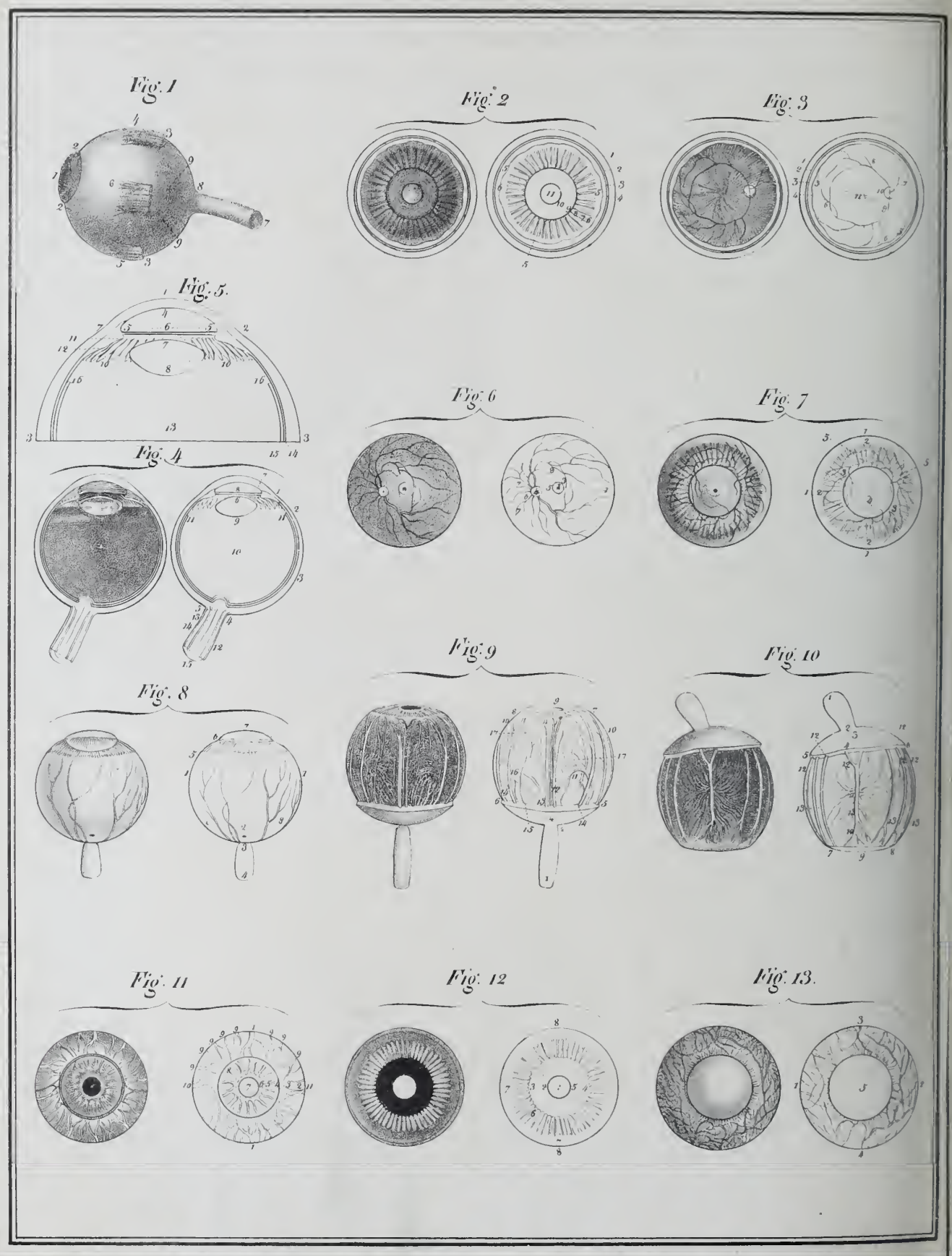

Haincelain del.

Imp. lithe de Mlle Formentor rue d'Alador des Lives

fibreuse du nerf optique, se continuant avec la sclérotique.—14. Membrane propre du nerf optique. — 15. Coupe du même nerf.

Fig. 5. La partie antérieure de la figure précédente, augmentée de deux fois son volume, afin de faire voir plus distinctement certaines parties.

N° 1. La face antérieure de la cornée. — 2. Point de jonction de la cornée et de la sclérotique. — 3, 3. Coupe de la sclérotique. — 4. Face postérieure de la cornée, bornant en avant la chambre antérieure de l'œil. — 5, 5. Face antérieure de l'iris, bornant en arrière la même chambre. — 6. La pupille. — 7. Face antérieure, et — 8. face postérieure du crystallin. — 9. Chambre postérieure de l'œil. — 10, 10. Les procès ciliaires. — 11, 12. Ligament ciliaire. — 13. Face interne de la rétine. — 14. La choroïde. — 15. Coupe de la rétine. — 16. Extrémité antérieure de la rétine.

Fig. 6. La membrane rétine appliquée sur le corps vitré, et vue par la partie postérieure.

N° 1. La rétine. — 2. Le trou central de la rétine. — 3. Cercle jaune qui entoure le trou précédent. — 4. Bulbe du nerf optique. — 5, 6, 7, 8. Branches de l'artère centrale de la rétine.

Fig. 7. Le corps vitré enveloppé par la rétine, et conservant ses connexions avec le crystallin. Vu par devant.

N° 1, 1, 1. La rétine. — 2, 2. Limites antérieures de la rétine. — 3, 3. La couronne ciliaire formée autour du crystallin par la membrane hyaloïde. — 4. Le trou central de la rétine visible à travers le corps vitré et le crystallin. — 5, 5. Vaisseaux sanguins de la rétiue, visibles à travers le crystallin et le corps vitré.

Fig. 8. La rétine appliquée sur le corps vitré.

N° 1, 1. Extrémité antérieure de la rétine. — 2. Le trou central de la rétine. — 3, 4. Le nerf optique dépouillé de sa gaîne. — 5. La couronne ciliaire du corps vitré.—6. La circonférence du crystallin.—7. La face antérieure du même organe. — 8. Branches de l'artère centrale de la rétine, qui forment une espèce de zone autour de la tache jaune.

Fig. 9. La membrane choroïde, dont les vaisseaux sont injectés (œil vu en dedans).

N° 1. Le nerf optique. — 2. Rétrécissement du nerf précédent, à l'endroit où il se continue avec la rétine. — 3, 4, 5, 6. Partie postérieure de la sclérotique, qui est coupée circulairement. — 7, 8. Le ligament ciliaire. — 9. L'iris. — 10, 10. Terminaison insensible de la partie postérieure du ligament ciliaire. — 11. Artères ciliaires longues internes, dont les rameaux se perdent dans le ganglion ciliaire et l'iris. — 12. Veines ciliaires longues internes, dont les racines naissent dans le ganglion ciliaire et l'iris. — 13. Nerf ciliaire long interne. — 14, 14. Nerfs ciliaires. — 15, 16. Veines flexueuses (*vasa vorticosa vel venæ vorticosæ*) de la choroïde. — 17, 17. Les artères longues et courtes de la choroïde.

Fig. 10. La membrane choroïde, dont les veines sont distendues par le sang (œil vu par sa face inférieure).

N° 1. Nerf optique. — 2. Rétrécissement du nerf précédent à son entrée dans l'œil. — 3. La sclérotique. — 4, 5, 6. Coupe de la membrane précédente. — 7, 8. La circonférence de l'iris. — 9. La pupille. — 10. Le ligament ciliaire. — 11. Veines inférieures de la choroïde. (*Inferior venarum vortex*. Soëmmerring.) — 12, 12, 12, 12. Les nerfs ciliaires à leur entrée dans l'œil. — 13, 13, 13, 13. Les mêmes nerfs se divisant en filets pour se porter dans le ligament ciliaire et l'iris.

Fig. 11. Face antérieure de l'iris et de la choroïde. (Côté gauche.)

N° 1, 1, 1, 1. La choroïde. — 2, 3. Le ligament ciliaire. — 4. Grande circonférence de l'iris. — 5. Face antérieure de la même membrane. — 6. Petite circonférence de la même membrane. — 7. La pupille. — 8. Partie externe de l'iris, plus large que l'interne. — 9, 9, 9, 9, 9, 9, 9, 9. Les nerfs ciliaires se divisant en pénétrant dans le ligament ou ganglion ciliaire. — 10. L'artère ciliaire longue externe. — 11. L'artère ciliaire longue interne.

Fig. 12. Face postérieure de la partie antérieure de la choroïde, procès ciliaires; face postérieure de l'iris (œil gauche).

N° 1. La pupille. — 2, 3. Côté interne de l'iris, plus étroit que — 4, 5. le côté externe de la même membrane. — 6. Les procès ciliaires formant le corps du même nom. — 7, 7. Extrémité externe des procès ciliaires. — 8, 8. Coupe de la choroïde.

Fig. 13. L'œil droit d'un fœtus de six mois, revêtu de la conjonctive, dont les vaisseaux ont été injectés. (Deux fois la grandeur naturelle.) Cette figure fait voir non-seulement le grand nombre de vaisseaux qui se distribuent à la conjonctive, mais encore la distribution particulière de ces vaisseaux aux environs de la face interne de la cornée.

N° 1. Partie externe, — 2. partie interne, — 3. partie supérieure, — 4. partie inférieure du globe de l'œil. — 5. La cornée.

PLANCHE 141.

Fig. 1. Coupe verticale de l'œil et des autres parties renfermées dans l'orbite; les paupières sont fermées. Côté gauche. (D'après Soëmmerring.)

Fig. 2. Elle représente la même préparation; seulement les paupières sont ouvertes, et on a enlevé le crystallin, le corps vitré, la membrane hyaloïde et la rétine, de manière à laisser voir distinctement la choroïde et les procès ciliaires. La gaîne fibreuse du nerf optique est fendue dans toute son étendue.

Fig. 3. Dessin linéaire des préparations précédentes, considérablement grossies, afin de mieux faire voir la disposition des parties les plus délicates.

N° 1. Paroi supérieure de l'orbite. — 2. Sinus frontal gauche. — 3. Coupe

Fig. 1.

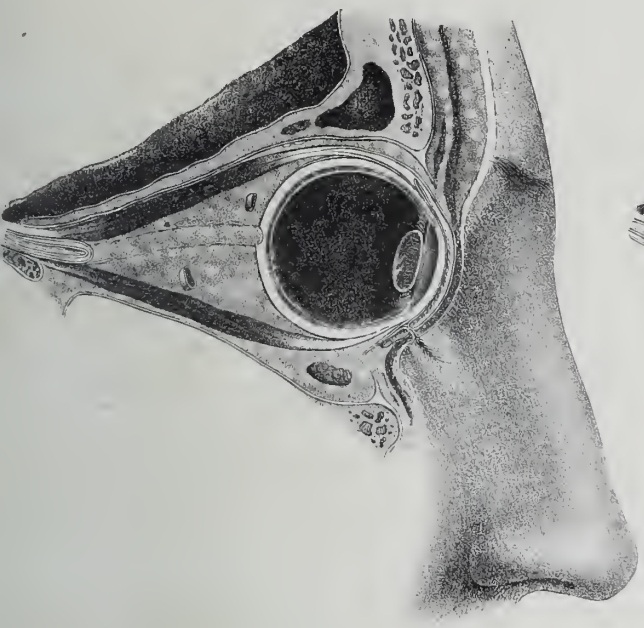

Fig. 2.

Fig. 3.

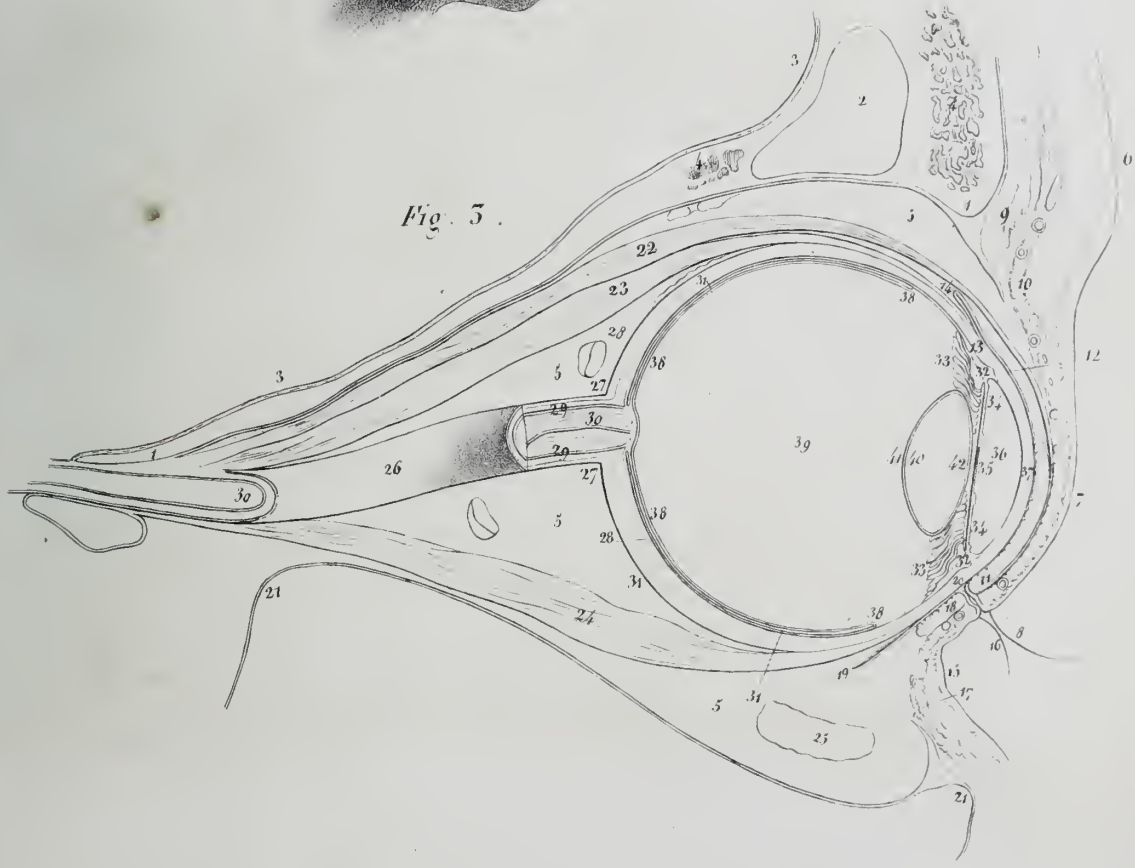

elain del.

Fig. 1.

Fig. 2.

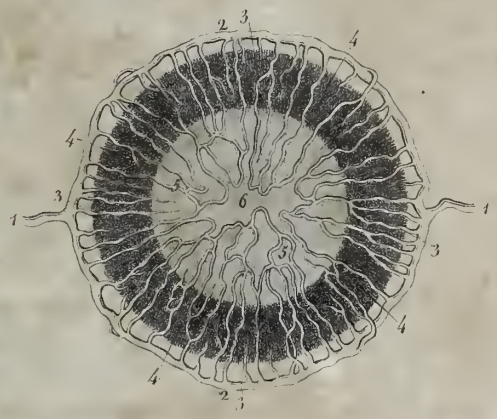

Fig. 3.

Fig. 4.



Fig. 5.

Fig. 6.

Fig. 7.

Fig. 8.

Fig. 9.



Fig. 10.

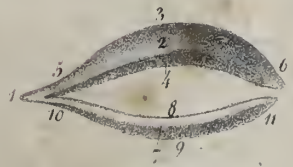

de la dure-mère. — 4, 4. Diploë. — 5, 5, 5. Cavité orbitaire. — 6. Peau du front. — 7. Peau de la paupière supérieure. — 8. Cils de la paupière supérieure. — 9. Coupe du M. surcilier. — 10. Coupe de la partie supérieure du M. palpébral. — 11. Le cartilage tarse de la paupière supérieure. — 12. Conjonctive qui revêt en dedans la paupière supérieure. — 13. Conjonctive du globe de l'œil. — 14. Cul-de-sac formé par la conjonctive, qui se porte de la paupière supérieure au globe de l'œil. — 15. Paupière inférieure. — 16. Cils de la paupière précédente. — 17. Coupe de la partie inférieure du M. palpébral. — 18. Cartilage tarse inférieur. — 19. Cul-de-sac que forme la conjonctive, en se portant de la paupière inférieure sur la partie correspondante du globe de l'œil. — 20. Coupe du petit canal qui reste entre le globe de l'œil et les paupières, quand celles-ci sont fermées. — 21, 21. Paroi inférieure de l'orbite. — 22. M. élévateur de la paupière supérieure. — 23. M. droit supérieur de l'œil. — 24. M. droit inférieur de l'œil. — 25. Coupe du M. oblique inférieur de l'œil. — 26. Le nerf optique entouré de la gaîne que lui fournit la dure-mère. — 27, 27. La gaîne extérieure du nerf optique, se continuant avec — 28, 28. la sclérotique. — 29, 29. Le névrilème du nerf optique. — 30. Substance médullaire du même nerf. — 31, 31. La choroïde. — 32, 32. Coupe du ligament ciliaire. — 33. Les procès ciliaires. — 34, 34. Face antérieure de l'iris. — 35. Pupille. — 36. Chambre antérieure de l'œil. — 37. Cornée transparente. — 38, 38, 38, 38. Rétine. — 39. Corps vitré. — 40. Crystallin. — 42. Face antérieure du même organe. — 43, 43. Chambre postérieure de l'œil.

PLANCHE 142.

Fig. 1. L'iris et la membrane pupillaire d'un fœtus mâle de six mois et demi, vus par leur face antérieure avec leurs vaisseaux injectés. (Grandeur naturelle.)

Fig. 2. La même préparation dans de très-grandes dimensions.

N° 1, 1. Troncs des deux artères ciliaires longues. — 2, 2. Grand cercle artériel de l'iris, formé par les anastomoses des branches des artères précédentes autour de cette membrane. — 3, 3. Branches qui naissent des artères précédentes, pour se porter au-devant de — 4, 4. la face antérieure de l'iris. — 5, 5. Les extrémités des mêmes branches artérielles, formant des arcades et des anses flexueuses entre les deux feuillets de la membrane pupillaire. — 6. Centre de la membrane pupillaire, ordinairement dépourvu de vaisseaux, et où s'opère la rupture spontanée de cette membrane.

Fig. 3. Iris d'un fœtus de huit mois, vu par sa face postérieure, après la rupture de la membrane pupillaire.

Fig. 4. La même préparation dans de très-grandes dimensions.

N° 1, 1. Artères ciliaires longues. — 2, 2. Grand cercle artériel de l'iris. —

3. Face postérieure de l'iris. — 4, 4, 4. Lambeaux formés par les débris de la membrane pupillaire avec leurs vaisseaux qui se retirent vers le pourtour de la pupille. — 5. Centre de la pupille.

Fig. 5. Iris vu par sa face antérieure, et pris sur un fœtus de huit mois, après la rupture de la membrane pupillaire.

Fig. 6. La même préparation, dans de très-grandes dimensions.

N° 1. Un lambeau assez considérable de la membrane pupillaire, flottant encore au-devant de la pupille. — 2, 2. Les anses artérielles de la membrane pupillaire, retirées vers le bord de la pupille, pour former le petit cercle artériel de l'iris.

Fig. 7. Elle représente les innombrables filamens qui unissent la circonférence du crystallin aux procès ciliaires.

N° 1. Portion de la choroïde. — 2. Procès ciliaires. — 3. Face postérieure du crystallin. — 4. Filamens qui unissent le crystallin aux procès ciliaires, rendus apparens par le gallate de fer.

Fig. 8. Le crystallin et les filamens qui l'unissent aux procès ciliaires, détachés de ces derniers.

N° 1. Le crystallin. — 2, 2. Ses filamens qui paraissent hérisser toute sa circonférence, quand ils ont été desséchés.

Fig. 9. Pièce représentant une cataracte à trois branches. Variété de la maladie due au développement particulier du crystallin.

N° La sclérotique. — 2. L'iris, visible à travers la cornée. — 3. Tache opaque représentée par trois lignes qui se réunissent au centre du crystallin, et le partagent en trois parties égales.

Fig. 10. Elle représente les cartilages tarses des deux paupières, réunis à leur extrémité interne par le tendon du M. orbiculaire des paupières, et vus par leur face antérieure.

N° 1. Tendon du M. orbiculaire. — 2. Cartilage tarse supérieur. — 3. Bord supérieur, — 4. bord inférieur, — 5. extrémité interne, — 6. extrémité externe du même cartilage. — 7. Cartilage tarse inférieur. — 8. Bord supérieur, — 9. bord inférieur, — 10. extrémité interne, — 11. Extrémité externe du même cartilage.

PLANCHE 143.

Fig. 1. Segment de la choroïde d'une jeune fille, vu du côté de la face interne, et augmenté de vingt-cinq fois ses dimensions. Les vaisseaux de cette membrane sont injectés. (D'après Soëmmerring.)

Fig. 1b

Fig. 1.

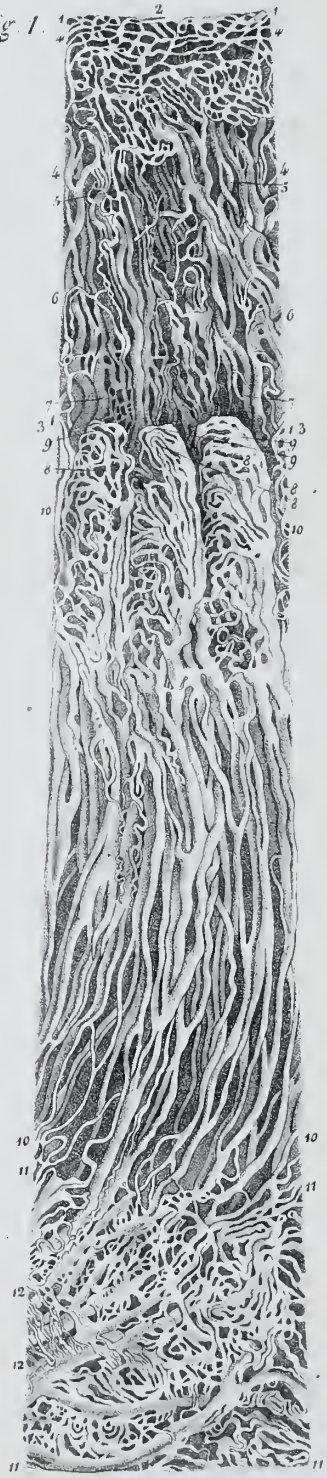

Fig. 2b

Fig. 2.

Fig. 3b.

Fig. 3.

Fig. 5b

Fig. 5.

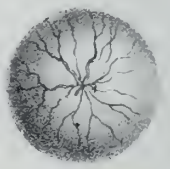

Fig. 4b.

Fig. 6.

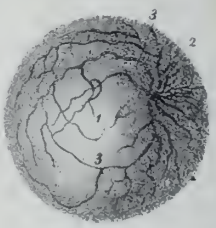

Fig. 4.

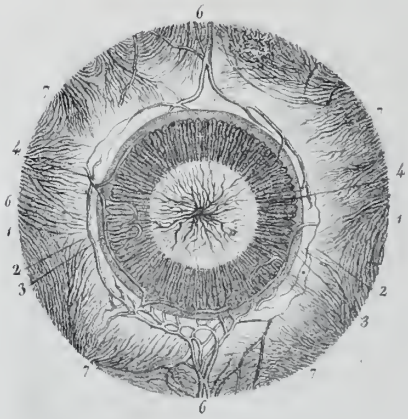

Fig. 7b.

Fig. 7

Haarclam del.

N° 1, 1, 1, 1. Portion de la membrane iris. — 2. Partie de la circonférence de la pupille. — 3, 3. Partie de la grande circonférence de l'iris. — 4, 4, 4, 4. Partie du petit cercle de l'iris. — 5, 5. Vaisseaux passant du grand cercle au petit cercle artériel de l'iris. — 6, 6. Le grand cercle artériel de l'iris. — 7, 7, 7, Trois artères venant du grand cercle artériel de l'iris. — 8, 8, 8. Trois des corps ciliaires, couverts de vaisseaux. — 9, 9. Extrémité libre des procès ciliaires. — 10, 10, 10, 10. Partie striée de la choroïde, située entre le corps ciliaire et l'extrémité antérieure de la rétine. — 11, 11, 11, 11. Partie de la choroïde en rapport avec la rétine. — 12, 12. Troncs des veines choroïdiennes (*venæ vorticosæ*).

Fig. 1 *bis*. Grandeur naturelle de la figure précédente.

Fig. 2. Segment de la face antérieure de l'iris, vu par sa face antérieure, et dont les vaisseaux sont injectés.

N° 1, 1. Portion de la circonférence pupillaire de l'iris. — 2, 2. Portion de la grande circonférence de l'iris, entourée par un rameau de l'artère ciliaire longue. — 3, 3, 3, 3. Partie du petit cercle de l'iris. — 4, 4, 4, 4. Partie du grand cercle de l'iris. — 5, 5, 5. Trois artères plus volumineuses que les autres, qui sortent du grand cercle artériel et se perdent dans l'iris. — 6, 6. Plus petites artères, qui naissent entre les précédentes. — 7, 7. Rameaux des plus grosses artères, qui se perdent dans le petit cercle artériel.

Fig. 2. *bis*. Grandeur naturelle de la figure précédente.

Fig. 3. Portion de la choroïde dont les vaisseaux sont injectés, vue par sa face interne, et augmentée de vingt-cinq fois ses dimensions

N° 1. Tronc artériel se divisant en — 2 et 3. rameaux supérieurs et inférieurs, desquels naissent d'autres divisions fréquemment anastomosées les unes avec les autres.

Fig. 4. Partie antérieure de la choroïde avec l'iris et la membrane pupillaire d'un fœtus de sept mois, dont les vaisseaux sont injectés. (Quatre fois la grandeur naturelle.)

N°s 1, 2, 1, 2. La choroïde. — 3, 3. Ligament ciliaire. — 4, 4. L'iris. — 5. Membrane pupillaire avec ses veines et ses artères. — 6, 6. Les artères ciliaires longues. — 7, 7, 7, 7, 7. Veines de la choroïde (*vortices venosi*).

Fig. 4 *bis*. Grandeur naturelle de la figure précédente.

Fig. 5. Face postérieure du crystallin d'un fœtus de sept mois, renfermé dans sa capsule, dont les vaisseaux sont injectés. (Quatre fois la grandeur naturelle.)

N° 1. Tronc de l'artère centrale de la rétine qui traverse le corps vitré et se divise en un grand nombre de ramifications à la face postérieure de la capsule crystalline.

Fig. 5 *bis*. Grandeur naturelle de la figure précédente.

Fig. 6. Face interne de la rétine, dont les artères sont injectées. (Œil d'enfant.)

N° 1. Le trou central de la rétine, entouré de la tache jaune, et en partie

caché par des rides. — 2. Entrée de l'artère centrale dans la rétine. — 3, 3. Deux rameaux principaux de l'artère centrale, qui entourent le trou central de la rétine.

Fig. 7. Portion de la rétine injectée, prise sur l'œil d'un enfant, et augmentée de vingt fois son diamètre.

Fig. 7 *bis*. Grandeur naturelle de la figure précédente.

PLANCHE 144.

Fig. 1. Le crystallin d'un homme adulte, vu par sa face antérieure.

Fig. 2. La même pièce, vue de profil.

N° 1. Face antérieure, — 2. face postérieure, et — 3, 3. circonférence du crystallin.

Fig. 3. Le crystallin d'un fœtus de huit mois, vu par sa face antérieure, avec la trace de la division des trois pièces qui le forment à cette époque. (Augmenté de volume.)

Fig. 3 *bis*. La pièce précédente, de grandeur naturelle.

Fig. 4. L'une des trois portions principales du crystallin du fœtus, vue de profil. (Augmentée de volume.)

N° 1. Portion de la face antérieure. — 2. Portion de la face postérieure. — 3. Portion de la circonférence du crystallin. — 4. Excavation dans laquelle était enchâssée la petite sphère crystalline centrale. — 5. L'une des deux faces planes, par laquelle cette portion du crystallin était en rapport avec la portion voisine.

Fig. 4 *bis*. La pièce précédente, de grandeur naturelle.

Fig. 5. La figure précédente, à laquelle est restée adhérente la petite sphère crystalline centrale.

N° 1. La sphère crystalline centrale.

Fig. 5 *bis*. La même pièce, de grandeur naturelle.

Fig. 6. La même portion du crystallin, vue du côté de ses deux faces planes.

N° 1. Portion de la face antérieure. — 2. Portion de la face postérieure. — 3, 3. Partie de la circonférence du crystallin. — 4, 4. Les deux faces planes. — 5, 5. Angle saillant qui réunit les deux faces précédentes. — 6. Excavation qui recevait un tiers de la sphère crystalline centrale.

Fig. 6 *bis*. La pièce précédente, de grandeur naturelle.

Fig. 7. Les trois portions principales du crystallin du fœtus, écartées de manière à faire voir leurs faces planes qui étaient contiguës, et l'excavation que chacune d'elles présente pour recevoir la portion correspondante de la sphère crystalline centrale.

Fig. 7 *bis*. La même pièce, de grandeur naturelle.

Fig. 8. La sphère crystalline centrale du fœtus. (Augmentée de volume.)

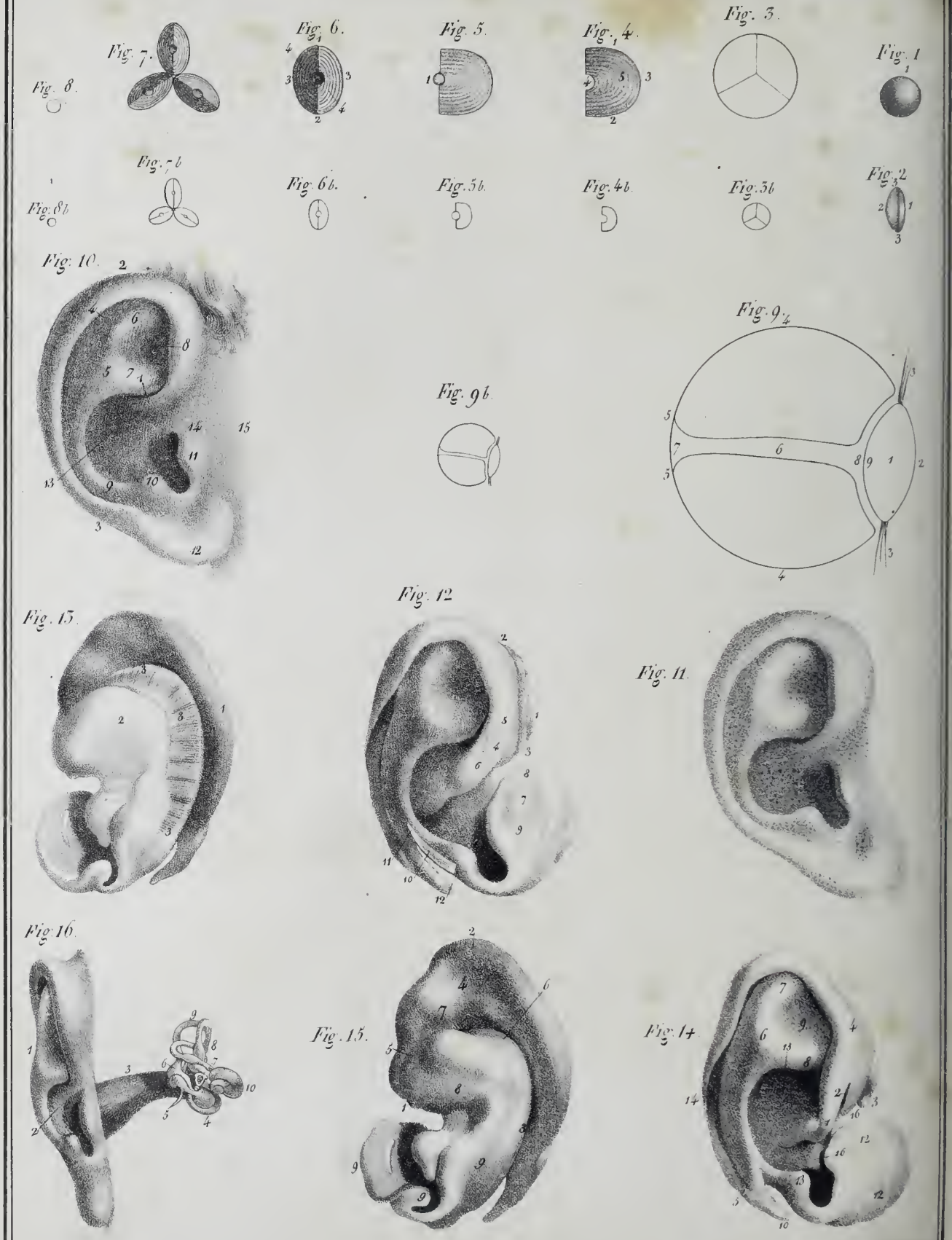
Fig. 1
Fig. 2
Fig. 3.
Fig. 4.
Fig. 5.
Fig. 6.
Fig. 7.
Fig. 8.
Fig. 3b
Fig. 4b.
Fig. 5b.
Fig. 6b.
Fig. 7b
Fig. 8b
Fig. 9.
Fig. 9b.
Fig. 10.
Fig. 11.
Fig. 12
Fig. 13.
Fig. 14.
Fig. 15.
Fig. 16.

Fig. 8 *bis*. La même pièce, de grandeur naturelle.

Fig. 9. Le corps vitré et le crystallin d'un fœtus de huit mois, vus de profil, afin de faire voir la forme, la direction et la disposition du canal hyaloïdien. (Considérablement augmentés de volume.)

N° 1. Le crystallin. — 2. Face antérieure du crystallin. — 3, 3. Filamens qui unissaient la circonférence de la capsule crystalline aux procès ciliaires. — 4, 4. La membrane hyaloïde entourant le corps vitré. — 5, 5. La membrane hyaloïde se réfléchissant à la partie postérieure du globe de l'œil, pour s'enfoncer à travers le corps vitré, et former — 6. le canal hyaloïdien. — 7. Orifice postérieur du canal hyaloïdien, par lequel entre l'artère postérieure du crystallin. — 8. Extrémité antérieure du canal hyaloïdien, qui avoisine — 9. la partie moyenne de la face postérieure du crystallin.

Fig. 9 *bis*. La même pièce, de grandeur naturelle.

Fig. 10. L'oreille d'un homme adulte, vue par sa face externe. (Grandeur naturelle.)

N° 1. L'origine, — 2. la partie moyenne, et — 3. la terminaison de l'hélix. 4. La rainure de l'hélix. — 5. L'anthélix. — 6. Branche supérieure, et — 7. branche inférieure de l'hélix. — 8. Fosse naviculaire. — 9. Terminaison de l'anthélix derrière — 10. l'antitragus. — 11. Le tragus. — 12. Le lobule. — 13. La conque. — 14. L'orifice du conduit auditif externe. — 15. Peau de la joue.

Fig. 11. Oreille externe dont les follicules sébacés ont été rendus apparens par un commencement de macération.

Fig. 12. Elle représente le cartilage de l'oreille, vu par sa face externe avec ses muscles propres.

N° 1. Le grand muscle de l'hélix. — 2. Extrémité supérieure, et — 3. extrémité inférieure du muscle précédent. — 4. Le petit muscle de l'hélix. — 5. Extrémité supérieure, et — 6. extrémité inférieure du muscle précédent. — 7. Muscle du tragus. — 8. Extrémité supérieure, et — 9. extrémité inférieure du muscle précédent. — 10. Muscle de l'anti-tragus. — 11. Extrémité supérieure, et — 12. extrémité inférieure du muscle précédent.

Fig. 13. Le cartilage de l'oreille, séparé de la tête et vu par sa face interne, afin de mettre en évidence le muscle transverse.

N° 1. Partie postérieure de l'hélix. — 2. Partie postérieure de la conque. — 3, 3. Le muscle transverse.

Fig. 14. Le cartilage de l'oreille externe, vu par sa face externe.

N° 1. Origine de l'hélix au fond de la conque. — 2. Incisure de l'hélix. — 3. Saillie cartilagineuse. — 4. Partie la plus large du rebord qui forme l'hélix. — 5. Terminaison de l'hélix derrière l'anthélix. — 6. L'anthélix. — 7. Branche supérieure, et — 8. branche inférieure de l'anthélix. — 9. Fosse naviculaire. — 10. Extrémité commune à l'hélix et à l'anthélix. — 11. Portion du cartilage de l'oreille, qui soutient et forme en partie le tragus. — 12, 12. Les incisures du

tragus. — 13. Saillie cartilagineuse qui soutient et forme l'antitragus. — 14. Sillon qui sépare l'hélix de l'anthélix. — 15. La conque. — 16, 16. Commencement du conduit auditif externe, sous la forme d'une excavation placée entre l'hélix et le tragus.

Fig. 15. La pièce précédente, vue par sa face interne.

Nos 1, 2. L'hélix. — 3. L'anthélix. — 4. Branche supérieure, et — 5. branche inférieure de l'anthélix. — 6. Endroit où se réunissent les branches de l'anthélix. — 7. Convexité répondant à la fosse naviculaire. — 8. Convexité correspondant à la conque de l'oreille. — 9, 9, 9. Endroit où le cartilage de l'oreille a été coupé et séparé du conduit auditif.

Fig. 16. Elle représente les rapports dans lesquels se trouvent entre elles les trois parties principales de l'organe de l'ouïe. (Oreille externe, oreille moyenne, oreille interne. Côté droit.)

No 1. L'oreille externe. — 2. La conque et l'orifice du conduit auditif externe. — 3. Le conduit auditif externe. — 4. La membrane du tympan. — 5. Le marteau. — 6. L'enclume. — 7. L'étrier et l'os lenticulaire. — 8. Le vestibule. — 9. Les trois canaux demi-circulaires. — 10. Le limaçon.

PLANCHE 145.

Fig. 1. Le labyrinthe avec les osselets du tympan. (Quatre fois la grandeur naturelle. D'après Soëmmerring.)

No 1. Le marteau. — 2. La tête, — 3. le col, et — 4. le manche du marteau. — 5. L'apophyse de Raw. — 6. L'apophyse du col. — 7. Corps de l'enclume. — 8. Courte branche, et — 9. longue branche de l'enclume. — 10. Articulation de l'enclume avec l'os lenticulaire. — 11. L'étrier appliqué sur la fenêtre ovale. — 12. Le limaçon. — 13. Le sommet du limaçon. — 14, 14, 14. Les contours du limaçon. — 15. La fenêtre ronde. — 16. Canal demi-circulaire vertical supérieur. — 17. Canal demi-circulaire vertical inférieur. — 18. Jonction des deux canaux précédens. — 19. Canal horizontal. — 20. Le vestibule.

Fig. 2. Os temporal du fœtus avec les osselets du tympan. (Grandeur naturelle.)

No 1. Portion écailleuse, — 2. apophyse zygomatique, — 3. portion mastoïdienne, et — 4. portion pierreuse de l'os temporal. — 5, 5. Cercle osseux dans lequel est enchâssée la membrane du tympan. — 6. Le marteau. — 7. L'enclume. — 8. L'étrier.

Fig. 3. Les osselets de l'oreille d'un fœtus, dans leurs rapports naturels, et vus par dedans.

No 1. Face interne de la portion écailleuse du temporal. — 2. Apophyse zygomatique. — 3, 3. Cercle osseux dans lequel était enchâssée la membrane du tym-

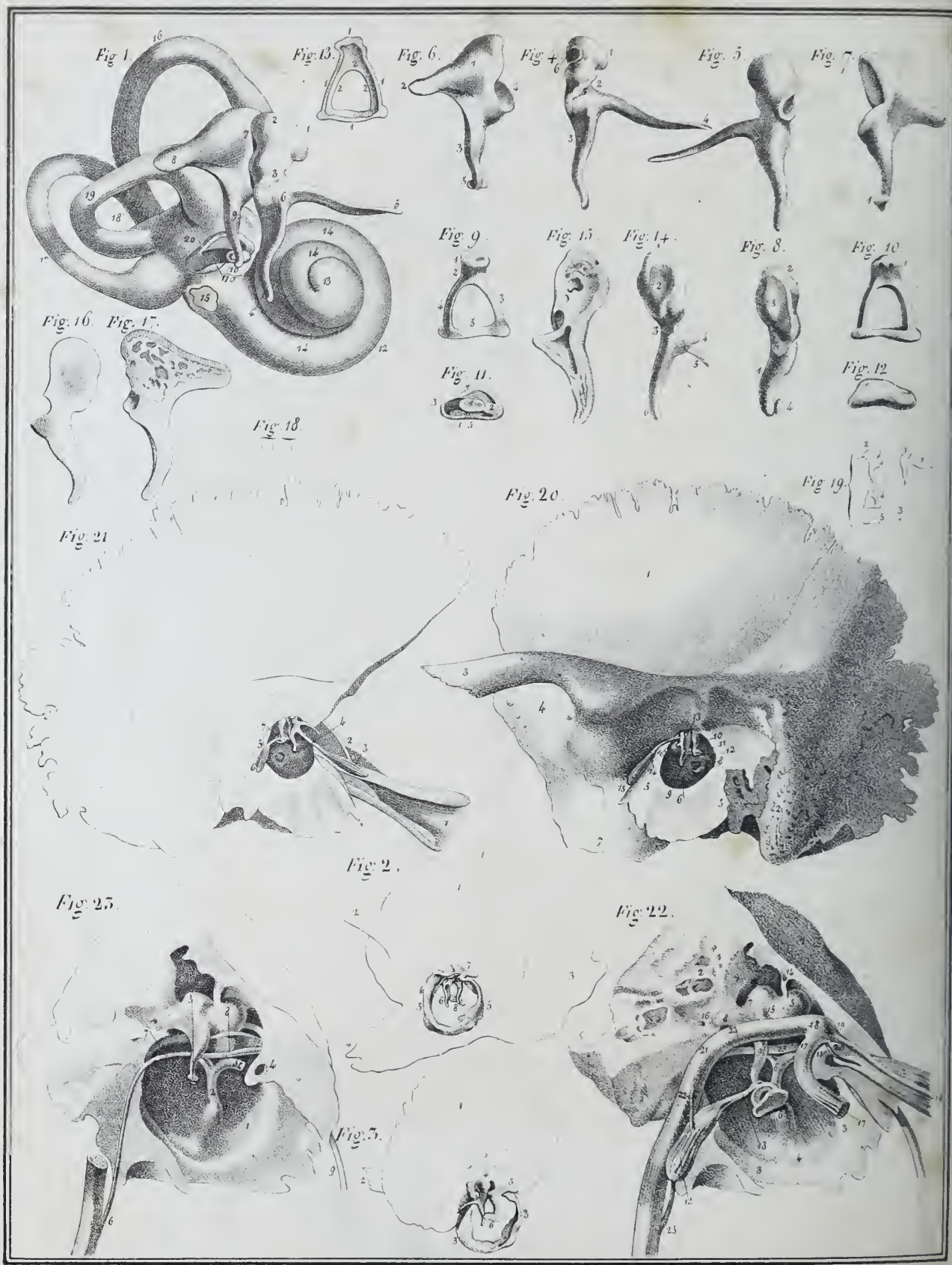

Hauverlan del.

Imp. litho. de Mme Formentin, rue St André des Arts n° 44.

pan. — 4. Le marteau. — 5. L'enclume. — 6. L'étrier, dont on n'aperçoit que la base.

Fig. 4. Le marteau, vu par sa face externe.

N° 1. La tête, — 2. le col, et — 3. le manche du marteau. — 4. La longue apophyse. — 5. La courte apophyse. — 6. Facette qui s'articule avec l'enclume.

Fig. 5. Le même os, vu par sa face interne.

Fig. 6. L'enclume.

N° 1. Le corps, — 2. la courte branche, et — 3. la longue branche de l'enclume. — 4. Facette qui s'articule avec le marteau. — 5. L'os lenticulaire resté uni à la longue branche de l'enclume.

Fig. 7. Le même os, vu par sa face interne.

N° 1. L'os lenticulaire, vu par sa face qui s'articule avec l'étrier.

Fig. 8. L'enclume, vue du côté de sa surface articulaire, et l'os lenticulaire.

Fig. 9. L'étrier, vu par sa face supérieure.

N° 1. La tête, — 2. le col, — 3. la branche antérieure, — 4. la branche postérieure, et — 5. la base de l'étrier.

Fig. 10. Le même os, vu par sa face inférieure.

N° 1. Inégalités du col auxquelles s'insère le tendon du muscle de l'étrier.

Fig. 11. L'étrier, vu du côté de sa tête.

N° 1. Facette qui s'articule avec l'os lenticulaire. — 2. Branche antérieure, — 3. branche postérieure, — 4. partie supérieure, et — 5. partie inférieure de la base de l'étrier.

Fig. 12. Base de l'étrier, vue du côté du vestibule.

Fig. 13. L'étrier divisé perpendiculairement, afin de faire voir son épaisseur et le sillon qui existe entre ses branches.

N° 1, 1, 1, 1. Coupe de l'étrier. — 2, 2, 2. Sillon de la face interne des branches du même os.

Fig. 14. Le marteau, vu du côté de sa facette articulaire.

N° 1. La tête, — 2. la facette articulaire, — 3. le col, — 4. la courte apophyse, — 5. la longue apophyse, — 6. le manche du marteau.

Fig. 15. Le marteau divisé suivant sa longueur, afin de faire voir la disposition du tissu osseux qui le forme.

Fig. 16. Le marteau coupé suivant sa longueur, et dont la stucture est plus dense que dans la pièce précédente.

Fig. 17. L'enclume, divisée suivant sa longueur.

Fig. 18. L'os lenticulaire, considérablement grossi.

N° 1. L'os lenticulaire, vu de face. — 2. L'os lenticulaire, vu de profil.

Fig. 19. Les quatre osselets de l'oreille. (Grandeur naturelle.)

N° 1. Le marteau. — 2. L'enclume. — 3. L'os lenticulaire. — 4. L'étrier. — 5. L'étrier, vu par sa base.

Fig. 20. Os temporal d'un homme adulte, sur lequel on a enlevé la partie osseuse du méat auditif, afin de mettre à découvert le muscle antérieur du marteau.

N° 1. Portion écailleuse, — 2. portion mastoïdienne, — 3. apophyse zygomatique, et — 4. cavité glénoïde de l'os temporal. — 5. 5. Portion du conduit auditif externe coupée pour mettre à découvert — 6. la cavité du tympan. — 7. Portion du rocher. — 8. La fenêtre ronde. — 9. Le marteau. — 10. L'enclume. — 11. L'étrier. — 12. Le muscle de l'étrier sortant de la pyramide. — 13. Le muscle interne du marteau. — 14. Le muscle antérieur du marteau. — 15. Insertion du muscle précédent à l'épine du sphénoïde. — 16. Tendon du même muscle, qui se termine à la longue apophyse du marteau.

Fig. 21. Temporal sur lequel on a mis à découvert la cavité du tympan, afin de faire voir le muscle interne du marteau et le muscle de l'étrier.

N° 1. La trompe d'Eustachi. — 2. Le muscle interne du marteau. — 3. Extrémité inférieure du muscle précédent, s'insérant à la trompe d'Eustachi. — 4. Tendon du même muscle, se terminant à la courte apophyse du marteau. — 5. Le muscle de l'étrier. — 6. Portion du muscle précédent, qui était renfermée dans la pyramide. — 7. Tendon du même muscle, s'insérant au col de l'étrier.

Fig. 22. La membrane du tympan et les osselets de l'oreille, recouverts par la membrane muqueuse du tympan, avec leurs muscles et les nerfs qui se rendent à ces derniers.

N° 1. Face antérieure du rocher recouvert par la dure-mère. — 2. Cellules de la partie postérieure de la cavité du tympan. — 3, 3. Fin du conduit auditif formant un anneau auquel adhère — 4. la membrane du tympan. — 5. La tête du marteau. — 6, 6. Le manche du marteau. — 7. Le corps, — 8. la courte branche, et — 9. la longue branche de l'enclume. — 10. Le muscle interne du marteau. — 11. Le tendon du même muscle, traversant le temporal pour aller s'insérer à la courte apophyse. — 12. Portion charnue du muscle de l'étrier qui est renfermée dans la pyramide. — 13. Tendon du même muscle allant s'insérer au col de l'étrier. — 14. Faisceau fibreux, arrondi, qui se porte du rocher à la tête du marteau. — 15. Fibres ligamenteuses qui unissent la tête du marteau avec l'enclume. — 16. Autres fibres ligamenteuses qui attachent la courte branche de l'enclume au rocher. — 17, 17. Tronc du nerf facial. — 18. Courbure du même nerf dans le canal osseux qui le reçoit. — 19. Le filet crânien du nerf vidien allant s'anastomoser avec le nerf facial. — 20. Rameau que le nerf facial donne au muscle interne du marteau. — 21. Continuation du nerf facial. — 22. Rameau fourni par le nerf facial au muscle de l'étrier. — 23, 23, 23. Corde du tympan.

Fig. 23. La même pièce que dans la figure précédente; on a enlevé l'étrier, les muscles

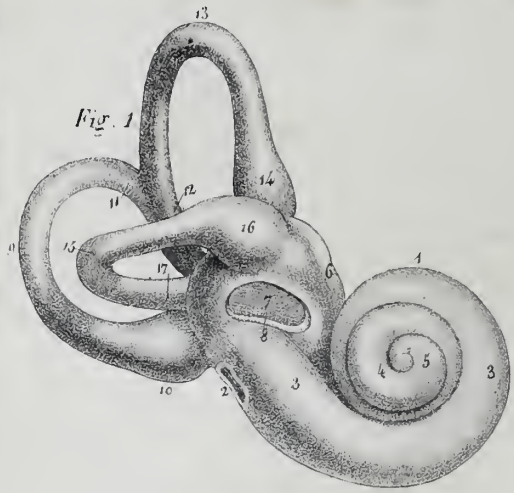

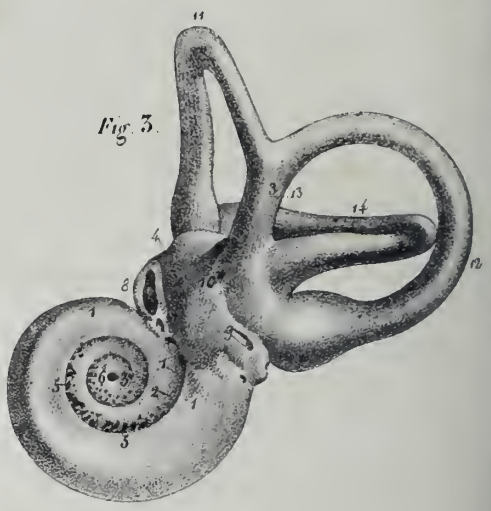

Fig. 5.

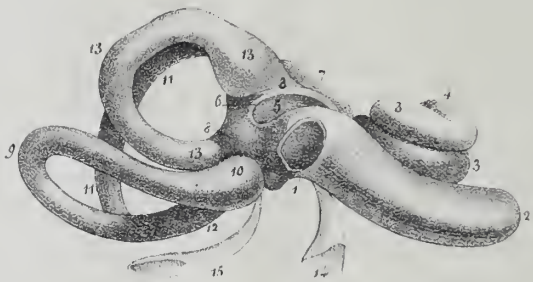

Fig. 2.

Fig. 4.

Fig. 6.

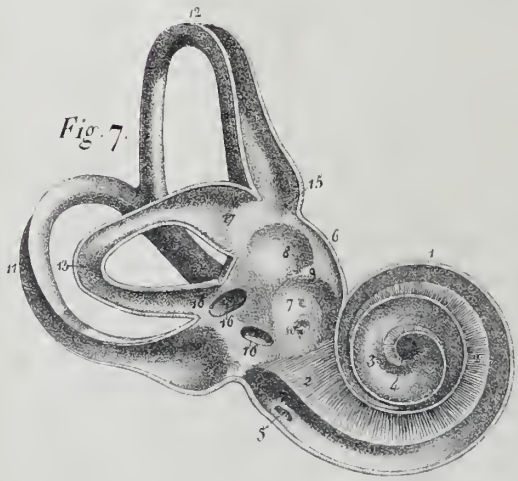

Hainedaro del

Imp. Litho de Mme Formentin, rue St André des Arcs, N 39

et le nerf facial, afin de mieux faire voir les articulations des osselets et la disposition de la corde du tympan.

N° 1. La membrane du tympan. — 2. Le manche du marteau. — 3. L'os lenticulaire, vu par sa face qui s'articulait avec l'étrier. — 4. Canal osseux par lequel passait le tendon du muscle interne du marteau. — 5. Le tendon coupé du muscle interne du marteau. — 6. La corde du tympan rétrécie à son origine. — 7. Première courbure de la corde du tympan. — 8. Seconde courbure de la même corde aussitôt après son passage entre l'enclume et le marteau. — 9. Terminaison de la corde du tympan, qui est dans cet endroit plus volumineuse qu'à son origine.

PLANCHE 146.

Fig. 1. L'oreille interne ou le labyrinthe, vu en dehors. (D'après Soëmmerring.)

N° 1. Le limaçon. — 2. La fenêtre ronde. — 3, 3, 3. La première spirale du limaçon. — 4. La seconde spirale du limaçon. — 5. La troisième spirale et le sommet du limaçon. — 6, 6. Le vestibule. — 7. La fenêtre ovale. — 8. Sillon de la fenêtre ovale. — 9. Canal demi-circulaire vertical inférieur. — 10. Dilatation du canal précédent près du limaçon. — 11. Extrémité supérieure du même canal se réunissant à l'extrémité correspondante du canal vertical supérieur pour former — 12. le canal commun aux deux canaux verticaux. — 13. Le canal vertical supérieur. — 14. Dilatation vésiculaire du canal précédent. — 15. Canal demi-circulaire horizontal. — 16. Dilatation vésiculaire de l'extrémité externe du canal précédent, située au-dessus de la fenêtre ovale. — 17. Extrémité interne du même canal.

Fig. 2. Figure linéaire indiquant la grandeur naturelle de la préparation précédente.

Fig. 3. Le labyrinthe, vu en dedans.

N° 1, 1, 1. Première spirale du limaçon. — 2, 2, 2. Seconde spirale du limaçon. — 3. Troisième spirale du limaçon. — 4, 4. Canaux très-courts pour le passage de nerfs. — 5, 5. Autres trous pour le passage des vaisseaux et des nerfs de l'oreille interne. — 6. Canal creusé dans la base du limaçon par lequel passe une branche nerveuse qui parvient jusqu'à l'infundibulum. — 7. Portion de l'aqueduc du limaçon. — 8. Canal pour le passage des nerfs des vésicules elliptiques des canaux demi-circulaires vertical supérieur et horizontal. — 9. Ouverture pour le passage des nerfs du canal demi-circulaire inférieur et de l'épanouissement nerveux flabelliforme. — 10. L'aqueduc du vestibule. — 11. Canal demi-circulaire vertical supérieur. — 12. Canal demi-circulaire vertical inférieur. — 13. Canal résultant de la jonction des deux canaux demi-circulaires verticaux. — 14. Canal demi-circulaire horizontal.

Fig. 4. Dessin linéaire indiquant la grandeur naturelle de la figure précédente.

Fig. 5. Le labyrinthe, vu de côté.

N° 1. La fenêtre ronde bouchée par sa membrane. — 2. Première spirale, — 3, 3. seconde spirale, — 4. troisième spirale et sommet du limacon. — 5. La fenêtre ovale. — 6. Sillon qui entoure la fenêtre ovale. — 7. Canal pour les nerfs de l'épanouissement nerveux et les canaux demi-circulaires vertical supérieur et horizontal. — 8, 8. Le vestibule. — 9. Canal demi-circulaire vertical inférieur. — 10. Dilatation vésiculaire du canal précédent. — 11, 11. Canal demi-circulaire vertical supérieur. — 12. Canal commun résultant de la jonction des deux canaux verticaux. — 13, 13, 13. Canal demi-circulaire horizontal. — 14. L'aqueduc du limaçon. — 15. L'aqueduc du vestibule.

Fig. 6. Le labyrinthe, vu par sa partie supérieure et postérieure. (Grandeur naturelle.)

N° 1, 1. Le limaçon. — 2. Le vestibule. — 3. Canal demi-circulaire vertical inférieur. — 4. Canal vertical supérieur. — 5. Canal horizontal.

Fig. 7. Le labyrinthe ouvert dans toute son étendue, afin de faire voir sa disposition. (Fœtus de huit mois.)

N° 1, 1. Le limaçon, ouvert dans toute son étendue. — 2, 2, 2. Portion osseuse de la lame spirale du limaçon, vue par sa face supérieure. *Rampe supérieure* ou *vestibulienne* du limaçon. — 3, 3, 3. *Rampe inférieure* ou *tympanique* du limaçon. — 4. Centre de l'infundibulum. — 5. Orifice de l'aqueduc du limaçon. — 6. Epaisseur des parois du vestibule. — 7. Enfoncement arrondi du vestibule rempli de porosités. — 8. Enfoncement ovalaire du vestibule. — 9. Saillie osseuse séparant les deux excavations précédentes. — 10. Orifice de l'aqueduc du vestibule. — 11. Canal demi-circulaire vertical inférieur ouvert, ainsi que — 12. le canal vertical supérieur, et — 13. le canal horizontal. — 14. Ouverture de la dilatation elliptique du canal demi-circulaire inférieur dans le vestibule. — 15. Ouverture de la dilatation elliptique du canal vertical supérieur dans le vestibule. — 16. Ouverture commune des deux canaux demi-circulaires verticaux. — 17. Ouverture de la dilatation elliptique du canal demi-circulaire horizontal. — 18. Ouverture plus rétrécie de l'autre extrémité du canal précédent.

Fig. 8. Le labyrinthe dans toute son étendue, afin de faire voir la disposition de son intérieur, et vu dans la même position que la figure 3 de cette même planche.

N° 1, 1, 1, 1. Première spirale du limaçon. — 2, 2, 2. Seconde spirale, et — 3, 3, 3. troisième spirale et sommet du limaçon. — 4, 4, 4. Partie supérieure du vestibule. — 5. Fenêtre ovale. — 6. Ouverture dilatée du canal demi-circulaire horizontal. — 7, 7. Cavité du canal demi-circulaire vertical inférieur. — 8, 8. Cavité du canal demi-circulaire vertical supérieur. — 9. Cavité du canal horizontal. — 10. Cavité du canal commun formé par les deux canaux demi-circulaires verticaux.

Hainelin del.

Imp. Silho de Mme Tormentin, rue des Ste Peres N°

PLANCHE 147.

Fig. 1. Le labyrinthe ouvert, afin de faire voir les parties qu'il renferme. (D'après Soëmmerring.)

N° 1, 1, 1. Le limaçon, dont les parois sont presque entièrement enlevées, afin de faire voir les lignes que présente sa lame spirale. — 2, 2, 2. Le vestibule. — 3, 3, 3. Le canal demi-circulaire vertical inférieur. — 4, 4. Le canal demi-circulaire vertical supérieur. — 5. Le canal formé par la réunion des deux canaux demi-circulaires verticaux. — 6, 6, 6. Canal demi-circulaire horizontal. — 7, 8, 9. Les trois spirales de la lame du limaçon, vues par leur face inférieure. — 10, 10. Bord de la lame spirale qui se continue avec la portion membraneuse de la cloison ou le périoste du limaçon. — 11. Les deux utricules du vestibule, qui de ce côté sont réunies en une seule. — 12, 12. Tube membraneux du canal demi-circulaire vertical inférieur. — 13. Dilatation elliptique du tube précédent. — 14, 14. Tube membraneux du canal demi-circulaire vertical supérieur. — 15. Tube membraneux commun aux deux canaux demi-circulaires verticaux. — 16, 16. Les deux extrémités du tube membraneux appartenant au canal demi-circulaire horizontal. — 17. Le nerf acoustique. — 18. Branche antérieure du nerf acoustique se portant à la base du limaçon, et dont les filamens traversent les petits canaux osseux qu'on trouve en cet endroit, pour aller se répandre sur la lame spirale, de son centre vers sa périphérie, en formant une sorte de réseau. — 19. Branche postérieure du nerf acoustique. — 20. Le grand rameau de la branche précédente se portant aux dilatations vésiculaires des canaux demi-circulaires vertical supérieur et horizontal. — 21. Le rameau moyen de la même branche de nerf, se rendant au sac sphérique du vestibule. — 22. Le petit rameau de la même branche, destiné à la dilatation vésiculaire du canal demi-circulaire vertical inférieur.

Fig. 2. Le labyrinthe, de grandeur naturelle et dans la même position que dans la figure précédente. Ses parois sont intactes, afin de faciliter l'intelligence de cette même figure.

Fig. 3. Le labyrinthe, ouvert de la même manière que dans la figure 7 de la planche précédente, afin de faire voir la disposition des parties qu'il renferme.

N° 1, 1, 1. Première spirale de la lame du limaçon, vue en dessus, et couverte d'un plexus nerveux beaucoup moins prononcé que celui de la face supérieure de la même lame. — 2, 2. Seconde spirale, et — 3. troisième spirale de la lame du limaçon. — 4, 4. Bord libre de la lame spirale, au niveau duquel les deux rampes du limaçon communiquent l'une avec l'autre. La lame spirale paraît composée de quatre lignes ou zones; savoir : — 5. d'une zone osseuse; — 6. d'une zone blanche, flexible, transparente; — 7. d'une zone vésiculaire (*zona vesicularis*,

Soëmm.); — 8. d'une zone membraneuse et muqueuse. — 9. Sac arrondi qui occupe l'excavation du vestibule indiquée sous le nº 7 de la figure 7 de la planche précédente. — 10. Espace existant entre le sac arrondi et — 11. l'utricule commune à laquelle venaient aboutir les cinq orifices des trois canaux demi-circulaires. On voit la distribution palmiforme des filets du nerf acoustique sur cette utricule. — 12. Vésicule elliptique du tube membraneux que renferme le canal vertical inférieur avec les filets nerveux radiés qui s'y rendent. — 13. Vésicule elliptique du tube membraneux renfermé dans le canal demi-circulaire vertical supérieur. — 14. Dilatation elliptique, et — 15. extrémité rétrécie du tube membraneux du canal demi-circulaire horizontal, s'unissant à l'utricule commune, nº 11.

Fig. 4. Les parties molles retirées de la portion osseuse du labyrinthe, et conservées dans leurs rapports naturels. (Grandeur naturelle.)

Nº 1, 1. Lame spirale du limaçon, vue par sa face supérieure. — 2. Sac nerveux arrondi. — 3. Utricule commune. — 4. Tube membraneux du canal demi-circulaire vertical inférieur. — 5. Tube membraneux du canal demi-circulaire vertical supérieur. — 6. Tube membraneux du canal demi-circulaire horizontal.

Fig. 5. Le labyrinthe, vu par-dessous, afin de faire voir l'utricule commune du canal demi-circulaire vertical inférieur et la disposition du nerf acoustique.

Nº 1. Limaçon. — 2. Utricule commune. — 3. Canal demi-circulaire vertical inférieur. — 4. Dilatation vésiculaire elliptique du canal précédent. — 5. Tube membraneux du canal demi-circulaire vertical supérieur. — 6. Dilatation vésiculaire elliptique du canal précédent. — 7. Tube membraneux appartenant aux deux canaux demi-circulaires verticaux. — 8, 8. Portion du tuyau membraneux du canal horizontal. — 9, 9. Nerf facial entouré par — 10. le nerf auditif. — 11. Branche antérieure du nerf acoustique destinée au limaçon. — 12. Branche postérieure du même nerf. — 13. Grand rameau de la branche précédente, appartenant à l'utricule commune et aux deux dilatations vésiculaires elliptiques des canaux demi-circulaires vertical supérieur et horizontal. — 14. Rameau moyen de la même branche se perdant sur le sac arrondi. — 15. Petit rameau de la même branche appartenant à la dilatation vésiculaire elliptique du canal demi-circulaire vertical inférieur.

Fig. 6. Parties molles retirées du labyrinthe, dans leur grandeur et leur position naturelles.

Nº 1. Lame spirale du limaçon. — 2. Utricule commune. — 3, 4, 5. Les tubes membraneux des canaux demi-circulaires vertical supérieur, vertical inférieur, et horizontal.

Fig. 7. Les artères de l'oreille externe, injectées.

Nº 1. Tronc de l'artère carotide externe. — 2. Artère auriculaire postérieure. — 3. Rameau qui perce le cartilage de l'oreille pour se répandre sur la partie antérieure de la conque, et aller s'anastomoser avec les artères auriculaires anté-

rieures. — 5. Autre rameau qui se perd derrière l'oreille. — 6. Rameau qui se perd vers l'apophyse mastoïde. — 7. L'artère transverse de la face, avec un rameau qui appartient à la glande parotide. — 8. Rameaux artériels qui remontent vers l'auricule, et se distribuent au conduit auditif. — 9. Artère maxillaire interne. — 10, 10. Artère temporale. — 11. Artère auriculaire antérieure, se divisant en rameaux supérieurs et en rameaux inférieurs, dont les divisions couvrent toute la face externe de l'auricule.

Fig. 8. Les nerfs cutanés de l'oreille externe.

N° 1, 1. L'oreille externe, vue par derrière. — 2. Le conduit auditif coupé. — 3, 4, 5. Trois rameaux du nerf auriculaire postérieur, lequel vient de la troisième paire des nerfs cervicaux. Ils se répandent à la face postérieure de l'auricule, à l'exception du — 6. rameau qui perce le cartilage de la conque, et se distribue à la partie antérieure avec la branche correspondante de l'artère auriculaire postérieure.

Fig. 9. Coupe verticale de l'oreille externe, passant par le conduit auditif et la membrane du tympan. Cette préparation fait voir les diverses courbures et les dimensions du conduit auditif externe dans différens points de sa longueur (jeune homme de 18 ans).

N° 1. Coupe de la peau de la face au-devant de l'oreille. — 2. Le lobule de l'oreille. — 3. L'antitragus. — 4. L'anthélix. — 5. L'hélix. — 6. L'épaisseur de la peau de la face qui se porte sur l'oreille externe et s'introduit dans le conduit auditif. — 7. Graisse placée entre la peau et le muscle temporal. — 8. Fibres charnues du muscle temporal. — 9. Coupe des artères temporales profondes. — 10. Graisse qui occupe la fosse temporale. — 11. Coupe de la partie antérieure de la portion osseuse du conduit auditif, revêtue de son périoste. — 12, 12. Partie antérieure du cartilage de l'oreille, qui paraît divisé à cause de l'incisure qu'il présente. — 13. Tissu ligamenteux qui unit les portions cartilagineuse et osseuse du conduit auditif. — 14, 14. Partie postérieure du cartilage de l'oreille, recouvert de son périchondre. — 15. Membrane muqueuse de la cavité du tympan, se prolongeant sur — 16. la membrane du tympan. — 17, 17. Coupe de l'apophyse mastoïde. — 18. Les cellules mastoïdiennes revêtues par la membrane muqueuse. — 19. Dilpoë de l'apophyse mastoïde. — 20, 20. Dure-mère qui revêt la portion mastoïdienne de l'os temporal. — 21. Coupe du sinus transverse. — 22. Périoste de l'apophyse mastoïde. — 23, 23. Tendon du muscle sterno-mastoïdien. — 24, 24. Graisse placée entre la peau et le tendon du muscle sterno-mastoïdien. — 25, 25. Peau qui recouvre le cartilage de l'oreille externe. — 26. La même membrane tapissant, après s'être amincie, le conduit auditif externe, et se prolongeant sur — 27. la membrane du tympan. — 28. Entrée du conduit auditif. — 29. Première courbure du même conduit, dont la convexité regarde en avant. — 30. Seconde courbure du même conduit, dont la convexité regarde en arrière. — 31. Troisième courbure regardant en arrière. — 32. Les orifices des glandes cérumineuses.

Fig. 10. Empreinte en plâtre prise dans le conduit auditif, afin de faire voir les courbures et les dimensions de sa cavité.

N° 1. Extrémité du conduit correspondant à la conque. — 2. Extrémité du même conduit correspondant à la membrane du tympan. — 3, 4. Endroit où l'empreinte a été coupée pour faire voir les diamètres du conduit auditif.

Fig. 11 et 12. Diamètres du conduit auditif dans les endroits N°s 3 et 4 de la figure précédente.

PLANCHE 148.

Fig. 1. Face externe de la membrane du tympan, du côté droit, augmentée de quatre fois ses dimensions naturelles, afin de faire voir le réseau artériel qui s'y distribue. (D'après Soëmmerring.)

N°s 1, 2. Saillie formée par le manche du marteau.

Fig. 2. Paroi interne de la cavité du tympan, revêtue de sa membrane et de ses vaisseaux.

N° 1. Le marteau. — 2. L'enclume. — 3. L'étrier. — 4. Le promontoire. — 5. Excavation qui conduit à la fenêtre ronde.

Fig. 3. Le labyrinthe, augmenté de quatre fois ses dimensions naturelles, afin de faire voir les artères qui se répandent dans son intérieur.

N° 1, 1. Première spirale du limaçon coupée par sa partie moyenne. — 2. Face interne de la spirale précédente, recouverte de son périoste. — 3. Portion osseuse de la lame spirale de la cavité précédente. — 4. Le vestibule. — 5. Canal demi-circulaire vertical inférieur. — 6. Canal demi-circulaire vertical supérieur. — 7. Canal commun résultant de la jonction des deux précédens. — 8. Canal horizontal. — 9. Artère du labyrinthe qui est fournie par l'artère basilaire. — 10. Quatorze rameaux de l'artère précédente qui pénètrent dans le limaçon. — 11. Deux rameaux de la même artère qui s'introduisent dans le vestibule. — 12, 12. Ramifications des artères du limaçon, se distribuant à la paroi interne de cette cavité. — 13. Autres ramifications artérielles se distribuant à la cloison du limaçon. — 14. Branches artérielles qui se distribuent dans les canaux demi-circulaires.

Fig. 4. L'étrier revêtu de son périoste, dont les vaisseaux sont injectés (quatre fois sa grandeur naturelle).

Fig. 5. La moitié du limaçon, coupé dans la direction de son axe (oreille de fœtus).

N° 1. Extérieur des lames du limaçon. — 2. L'axe du limaçon. Les canaux dont il est creusé pour le passage du nerf auditif sont ouverts. — 3. Première spirale, — 4. deuxième spirale, — 5. sommet de la troisième spirale du limaçon. — 6. Commencement de la lame spirale, vue par sa face supérieure. — 7. Continua-

Hainedin, del.

Imp. Lith. de Mde Formentin, rue des Ste Pères. N° 1.

tion de la même lame, vue en grande partie par sa face inférieure. — 8, 8. Continuation de la même lame dans la seconde spirale du limaçon. — 9. La même lame dans le commencement de la troisième spirale du limaçon. — 10. Terminaison de la même lame dans l'infundibulum. — 11, 11. La rampe externe ou vestibulienne, — 12, 12, 12, 12, 12. La rampe interne ou tympanique du limaçon. — 13. Point de réunion des deux rampes. — 14. Saillie osseuse à laquelle adhère la fin de la lame spirale.

Fig. 6. L'autre moitié du limaçon représenté dans la figure précédente.

Fig. 7. Le sommet du limaçon, ouvert afin de faire voir la terminaison en infundibulum de la lame spirale.

N° 1. L'axe du limaçon. — 2, 2. Portion de la seconde spirale du limaçon. — 3, 3, 3. Rampe inférieure du limaçon. — 4, 4. Partie de la cloison du limaçon, sortant de la seconde spirale.

Fig. 8. Coupe du limaçon, augmentée de quatre fois son volume.

N° 1. Première spirale, — 2. seconde spirale, — 3. troisième spirale du limaçon. — 4. Le sommet, — 5. l'axe du limaçon. — 6. Fond du conduit auditif interne. — 7. Portion du conduit auditif interne commune aux nerfs auditif et facial. — 8, 8, 8, 8. Portion osseuse de la cloison. — 9, 9, 9, 9, 9. Rampe inférieure, 10, 10, 10, 10. rampe supérieure du limaçon.

Fig. 9. Le limaçon coupé dans la direction de son axe (homme adulte).

N° 1. Conduit auditif interne. — 2. L'axe du limaçon avec les canaux qui dans l'état frais donnent passage au nerf auditif. — 3. Ouverture placée entre la partie osseuse de la lame spirale et la cavité du limaçon. — 4. Lame osseuse descendant de l'axe du limaçon. — 5. Crochet terminant la partie osseuse de la lame spirale.

Fig. 10. Elle représente la face supérieure de la lame spirale du limaçon avec les artères qui s'y distribuent, et la disposition pennée des nerfs qui s'épanouissent à son sommet.

Fig. 11. Face interne ou convexe de la membrane qui bouche la fenêtre ronde du tympan.

Fig. 12. Elle représente la vésicule elliptique du canal demi-circulaire vertical inférieur, augmentée de vingt fois ses dimensions naturelles, afin de faire voir la disposition radiée des nerfs qui s'y distribuent.

N° 1, 1. La vésicule elliptique. — 2, 2. Endroit où la vésicule précédente se joint à l'utricule commune. — 3, 3. Tube que forme la vésicule précédente. — 4. Ouverture du tube précédent. — 5. Lieu où le rameau du nerf acoustique appartenant à la vésicule se voit sous forme d'une tache blanche, de laquelle — 6, 6, 6. les filets nerveux partent en irradiant et en formant une sorte de réseau.

Fig. 13. Forme de l'ouverture du tube représenté dans la figure précédente.

Fig. 14. Epanouissement nerveux et flabelliforme de l'utricule commune.

N° 1, 1. Deux rameaux artériels.

Fig. 15. Portion de la lame spirale du limaçon, augmentée de vingt fois ses dimensions naturelles.

N° 1, 1. La lame spirale se séparant de l'axe. — 2. Ouvertures de la lame précédente, par lesquelles pénètrent les nerfs. — 3, 3. Portion osseuse de la lame spirale. — 4, 4. Portion de la lame spirale, au-dessus de laquelle on voit un plexus nerveux. — 5, 5. Portion membraneuse et demi-transparente de la lame spirale. — 6, 6. Continuation de la membrane de la lame spirale, avec le périoste qui revêt l'intérieur du limaçon.

Fig. 16. Face interne de la vésicule elliptique dont les vaisseaux sont injectés.

PLANCHE 149.

Fig. 1. Elle représente l'encéphale et la moelle épinière, ou le système nerveux cérébro-spinal extrait des cavités osseuses, et vu par sa face antérieure. (D'après un homme d'environ 30 ans.)

N° 1, 1. Les hémisphères du cerveau. — 2. Grande scissure interlobaire. — 3, 3. Les lobes antérieurs du cerveau. — 4, 4. Les lobes moyens du même organe. — 5, 5. Scissure de Sylvius. — 6. Nerf olfactif. — 7. Nerf optique. — 8. Tubercule mamillaire. — 9. Nerf moteur oculaire commun. — 10, 10. Les lobes du cervelet. — 11. La protubérance annulaire. — 12. Nerf moteur oculaire externe. — 13. Extrémité supérieure de la moelle. — 14. Eminence pyramidale. — 15. Eminence olivaire. — 16. Face antérieure de la moelle et sillon médian qui règne dans toute sa longueur. — 17. Extrémité inférieure de la moelle. — 18, 18, 18, 18. Sillons latéraux et antérieurs dans lesquels s'insèrent les racines antérieures des nerfs spinaux. — 19, 19. Racines antérieures, — 20. racines postérieures des nerfs spinaux. — 21. Ganglion naissant à l'endroit où se réunissent les racines antérieures et postérieures des mêmes nerfs. — 22, 22, 22, 22, 22, 22, 22. Les nerfs cervicaux. — 23, 23, 23, 23, 23, 23, 23, 23, 23, 23, 23, 23. Les nerfs dorsaux. — 24, 24, 24, 24, 24. Les nerfs lombaires. — 25. Faisceau des nerfs sacrés, formant ce qu'on appelle vulgairement la *queue de cheval.*

Fig. 2. Elle représente le système cérébro-spinal, mis à découvert par l'ablation de la partie postérieure du crâne et de la partie correspondante du canal vertébral et du canal sacré (d'après un homme de 40 ans).

N° 1, 1, 1. Coupe des parois du crâne. — 2, 2. Face supérieure des hémisphères cérébraux. — 3, 3. Lobes postérieurs du cerveau. — 4. Extrémité postérieure de la grande fente interlobaire. — 5, 5. Les deux lobes du cervelet. — 6. Saillie médullaire qui se trouve au point de réunion des deux lobes précédens. — 7, 7. Face postérieure de la moelle épinière, et ligne médiane qui règne dans

Fig 2

Fig. 1.

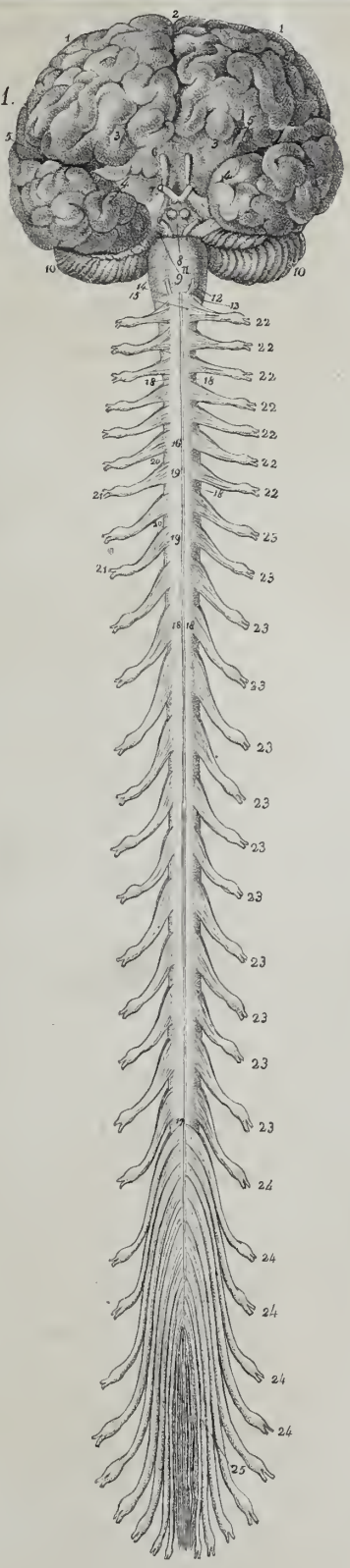

...clain del.

Imp. Litho. de Mlle Formentin, rue des Pts Pères N° 10

Haircelain del

Imp Litho de Mme Formentin, rue des Ste Pères N° 11

toute sa longueur. — 8. Extrémité inférieure de la moelle. — 9, 9, 9, 9, 9, 9, 9, 9. Coupe des vertèbres faite au niveau des trous de conjugaison. — 10. Coupe du canal sacré. — 11, 11. Racines postérieures des nerfs spinaux. — 12. Membrane dure-mère qui tapisse le canal vertébral, et qu'on a conservée seulement de ce côté. — 13, 13. Les nerfs spinaux traversant les canaux de la dure-mère pour sortir par les trous de conjugaison. — 14, 14. Ganglions naissant à l'endroit où se réunissent les racines antérieures et postérieures des mêmes nerfs. — 15, 15, 15, 15, 15, 15, 15. Les nerfs cervicaux. — 16, 16, 16, 16, 16, 16, 16, 16, 16, 16, 16, 16. Nerfs dorsaux. — 17, 17, 17, 17, 17. Les nerfs lombaires. — 18, 18, 18, 18. Les nerfs sacrés. — 19. Faisceau nerveux nommé vulgairement la *queue de cheval.* — 20. Le coccyx.

PLANCHE 150.

Elle représente l'ensemble du système cérébro-spinal, vu de profil par le côté gauche, et dans ses rapports naturels avec les parois du crâne et du canal vertébral (homme adulte.).

N°s 1, 2, 3. Coupe verticale du crâne passant par le coronal, les pariétaux et l'occipital. — 4. Lame criblée de l'ethmoïde. — 5. Cloison des fosses nasales. — 6. Le nez. — 7. Voûte palatine. — 8. Voile du palais et luette. — 9. Pharynx. — 10. Réunion de l'apophyse basilaire de l'occipital avec le sphénoïde. — 11. Mâchoire inférieure. — 12, 12. Coupe passant par le corps des vertèbres, les deux ligamens vertébraux et les cartilages intervertébraux. — 13, 13. Coupe divisant les apophyses épineuses des vertèbres. — 14, 14. Coupe du sacrum. — 15. Le coccyx. — 16. Partie externe de l'hémisphère gauche du cerveau : circonvolutions et anfractuosités cérébrales. — 17. Lobe antérieur du cerveau. — 18. Lobe moyen, et — 19. lobe postérieur du même organe. — 20. Lobe gauche du cervelet. — 21. Protubérance annulaire reposant sur la gouttière basilaire. — 22. Niveau du grand trou de l'occipital : ouverture de communication entre la cavité du crâne et celle du canal vertébral. — 23. Extrémité supérieure de la moelle épinière. Corps restiforme. — 24. Eminence olivaire gauche. — 25. Eminence pyramidale correspondante. — 26. Rétrécissement de l'extrémité supérieure de la moelle. — 27, 27. Partie latérale gauche de la moelle épinière. Sillon latéral et postérieur de la moelle, dans lequel s'implantent les racines postérieures des nerfs vertébraux. — 28, 28. Sillon latéral et antérieur dans lequel sont placées les racines antérieures des nerfs vertébraux. — 29. Extrémité inférieure de la moelle épinière. — 30. Faisceau des nerfs lombaires et sacrés qui naissent de la partie inférieure de la moelle (vulgairement *queue de cheval*). — 31. Les nerfs sacrés renfermés dans le canal du même nom.

PLANCHE 151.

Fig. 1. Face supérieure des hémisphères cérébraux dépouillés de leurs membranes. Le crâne est scié horizontalement au-dessus des sourcils, par le milieu des tempes et la partie supérieure de l'occipital.

N° 1. Os frontal. — 2. Occipital. — 3, 3. Pariétaux. — 4, 4. Temporaux. — 5, 5. Les hémisphères cérébraux. — 6, 6. Partie antérieure, — 7, 7. Partie postérieure des hémisphères cérébraux. — 8, 8, 8. Grande scissure médiane qui sépare les hémisphères cérébraux dans toute leur longueur. — 9, 9, 9. Circonvolutions cérébrales. — 10, 10, 10. Sillons et anfractuosités qui séparent les circonvolutions précédentes.

Fig. 2. Tête sciée verticalement par le milieu du front, afin de faire voir la face externe de l'hémisphère droit du cerveau, la partie correspondante du cervelet, la protubérance cérébrale et l'origine de la moelle épinière, dans leurs rapports naturels.

N° 1. Os frontal. — 2. Pariétal. — 3. Occipital. — 4. Protubérance occipitale interne. — 5. Niveau du grand trou occipital. — 6. Gouttière basilaire. — 7. Partie externe de l'hémisphère droit du cerveau. — 8. Extrémité antérieure du cerveau, et lobe antérieur du même organe. — 9. Lobe moyen du cerveau. — 10. Extrémité postérieure de l'hémisphère, et lobe postérieur du cerveau. — 11. Face supérieure du cervelet. — 12. Face inférieure, et — 13. circonférence du même organe. — 14. Protubérance annulaire. — 15. Eminence pyramidale. — 16. Eminence olivaire de la moelle allongée. — 17. Continuation de la moelle dans le canal vertébral.

PLANCHE 152.

Elle représente l'encéphale vu par sa base, avec l'origine des nerfs qui en proviennent. (D'après M. Gall.)

N° 1, 1. Extrémité antérieure de la grande scissure médiane du cerveau. — 2. Extrémité postérieure de la même scissure. — 3. Lobe antérieur du cerveau. — 4. Lobe moyen du cerveau. — 5. Scissure de Sylvius qui sépare les lobes antérieur et moyen du cerveau. — 6, 6. Lobe postérieur du cerveau. — 7, 7. Les circonvolutions de la face externe des hémisphères cérébraux. — 8. Tige pituitaire. — 9. *Tuber cinereum.* — 10. Tubercules pisiformes. — 11. Substance grise qui se trouve entre les tubercules pisiformes, et — 12, 12. les prolongemens antérieurs de la protubérance cérébrale. — 13. Face inférieure de la protubérance annulaire ou céré-

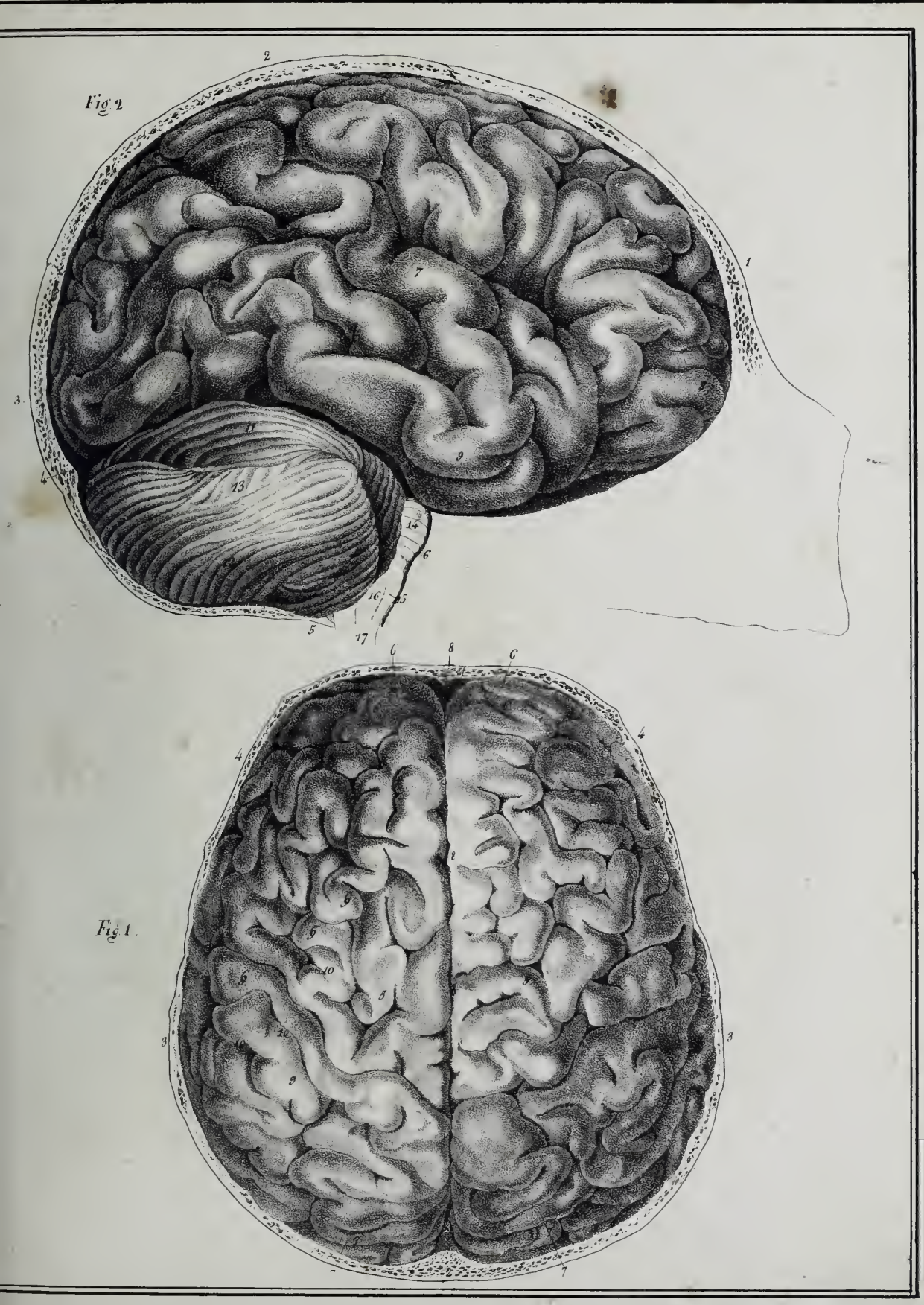

...inuelen, del.

Imp. Litho. de Mme Formentin, rue des Jes Jxes N. 10.

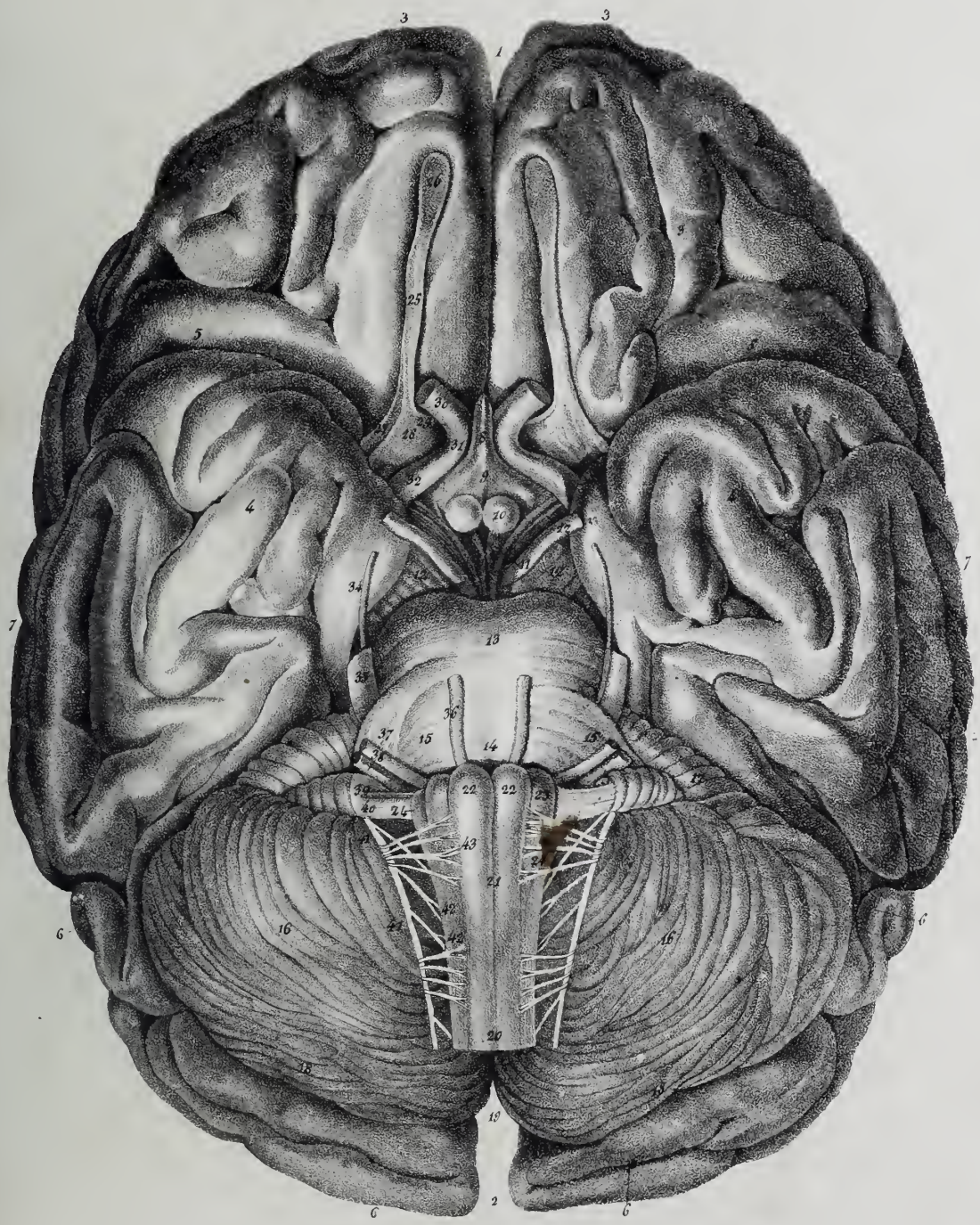

Imp Litho de Mlle Formentin rue des St Peres N° 10.

Haineelin del.

Lith. de Langlume rue de l'Abbaye 11.

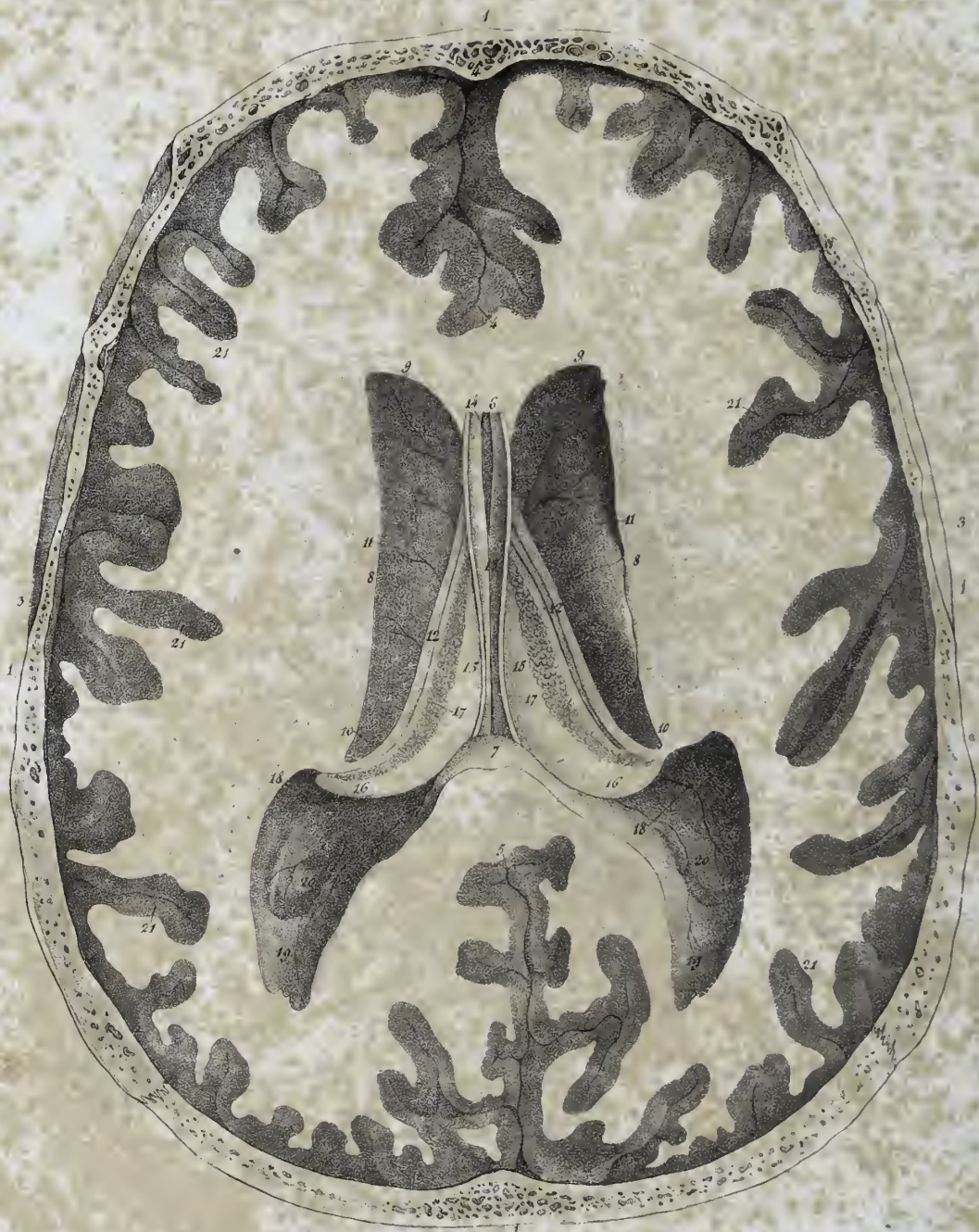

Hamelin, del.

Lith. Vinjoni

brale, et sillon qui loge l'artère basilaire. — 14. Sillon qui sépare la protubérance annulaire de l'extrémité supérieure de la moelle allongée. — 15. Prolongemens postérieurs de la protubérance annulaire. — 16. Face inférieure des lobes du cervelet. — 17. Partie antérieure, et — 18. partie postérieure de la circonférence du cervelet. — 19. Scissure qui sépare en arrière les lobes du cervelet. — 20. Extrémité supérieure de la moelle épinière. — 21. Sillon médian qui sépare l'une de l'autre — 22. les éminences pyramidales. — 23. Les éminences olivaires. — 24. Les corps restiformes. — 25. Le nerf olfactif. — 26. Le bulbe du nerf olfactif. — 27. Racine externe, — 28. racine moyenne, — 29. racine interne du nerf olfactif. — 30. Le nerf optique après sa commissure. — 31. Commissure des nerfs optiques. — 32. Le nerf optique avant sa commissure. — 33. Le nerf moteur oculaire commun. — 34. Le nerf pathétique. — 35. Le nerf trifacial. — 36. Le nerf moteur oculaire externe. — 37. Le nerf facial. — 38. Le nerf acoustique. — 39. Le nerf glosso-pharyngien. — 40. Le nerf vague. — 41. Le nerf accessoire. — 42, 42. Filets de renfoncement du nerf accessoire. — 43. Racines du nerf grand-hypoglosse enfoncées dans le sillon qui sépare les éminences pyramidales des corps olivaires.

PLANCHE 153.

Elle représente une coupe transversale du cerveau, faite au niveau de la face supérieure du corps calleux (homme de 45 ans).

Nos 1, 2, 2, 3. Coupe du coronal, des pariétaux et de l'occipital. — 4. Coupe de la crête coronale. — 5. Partie antérieure, et — 6. partie postérieure de la grande scissure qui sépare les hémisphères cérébraux. — 7. Le corps calleux. — 8. Extrémité antérieure, et — 9. extrémité postérieure du corps calleux. — 10. Raphé du corps calleux, et tractus médullaires longitudinaux. — 11, 11. Tractus médullaires transversaux. — 12, 12. Parties latérales du corps calleux se confondant avec — 13, 13. la substance blanche ou nerveuse des hémisphères cérébraux. — 14, 14, 14, 14. La substance grise ou corticale des hémisphères cérébraux. — 15, 15, 15. Les sillons qui séparent les circonvolutions cérébrales.

PLANCHE 154.

Elle représente une coupe transversale du cerveau; le corps calleux est enlevé en partie, afin de faire voir la région supérieure des ventricules latéraux, les corps striés, la bandelette demi-circulaire, la cloison des ventricules, la voûte à trois piliers, la cavité digitale et les plexus choroïdes (homme d'environ 30 ans).

N° 1. Coupe du coronal. — 2. Coupe de l'occipital. — 3, 3. Coupe des pariétaux. — 4. Extrémité antérieure, et — 5. extrémité postérieure de la grande scissure interlobaire. — 6. Extrémité antérieure du corps calleux. — 7. Extrémité postérieure du corps calleux se réunissant à la voûte à trois piliers. — 8, 8. Endroit où les parties latérales du corps calleux se réunissaient à la masse de substance médullaire des hémisphères cérébraux. — 9, 9. Extrémité antérieure, — 10, 10. extrémité postérieure, — 11, 11. partie moyenne des corps striés et ventricules latéraux. — 12, 12. La bandelette demi-circulaire séparant le corps strié de la couche optique. — 13. La cloison des ventricules. — 14. Cavité de la cloison des ventricules. — 15, 15. La voûte à trois piliers. — 16, 16. Les piliers postérieurs de la voûte précédente, se recourbant dans la partie inférieure des ventricules latéraux, pour former les corps frangés. — 17, 17. Les plexus choroïdes. — 18, 18. Point de réunion de la partie supérieure et de la partie inférieure des ventricules latéraux. — 19, 19. La cavité digitale ou ancyroïde, formant un cul-de-sac dans les lobes postérieurs du cerveau. — 20, 20. Saillie médullaire de la cavité ancyroïde, vulgairement appelée l'*ergot*. — 21, 21, 21, 21, 21. Coupe de la substance blanche et de la substance grise du cerveau.

PLANCHE 155.

Elle représente une coupe transversale du cerveau, faite au niveau de la partie supérieure des ventricules latéraux. Le corps calleux est enlevé dans sa partie supérieure, ainsi que la voûte à trois piliers, de manière à mettre à découvert la partie supérieure des ventricules latéraux, le ventricule moyen, les corps striés, les couches optiques, les tubercules quadrijumeaux, la glande pinéale et ses prolongemens; la valvule de Vieussens et le cervelet sont fendus sur la ligne médiane et écartés, pour mettre à découvert la cavité du quatrième ventricule et le *calamus scriptorius*.

N° 1. Coupe transversale du coronal. — 2, 2. Face crânienne de la région orbitaire du même os. — 3. Extrémité antérieure des hémisphères cérébraux. — 4. Extrémité postérieure des mêmes hémisphères. — 5. Substance blanche ou médullaire des hémisphères. — 6, 6, 6. Substance grise ou cendrée des hémisphères. — 7. Partie antérieure de la grande scissure interlobaire. — 8. Coupe faite à la partie antérieure du corps calleux. — 9. Partie recourbée de l'extrémité antérieure du corps calleux, placée entre les corps striés. — 10. Extrémité antérieure du corps strié. — 11. Extrémité postérieure du corps strié, et partie supérieure du ventricule latéral. — 12. Couche optique. — 13. Bandelette demi-circulaire, placée entre la couche optique et le corps strié. — 14, 14. Les piliers antérieurs de la voûte, coupés près de leur origine. — 15. Extrémité antérieure, et — 16. extrémité postérieure du ventricule moyen. — 17. Bandelette nerveuse ou commissure

1
2
2
3
7
6
8
9
10
14
14
15
5
13
12
21
20
16
18
11
19
21
6
22
23
24
24
28
27
25
29
26
30

ainelin del.

Hainecin . del

transversale qui réunit les couches optiques dans l'intérieur même du ventricule moyen. — 18. La commissure postérieure. — 19. La glande pinéale. — 20. Prolongemens médullaires de la glande pinéale sur la partie interne des couches optiques. — 21. Tubercules quadrijumeaux supérieurs. — 22. Tubercules quadrijumeaux inférieurs. — 23. Sillon crucial qui sépare les quatre tubercules quadrijumeaux. — 24, 24. Valvule de Vieussens coupée, et dont chaque moitié est renversée en dehors. — 25. Coupe verticale du cervelet, et *arbre de vie*. — 26, 26. Face supérieure du cervelet. — 27. Quatrième ventricule. — 28. Sillon médian qui se porte de l'aquedue de Sylvius et de la face supérieure de la protubérance cérébrale à la partie supérieure de la moelle épinière, et se réunit à — 29. la cavité appelée vulgairement le *calamus scriptorius*. — 30. Extrémité supérieure de la moelle épinière.

PLANCHE 156.

Fig. 1. Elle représente une coupe transversale du cerveau, faite au niveau des ventricules latéraux : la voûte à trois piliers est coupée à sa partie antérieure et renversée en arrière, de manière à laisser voir ce que les anatomistes anciens ont nommé *la lyre;* la partie antérieure du *septum lucidum* ou de la cloison des ventricules est coupée longitudinalement pour faire voir la cavité qui existe entre ses deux lames, et que quelques anatomistes ont nommée le cinquième ventricule.

N° 1. Coupe transversale du crâne, passant par le coronal, par — 2, 2. les pariétaux, et par — 3. l'occipital. — 4. Extrémité antérieure, et — 5. extrémité postérieure des hémisphères cérébraux. — 6. Extrémité antérieure, et — 7. extrémité postérieure de la scissure interlobaire. — 8. Substance médullaire. — 9. Substance corticale ou cendrée du cerveau. — 10. Extrémité antérieure du corps calleux coupé. — 11, 11. Extrémité antérieure des ventricules latéraux. — 12. Corps strié. — 13, 13. Les deux lames du *septum lucidum*, ou de la cloison des ventricules. — 14. Cavité qui existe entre les deux lames de la cloison précédente. — 15. Couche optique. — 16. La bandelette demi-circulaire. — 17, 17, 17. Les piliers antérieurs de la voûte à trois piliers, coupés près de leur base. — 18. Cavité du troisième ventricule. — 19. Les parties latérales de la voûte à trois piliers, allant former — 20. les corps frangés qui descendent dans la partie inférieure des ventricules latéraux. — 21. Stries placées à la face inférieure du corps calleux, formant ce qu'on appelle *la lyre*. — 22. Endroit où les ventricules latéraux se recourbent pour se porter à la partie inférieure du cerveau. — 23. Portion de la cavité digitale ou ancyroïde.

PLANCHE 157.

Fig. 1. Elle représente une coupe verticale du cerveau, du cervelet, de la protubérance annulaire et du commencement de la moelle épinière. (D'après une préparation faite par mon prosecteur, M. Pailloux.)

N° 1. Extrémité antérieure, et — 2. extrémité postérieure de l'hémisphère droit du cerveau. — 3, 3. Circonvolutions cérébrales de la face interne de l'hémisphère précédent du cerveau. — 4. Face supérieure du corps calleux. — 5. Extrémité antérieure du corps calleux, qui forme, en se recourbant, l'extrémité antérieure des ventricules latéraux. — 6. Extrémité postérieure du corps calleux. — 7, 7, 7. Portion de la face inférieure du corps calleux. — 8. Le *septum lucidum*, ou la cloison des ventricules. — 9. Pilier antérieur de la voûte à trois piliers, coupé à son origine. — 10. Portion de la voûte précédente en rapport avec la cloison des ventricules. — 11. Portion de la même voûte en rapport avec le corps calleux. — 12. La commissure antérieure. — 13. Membrane qui se porte du corps calleux à la commissure des nerfs optiques, et ferme l'extrémité antérieure du troisième ventricule. — 14. Nerf optique droit. — 15. Coupe de la commissure des nerfs optiques. — 16. Face plane de la couche optique droite, qui forme la paroi latérale correspondante du ventricule moyen. — 17. Coupe de la commissure qui s'étend d'une couche optique à l'autre, dans l'intérieur du troisième ventricule. — 18. Portion de substance grise qui fait partie de la paroi inférieure du troisième ventricule (*tuber cinereum*), et qui donne naissance à — 19. la tige pituitaire. — 20. La glande pituitaire. — 21. Corps mamillaire. — 22. Nerf de la troisième paire du côté droit. — 23. Glande pinéale. — 24. Prolongement de la glande pinéale sur la couche optique. — 25. Commissure postérieure. — 26. Orifice de l'aqueduc de Sylvius. — 27 et 28. Tubercules quadrijumeaux supérieur et inférieur droits. — 29. L'aqueduc de Sylvius fendu longitudinalement. — 30. Coupe de la protubérance cérébrale. — 31. Coupe de la valvule de Vieussens, se portant du tubercule quadrijumeau inférieur au cervelet. — 32. Cavité du quatrième ventricule, ou ventricule du cervelet. — 33. Cavité qui forme la partie inférieure du quatrième ventricule, et qu'on appelle le *calamus scriptorius*. — 34. Coupe de la moelle épinière. — 35. Coupe du cervelet, faisant voir ce qu'on appelle vulgairement *l'arbre de vie*. — 36. Portion de la face supérieure, et — 37. portion de la face inférieure du cervelet. — 38. Lobe antérieur, et — 39. lobe moyen de l'hémisphère droit du cerveau.

Fig. 2. Elle représente une coupe verticale du cerveau, faite au niveau de l'hémisphère gauche de cet organe, afin de mettre à découvert la partie supérieure et la partie inférieure du ventricule latéral correspondant, ainsi que la cavité digitale. (D'après une préparation faite par M. Pailloux.)

Fig. 1

Fig 2

Maincelin del

Lith de L. & A.

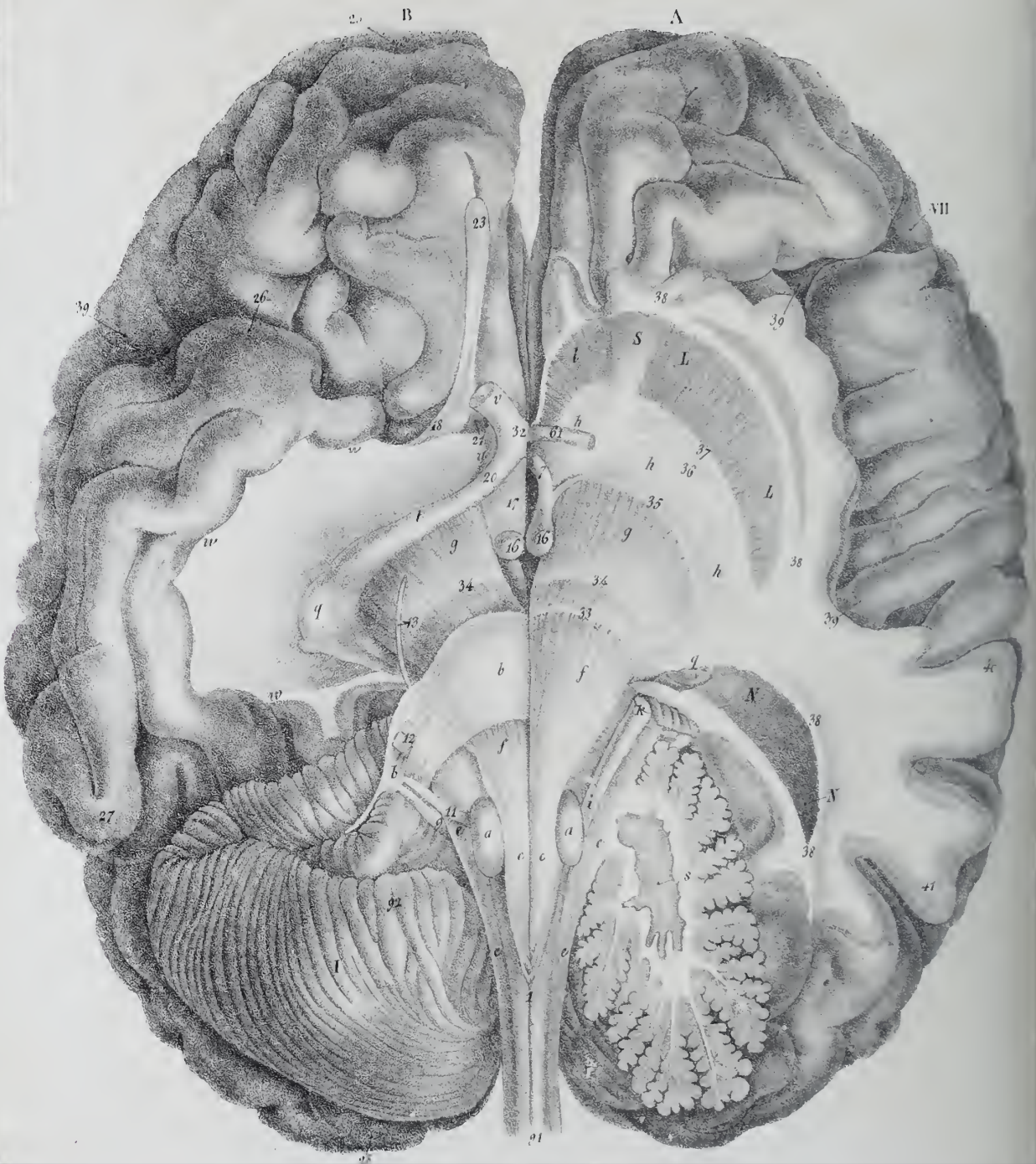

Hannolin del

Lith de Langlume

N° 1, 1, 1. Hémisphère droit du cerveau. — 2, 2, 2. Grande fente qui sépare les hémisphères. — 3. Extrémité antérieure, et — 4. extrémité postérieure de l'hémisphère gauche du cerveau. — 5. Coupe de l'hémisphère précédent. — 6. Coupe du corps calleux qui forme la paroi supérieure des ventricules latéraux. 7. Extrémité antérieure du corps calleux. — 8. Partie supérieure du ventricule latéral gauche, et portion de la face inférieure du corps calleux. — 9. *Septum lucidum*, ou cloison des ventricules. — 10. Voûte à trois piliers. — 11. Coupe du corps strié. — 12. Coupe de la couche optique. — 13. Extrémité postérieure du corps calleux, donnant naissance à — 14. la corne d'Ammon. Extrémité inférieure du ventricule latéral gauche. — 15. Le pilier postérieur gauche de la voûte formant le corps frangé correspondant. — 16. Plexus choroïde gauche. — 17. Cavité digitale placée à l'endroit où se réunissent les deux portions du ventricule latéral. — 18. Portion de la face inférieure du cerveau. — 19. Portion du cervelet.

PLANCHE 158.

Fig. 1. Elle représente le cervelet et une partie de la base du cerveau. (D'après M. le docteur Gall.)

B. Côté droit de la base de l'encéphale. N° 1. L'hémisphère du cervelet en entier. On voit comment le faisceau primitif e. e. du cervelet s'enfonce entre le nerf facial 11 et le nerf acoustique 9. — La paire mixte 12 est encore recouverte en entier par les fibres transversales du cervelet. — Le ganglion olivaire a. se prolonge au-dessous des filets transversaux du cervelet; une partie des fibres transversales du cervelet est enlevée, afin que l'on voie la continuation du faisceau pyramidal 1 c. qui commence à diverger et à être renforcé. En dehors du nerf optique q. t. v. on voit l'épanouissement des faisceaux nerveux, dans les circonvolutions inférieures w. w. w. du lobe moyen 26-27.

A. Côté gauche de la base de l'encéphale. Coupe verticale du cervelet, dirigée par l'entrée de son faisceau originaire e. e., et par le milieu de son ganglion s., dans la direction 92-28 B., afin d'apercevoir le renfoncement du faisceau originaire dans le ganglion, et les ramifications et subdivisions des cordons nerveux. Toutes les fibres transversales du cervelet qui couvrent la paire mixte k. i. et le prolongement f. du faisceau pyramidal i. c. sont enlevées. Le prolongement du ganglion olivaire a. est encore couvert par les fibres transversales. Le nerf optique est enlevé du gros faisceau fibreux g., et coupé en v. q. On voit ainsi le faisceau pyramidal se prolonger depuis l'entrecroisement i. jusqu'à l'entrelacement transversal 35, en dessous du nerf optique. La masse grise 17 a été ôtée en raclant, afin de montrer les deux cordons des corps mamillaires 16, l'un vers l'entrelacement transversal 35, l'autre 7. vers la masse commune de communication (*voûte*).

Les filets nerveux qui s'épanouissent dans les circonvolutions du lobe moyen, et concourent à sa formation, sont coupés en h. h. h. entre 35 et 37, au niveau de la commissure antérieure, et le lobe moyen est entièrement enlevé. L'amas de substance grise du gros ganglion supérieur du cerveau, et une partie des circonvolutions situées au fond de la grande fissure, entre les lobes moyen et antérieur, sont coupés dans la même direction. On voit par là comment cet amas de substance grise est divisé par les faisceaux nerveux S, en partie interne *l*, et en partie externe L. L.; comment les filamens les plus fins sont implantés dans la masse grise; comment les circonvolutions 40, 41 sont formées par les cordons postérieurs du gros faisceau fibreux (cuisse), placés en avant de q., et quelles sont la profondeur et la longueur de la grande fissure 39, 39, entre les lobes antérieur et moyen. Par l'ablation du lobe moyen, le côté postérieur de la grande cavité cérébrale N. N. est devenu visible. Cette cavité se prolonge en dedans et en avant, au-dessous du gros faisceau fibreux (cuisse) g. — Entre 40 et VII, on aperçoit les circonvolutions situées au-dessus de la scissure de Sylvius, entre les lobes antérieur et moyen. Le lobe antérieur n'est qu'entamé. — 21. Racine interne du nerf olfactif. — 18. Racine externe du même nerf. — 23. Bulbe du nerf olfactif. — 25, 26. Lobe antérieur du cerveau. — 26, 27. Lobe moyen du cerveau. — 27, 28. Lobe postérieur du cerveau. — 20. Nerf optique. — 32. Entrecroisement des nerfs optiques. — v. Le nerf optique après son entrecroisement. — 33. Entrelacement transversal au bord supérieur de la grande commissure du cervelet. — 34, 34. Entrelacement transversal du gros faisceau fibreux. — 36. Entrelacement transversal des faisceaux nerveux du lobe moyen. — 37. Entrelacement transversal du grand ganglion cérébral supérieur. — 38, 38, 38, 38. Endroit du tissu des deux ordres des filamens nerveux. — 13. Nerf pathétique. — B. B. Le pont de Varole. — 91. Fissure médiane de la face postérieure de la moelle vertébrale. — 61. Commissure antérieure du cerveau.

PLANCHE 159.

Elle représente le cerveau posé sur sa base (d'après M. Gall). La coupe, faite d'en haut, passe par le milieu de la grande commissure 1, 1, 1, 1, 1, jusqu'à l'appendice cérébral 2, situé au-dessous de la commissure antérieure 3, et jusqu'aux tubercules quadrijumeaux 4, 4, 4, 4. Les deux hémisphères sont séparés et déployés; on voit la masse nerveuse de l'épine du dos et du cerveau par la face postérieure et supérieure. Les sillons 5, 5 se continuent avec les sillons latéraux 6, 6. — 7. Fissure médiane. — 8, 8. L'intervalle situé au-devant de la partie fondamentale du cervelet, ouvert (*quatrième ventricule*); il est en connexion, par le moyen d'un canal situé au-dessous de la masse de communication 9, 9, au dessous de 10, avec le troisième ventricule ou l'intervalle 11, 11, au milieu du grand ganglion

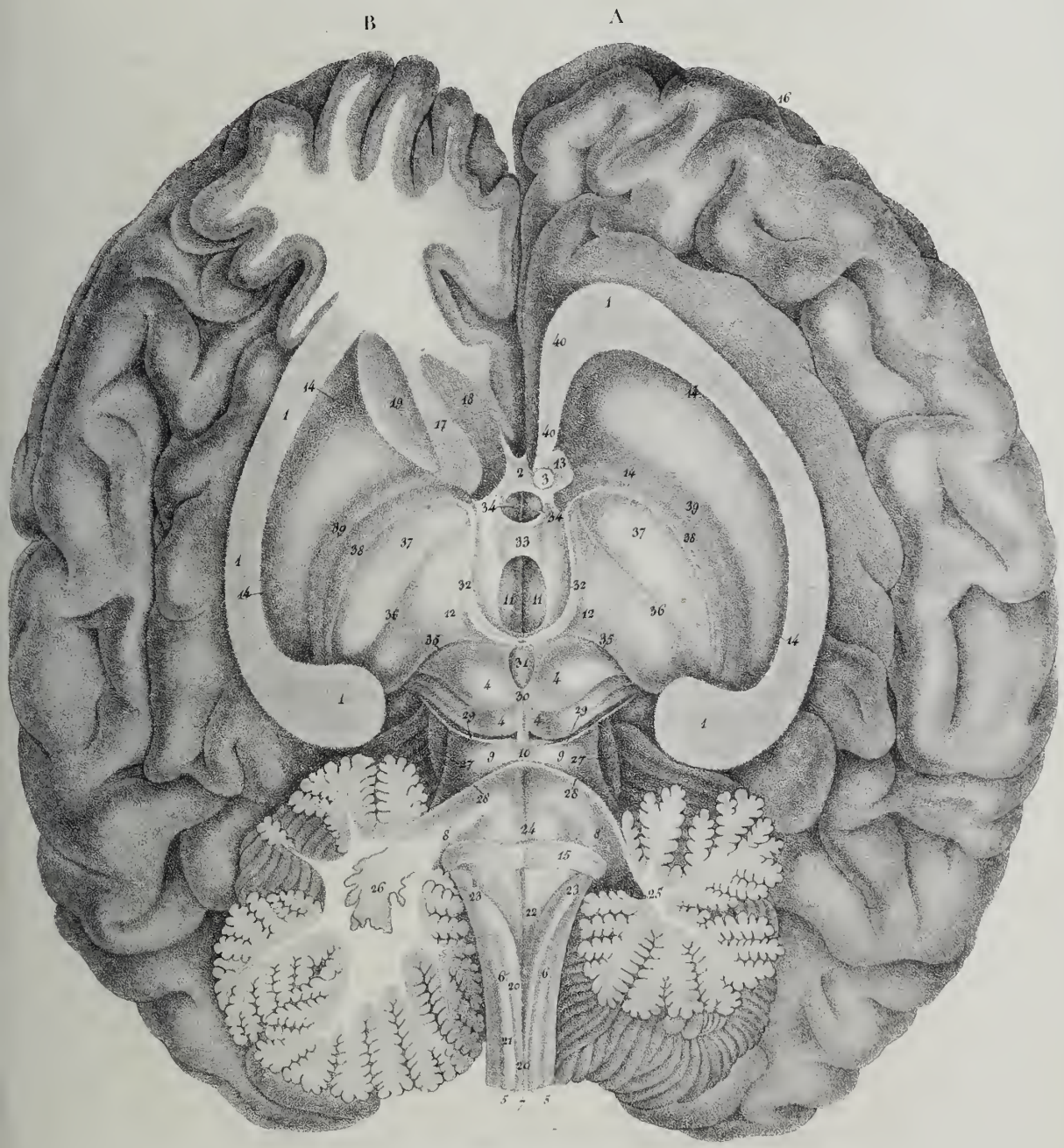

n del

Lith de Langlumé

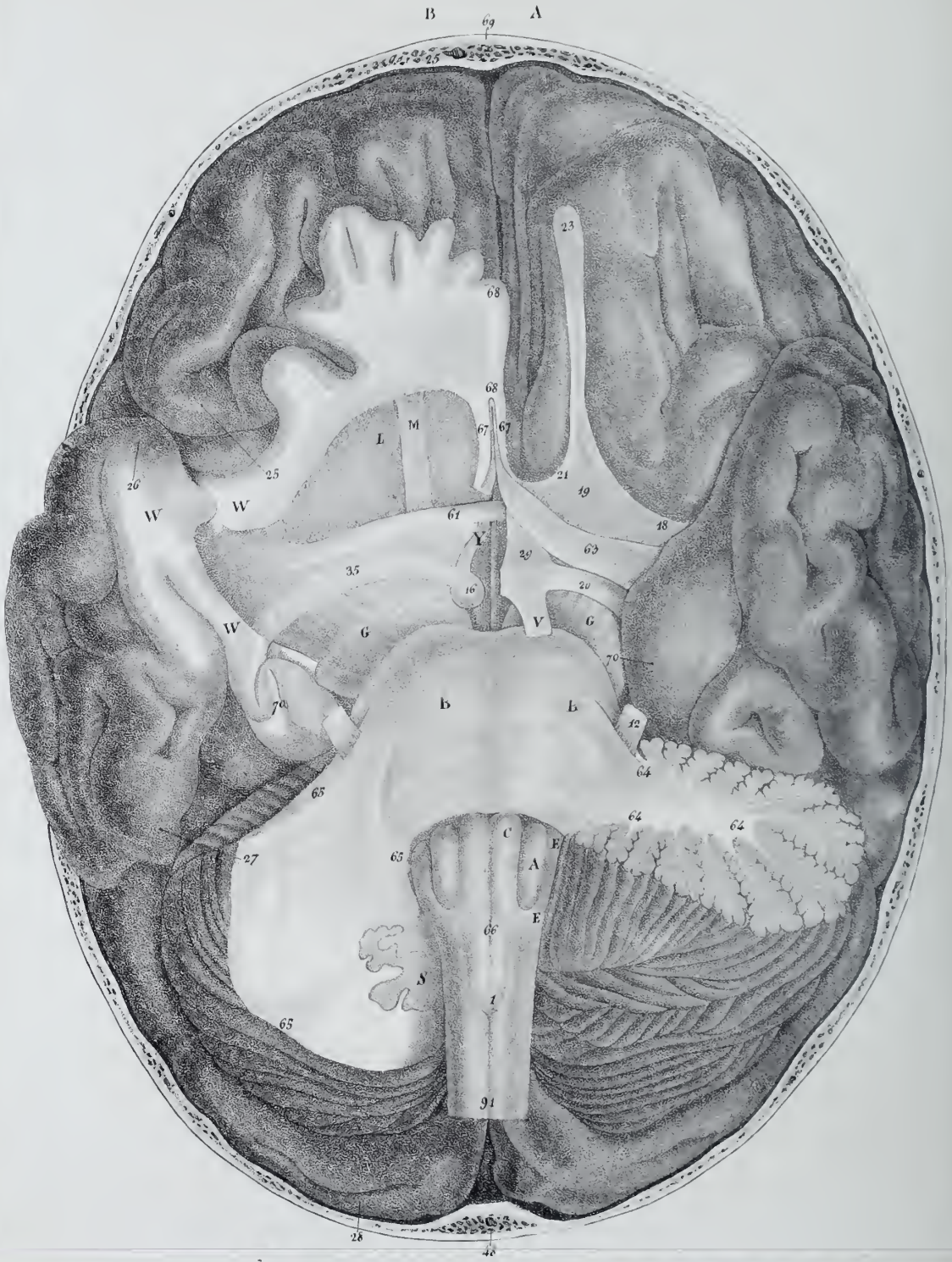

Haincelin, del

Lith de Langlum

cérébral inférieur 12, 12. — La cloison et la masse commune de communication sont coupées en 13 des deux côtés, et ôtées en entier, afin de montrer à découvert les deux grands ganglions cérébraux 12, 12, et 14, 14, — Du côté A, on voit toute la face intérieure du cervelet coupé verticalement par le milieu; du côté B, on a ôté du cervelet, par une coupe horizontale de dedans en dehors et d'avant en arrière, au niveau des fibres blanches 15, situées dans la quatrième cavité, la partie fondamentale, et ce que l'on voit du côté A de la face antérieure. On a, par une coupe verticale dans la direction de 13 à 16 (côté A), enlevé la partie antérieure interne de l'hémisphère B, afin de faire voir la direction divergente du faisceau nerveux au-dessus du grand ganglion inférieur; les filets extrêmement fins de la masse grise; les grands faisceaux 17 dans le milieu; la direction de cet amas de substance grise dans la partie interne 18 et dans l'externe 19, et la grandeur proportionnelle de chacune de ces divisions. — 20, 20. Commencement du faisceau pyramidal du cerveau. — 21, 21. Corps restiforme ou faisceau originaire du cervelet. — 22. Le quatrième ventricule, ou l'intervalle situé au-devant de la partie fondamentale du cervelet. — 23, 23. Entrée des pyramides au-dessous du pont ou du grand faisceau originaire du cerveau, au-dessous de la réunion du cervelet.—24. Ligne médiane de la masse cérébrale.— 25. Milieu de la masse nerveuse de la partie fondamentale du cervelet. — 26. Ganglion ou *corpus rhomboïdeum* du cervelet. — 27, 27. La protubérance annulaire. — 28, 28. Valvule de Vieussens, ou masse de connexion de la partie primitive du cervelet avec les tubercules quadrijumeaux. — 29, 29. Nerfs pathétiques ou de la quatrième paire. — 30. Commissure ou masse de réunion des tubercules quadrijumeaux. — 31. La glande pinéale. — 32, 32. Cordon supérieur de connexion du corps pinéal, avec le grand ganglion cérébral inférieur. — 33. La réunion molle du grand ganglion cérébral inférieur (commissure médiane). — 34, 34. Corps mamillaires. — 35, 35. Entrelacement transversal du gros faisceau fibreux. — 36, 36. Entrelacement transversal au-dessous du nerf optique. — 37, 37. La couche optique ou le grand ganglion cérébral inférieur. — 38, 38. Entrelacement transversal des faisceaux nerveux des lobes moyens. — 39, 39. Entrelacement transversal du grand ganglion cérébral supérieur. — 40, 40. Repli du corps calleux, ou masse de réunion des circonvolutions inférieures du lobe antérieur.

PLANCHE 160.

Cette planche représente la grande commissure du cervelet *b b*; la réunion des circonvolutions antérieures du lobe moyen, et de quelques circonvolutions dans la grande fissure, ainsi que la masse de réunion des circonvolutions inférieures du lobe antérieur. (D'après M. Gall.)

Côté A. Le lobe antérieur du cervelet est enlevé par une coupe verticale d

dedans en dehors, pour que l'on aperçoive la convergence des filets de réunion de toutes les lamelles vers la ligne médiane; les lobes antérieur et moyen du cerveau sont entiers; le nerf optique est renversé, afin de montrer l'accroissement qu'il a tiré de la masse grise placée à son entrecroisement, la direction ascendante des fibres blanches 63, 63, en avant du nerf optique et en avant de la commissure antérieure 61 vers la cloison, et la connexion de la racine antérieure du nerf olfactif, par le moyen de la masse nerveuse 67, avec les faisceaux de réunion des circonvolutions inférieures du lobe antérieur 68, 68.

Côté B. La partie inférieure du cervelet est enlevée par une coupe horizontale qui passe par le sillon profond, qu'on voit par 65, 65, afin de faire connaître la différence des formes qu'opèrent dans le cervelet une coupe verticale et une coupe horizontale.

48. Coupe de l'occipital. — 69. Coupe du coronal. — 65, 65. Coupe horizontale du cervelet. — 91. Continuation de la fissure médiane antérieure de la moelle vertébrale. — 1. Commencement du grand faisceau originaire et du faisceau pyramidal du cerveau. — 66. Bande transversale derrière le ganglion olivaire. — A. Eminence olivaire de la moelle allongée. — C. Entrée des éminences pyramidales au-dessous de la protubérance annulaire. — E. E. Corps restiforme ou prolongement du cervelet vers la moelle allongée. — S. Corps frangé du cervelet (*corpus rhomboïdeum cerebelli*). — 64, 64, 64. Fibres nerveuses convergentes du cervelet. — 12. Paire mixte ou nerf trijumeau. — 70, 70. Commencement antérieur du bourrelet roulé. — W. W. W. Circonvolutions du lobe moyen. — G. G. Les gros faisceaux fibreux ou cuisses du cerveau. — 16. Corps mamillaire. — Y. Prolongement des corps mamillaires vers la masse commune de communication. — 35. Entrelacement transversal au-dessous du nerf optique. — V. Partie du nerf optique après son entrecroisement, renversée. — 20. Le nerf optique avant son entrecroisement. — 29. Renforcement du nerf optique à l'endroit de l'entrecroisement. — 18. Racine externe du nerf olfactif. — 19. Racine moyenne du même nerf. — 21. Racine interne du même nerf. — 23. Bulbe du nerf olfactif. — 25, 25. Lobe antérieur du cerveau. — 26, 27. Lobe moyen, et — 28. lobe postérieur du même organe. — M. Les stries blanches des corps striés. — L. L'amas externe de substance du grand ganglion cérébral supérieur. — *l*. Partie interne du ganglion précédent.

PLANCHE 161.

Fig. 1. Coupe verticale du crâne passant par le milieu des hémisphères droits du cerveau et du cervelet, et par l'orbite du côté correspondant. (D'après M. Gall.)

N° 1. Coupe du frontal. — 2. Coupe du pariétal droit. — 3. Coupe de l'occipital. — 4. Gouttière basilaire. — 5. Extrémité antérieure, — 6. extrémité posté-

elin. del.

Lith. de Langlumé

Hancelin, del. *Lith. de Langlois*

rieure, et — 6. partie supérieure de l'hémisphère droit du cerveau. — 8, 8, 8, 8, 8, 8, 8, 8. Coupe des circonvolutions cérébrales. — 9, 9, 9, 9, 9. Sillons qui séparent les circonvolutions cérébrales. — 10. Extrémité supérieure de la moelle épinière. — 11. L'éminence olivaire droite. — 12, 13. L'éminence pyramidale droite, s'introduisant au-dessous du pont de Varole ou protubérance annulaire. — 14. Nerf trijumeau. — 15. Coupe de la protubérance annulaire. — 16, 16. Corps restiformes ou prolongemens du cervelet vers la moelle allongée (faisceaux originaires du cervelet. Gall). — 17. Centre nerveux de l'hémisphère du cervelet. — 18, 18, 18. Coupe des lames du cervelet, qui forment ce qu'on nomme vulgairement l'*arbre de vie*. — 19. Portion intacte de la face inférieure du cervelet. — 20. Prolongemens antérieurs de la protubérance ou cuisses du cerveau. (Gros faisceaux fibreux du cerveau. Gall.) — 21. Entrelacement transversal du gros faisceau fibreux. — 22. Entrelacement transversal au-dessous du nerf optique. — 23, 23. Coupe des faisceaux nerveux qui forment les circonvolutions du lobe moyen. — 24. Entrelacement transversal du grand ganglion cérébral supérieur. — 25, 25, 25. Endroit du tissu des deux ordres de filamens nerveux. — 26. Coupe de la commissure antérieure. — 27, 27. Espace occupé par la tente du cervelet, qui sépare la face supérieure de ce dernier organe de la partie inférieure des lobes postérieurs du cerveau.

PLANCHE 162.

Fig. 1. Coupe verticale du crâne et de l'encéphale, faite d'avant en arrière, afin de faire voir le trajet du faisceau pyramidal à travers la commissure du cervelet; le prolongement des faisceaux postérieurs; le renforcement que leur procure le ganglion cérébral inférieur, et le cours des faisceaux nerveux qui en sortent. Cette figure sert principalement à montrer comment les circonvolutions internes et postérieures sont formées par les fibres nerveuses des *prétendues couches optiques*, de même que la planche précédente fait surtout connaître le cours du faisceau pyramidal, et la formation des circonvolutions externes et antérieures. (D'après M. Gall.)

N° 1. Coupe du frontal. — 2. Coupe du pariétal. — 3. Coupe de l'occipital. — 4. Epaisseur de la crête cruciforme de l'os occipital. — 5. Partie du nez. — 6. Commencement du grand faisceau originaire, ou du faisceau pyramidal du cerveau. — 7. Le corps olivaire de la moelle allongée. — 8. Entrée du grand faisceau originaire au-dessous de la réunion du cervelet. (Entrée des pyramides au-dessous du pont.) — 9. Trajet et renforcement du grand faisceau originaire du cerveau entre la réunion du cervelet. (Trajet des pyramides à travers le pont.) — 10. Les gros faisceaux fibreux du cerveau (cuisses du cerveau). — 11, 11, 11. Le grand ganglion cérébral inférieur. (Couche optique.) — 12. Substance noi-

râtre du cerveau. — 13. Nerf optique. — 14, 14, 14. Entrelacement transversal du grand ganglion cérébral supérieur (corps strié). — 15. Réunion des circonvolutions antérieures du lobe moyen. (Commissure antérieure.) — 16, 16, 16, Les faisceaux du grand ganglion cérébral supérieur. (Les stries blanches du corps strié.) — 17, 17, 17. Circonvolutions cérébrales. — 18, 18. Faisceau originaire du cervelet. (Corps restiforme, ou prolongement du cervelet vers la moelle allongée.) — 19. Ganglion du cervelet. (Corps frangé, ou *corpus rhomboïdeum* du cervelet.)

PLANCHE 163.

Fig. 1. Cette figure représente un cerveau renversé, et vu par sa face inférieure. Du côté droit B on voit l'ensemble de la masse nerveuse du cervelet et du cerveau, fendue sur la ligne médiane, depuis le grand renflement jusqu'à la masse commune de réunion (voûte), et renversée de côté. On a simplement enlevé la masse grise, derrière la jonction des nerfs optiques, et une petite partie du grand ganglion cérébral inférieur, pour que l'on découvre les deux cordons internes des corps mamillaires, dont l'un se partage vers la partie antérieure de la masse commune de communication, et l'autre dans l'intérieur du grand ganglion cérébral inférieur. Sur la ligne médiane, les fibres de réunion sont séparées en deux divisions par une couche fibreuse verticale; mais elles sont tellement adhérentes, que les commissures des circonvolutions inférieures du cerveau sont réunies aux commissures des circonvolutions supérieures, et que les deux grandes cavités du cerveau ne communiquent pas immédiatement l'une à l'autre.

Du côté gauche A, le grand renflement et le cervelet sont coupés. Une partie de la couche médiane est enlevée, pour que l'on voie la continuation du nerf oculo-musculaire commun; une partie de la face interne du grand ganglion cérébral inférieur est entière; la partie antérieure est ôtée, pour faire voir le prolongement du cordon interne postérieur des corps mamillaires, avec l'entrelacement transversal; le cordon antérieur et interne de ces corps mamillaires, et la bandelette blanche en avant du nerf optique, sont coupés dans le voisinage de la jonction des circonvolutions antérieures du lobe moyen; la cloison, la masse de réunion des circonvolutions inférieures, postérieures et antérieures, l'amas interne de substance grise du grand ganglion cérébral supérieur, les filets de réunion convergens situés entre la face du grand ganglion cérébral inférieur, sont enlevés pour montrer la grande réunion de toutes les circonvolutions supérieures, et la direction des filets de réunion, et pour faire voir comment les faisceaux nerveux divergens ont une direction opposée à celle des filets de réunion, et comment ils sont entrelacés les uns dans les autres. (D'après M. Gall.)

N° 1, 1, 1, 1. Lobe antérieur du cerveau. — 2, 2, 2, 2. Lobe moyen, et —

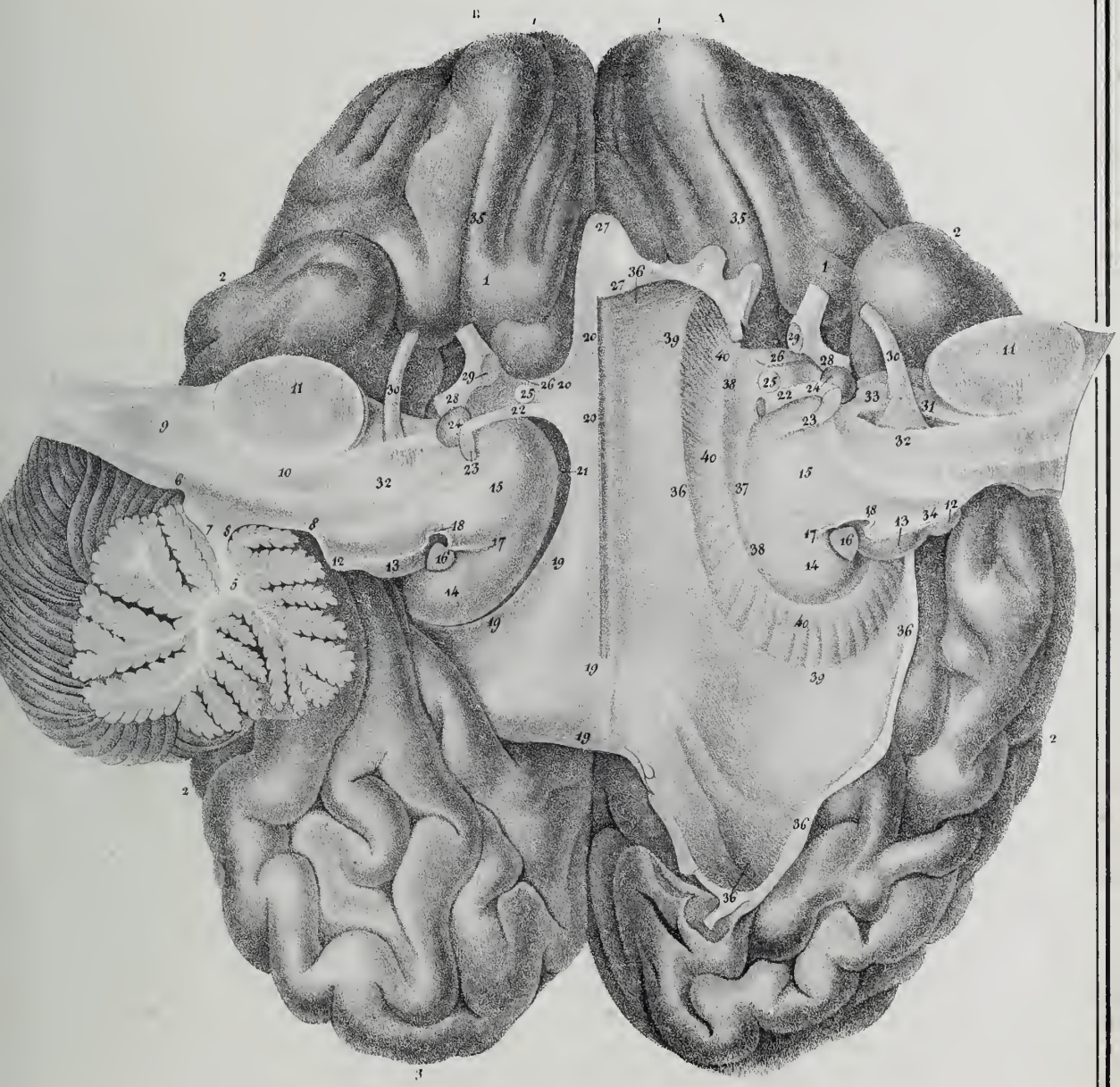

tin del *Lith de Langlume*

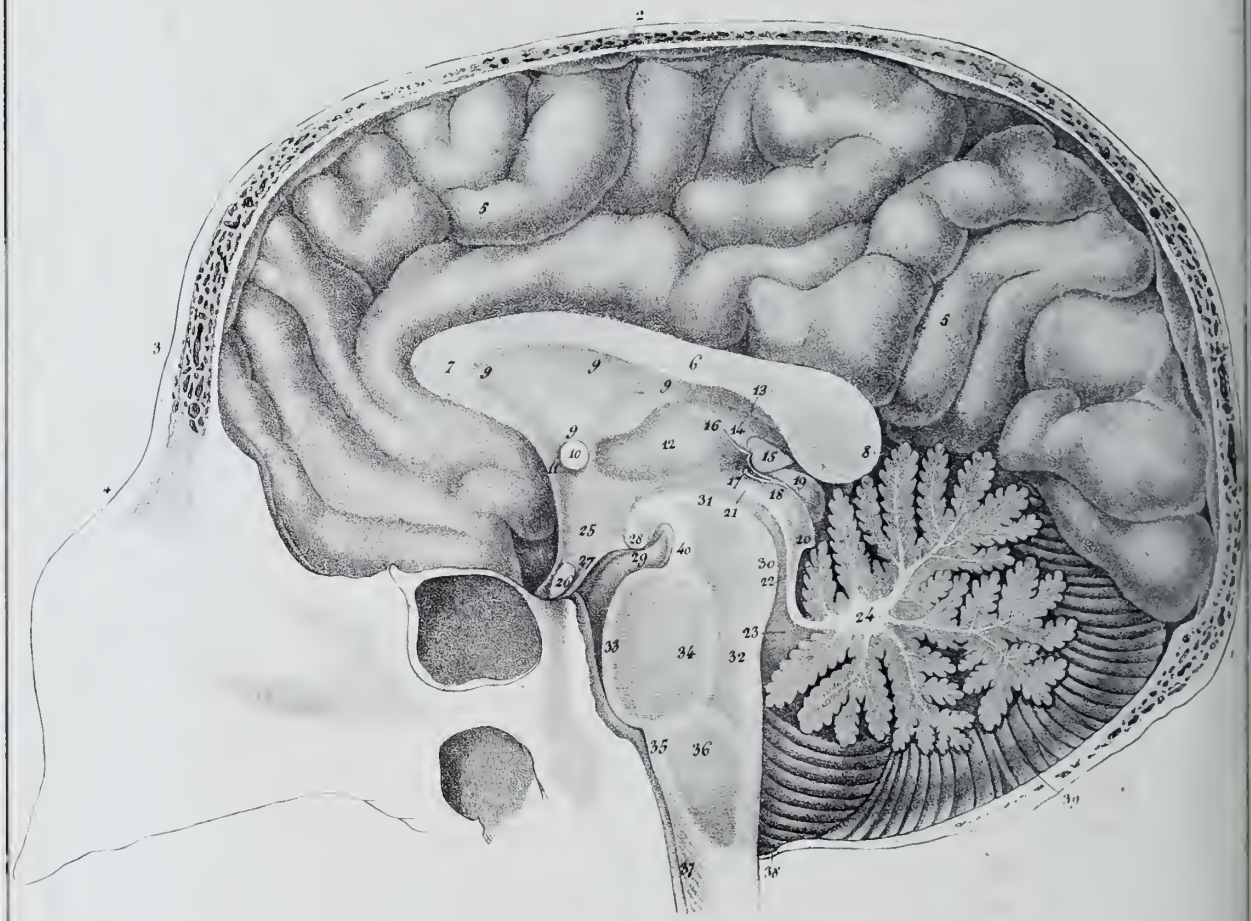

Hauvelin. del

Lith. de Lassalle

3, 3. lobe postérieur du même organe. — 4. Partie de la face inférieure du cervelet. — 5. Milieu de la masse nerveuse de la partie fondamentale du cervelet. — 6. Filets nerveux dans l'intervalle situé devant la partie fondamentale du cervelet. (Stries médullaires dans le quatrième ventricule.) — 7. Masse de connexion de la partie primitive du cervelet avec la masse nerveuse inférieure. (Voile médullaire de Reil.) — 8, 8. Masse de connexion de la partie primitive du cervelet avec les tubercules quadrijumeaux. (Valvule de Vieussens, voile médullaire de Reil.) — 9. Couche intermédiaire entre les parties primitives et la masse cérébrale. — 10. Couche intermédiaire entre les parties postérieures de la masse cérébrale ascendante. — 11, 11. Couche intermédiaire dans la grande commissure du cervelet. — 12, 12. Paire postérieure des tubercules quadrijumeaux. — 13, 13. Paire antérieure des tubercules quadrijumeaux. — 14, 14. Le grand ganglion cérébral inférieur. (Couche optique.) — 15, 15. Partie de la couche optique qui correspond au troisième ventricule. — 16, 16. La glande pinéale. — 17, 17. Cordon supérieur de connexion du corps pinéal avec le grand ganglion cérébral inférieur. — 18, 18. Cordon inférieur de connexion du corps pinéal avec les tubercules quadrijumeaux. — 19, 19, 19, 19. Partie de la masse commune de communication. (Voûte à trois piliers.) — 20, 20, 20. La cloison demi-transparente. — 21. Ventricules latéraux du cerveau. — 22, 22. Cordon interne des éminences blanches, vers la voûte à trois piliers. — 23, 23. Cordon des éminences blanches, se dirigeant vers l'entrelacement transversal, au-dessous du nerf optique. — 24, 24. Les éminences blanches ou corps mamillaires. — 25, 25. Commissure antérieure. — 26, 26. Bandelette de fibres transversales au-devant du nerf optique. — 27, 27. Masse de réunion des circonvolutions inférieures du lobe antérieur. (Repli du corps calleux.) — 28, 28. Nerf optique. — 29, 29. Entrecroisement des nerfs optiques. — 30, 30. Nerf oculo-musculaire commun. — 31. Substance noirâtre du cerveau. — 32, 32. Couche intermédiaire des gros cordons fibreux. — 33. Les gros cordons fibreux du cerveau. (Cuisses du cerveau.) — 34. Commissure des tubercules quadrijumeaux. — 35, 35, 35. Circonvolutions internes postérieures du lobe antérieur du cerveau. — 36, 36, 36, 36. Filets nerveux convergens de la grande commissure cérébrale. — 37. Entrelacement transversal des faisceaux nerveux du lobe moyen. — 38, 38. Entrelacement transversal du grand ganglion cérébral supérieur. — 39, 39. Endroit du tissu des deux ordres de filamens nerveux. — 40, 40, 40. Les faisceaux du grand ganglion cérébral supérieur. (Les stries blanches du corps strié.)

PLANCHE 164.

Fig. 1. Coupe verticale du crâne, du cervelet et de la protubérance, faite sur la ligne médiane. (D'après M. Gall.)

N° 1. Coupe de l'occipital, des — 2. pariétaux au niveau de la suture sagittale, et du — 3. coronal. — 4. Le nez. — 5, 5. Circonvolutions cérébrales de la face plane de l'hémisphère droit. — 6. Partie moyenne de la grande commissure cérébrale. (Corps calleux.) — 7. Extrémité antérieure, et — 8. extrémité postérieure du corps calleux. — 9, 9, 9, 9. La cloison transparente (*septum lucidum*). — 10. Coupe de la commissure antérieure. — 11. Bandelette de fibres transversales en avant du nerf optique. — 12. Face interne de la couche optique droite au niveau du troisième ventricule. — 13. Portion de la voûte à trois piliers. — 14. Portion de la face supérieure de la couche optique. — 15. Corps pinéal. — 16. Cordon supérieur de connexion du corps pinéal. — 17. Commissure postérieure. — 18. Cordon inférieur de communication du corps pinéal avec les tubercules quadrijumeaux. — 19. Partie antérieure des tubercules quadrijumeaux. — 20. Partie postérieure des mêmes tubercules. — 21. Orifice antérieur de l'aqueduc de Sylvius. — 22. Valvule de Vieussens. — 23. Quatrième ventricule. — 24. Milieu de la masse nerveuse de la partie fondamentale du cervelet. — 25. Substance grise située derrière — 26. l'entrecroisement des nerfs optiques. — 27. Prolongement de la masse grise située derrière l'entrecroisement des nerfs optiques (*infundibulum*). — 28. Corps mamillaire. — 29. Nerf de la troisième paire. — 30. Couche intermédiaire des gros faisceaux fibreux. — 31. Bord inférieur de l'intervalle entre le grand ganglion cérébral inférieur. — 32. Couche intermédiaire entre les parties postérieures de la masse cérébrale ascendante. — 33. La protubérance annulaire. — 34. Couche intermédiaire dans la grande commissure du cervelet. — 35. Entrée des éminences pyramidales en dessous de la protubérance. — 36. Couche intermédiaire entre les deux moitiés du grand renflement. — 37. Commencement du grand faisceau originaire du cerveau. — 38. Continuation des sillons collatéraux de la masse nerveuse cervicale. — 39. Portion de la face inférieure du cervelet. 40. Les gros faisceaux fibreux du cerveau. (Cuisses du cerveau.)

PLANCHE 165.

Fig. 1. Cerveau vu par sa face inférieure. Le cervelet est renversé sur les lobes antérieurs du cerveau, et vu lui-même par conséquent par sa face supérieure. La valvule de Vieussens est fendue dans toute sa longueur, afin de faire voir le quatrième ventricule. On voit, outre les tubercules quadrijumeaux, leur réunion et leurs connexions avec les parties voisines, les *corpora geniculata*, la partie postérieure de la couche optique, et l'ensemble de la masse de réunion de toutes les circonvolutions postérieures du lobe moyen et de toutes les circonvolutions inférieures du lobe postérieur. (D'après M. Gall.)

N° 1, 1. Parties postérieures des hémisphères cérébraux. — 2. Partie postérieure de la grande scissure qui sépare les hémisphères précédens. — 3, 3. Circon-

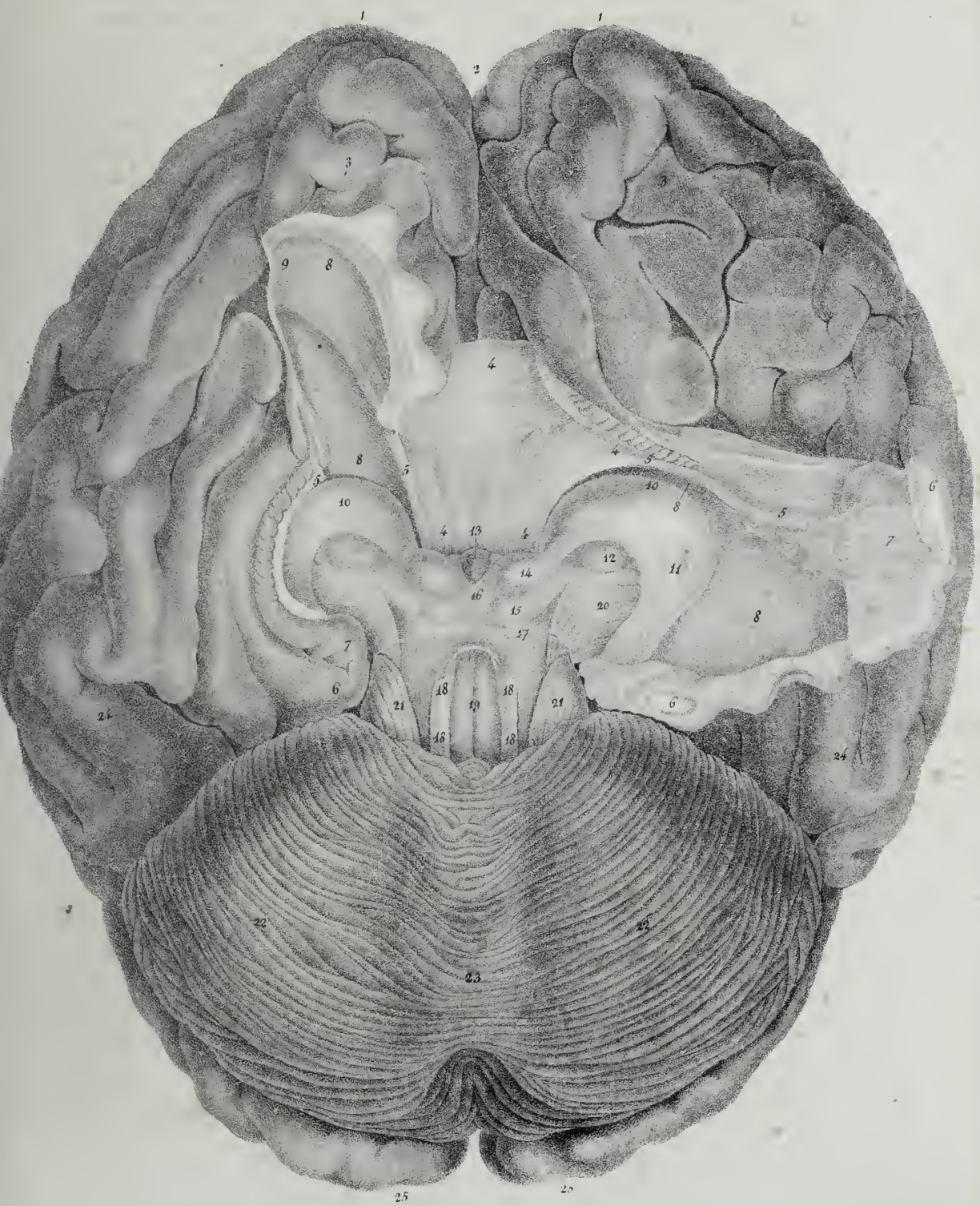

in del.

Lith. de Langlume.

Fig. 1.

Fig 2.

Fig. 3.

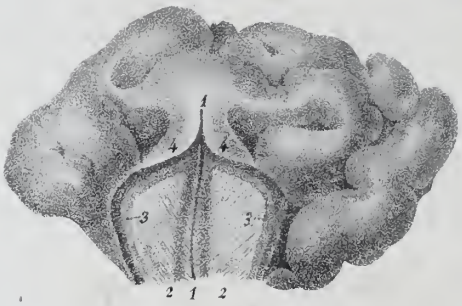

Fig. 4.

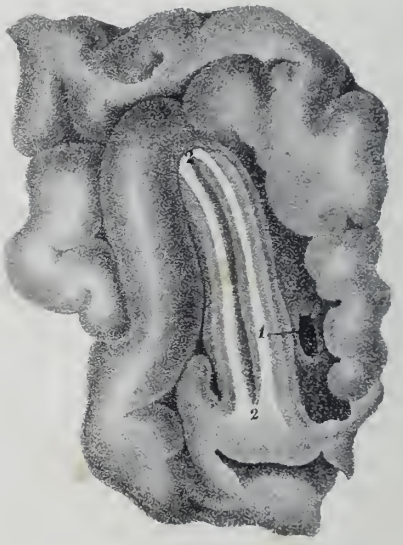

Fig 5.

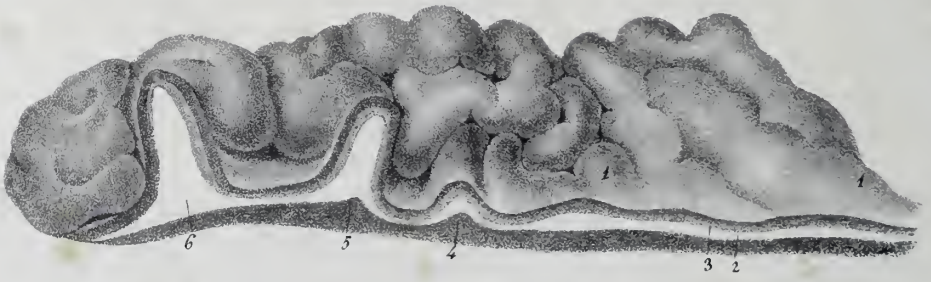

Haincelin. del.

Lith. de Langlum

volutions des lobes postérieurs du cerveau. — 4, 4, 4, 4. Partie postérieure de la voûte à trois piliers réunie au corps calleux. — 5, 5, 5, 5, 5. Le corps frangé ou la bandelette festonnée du pied d'hippocampe. — 6, 6, 6. Commencement antérieur du bourrelet roulé. — 7, 7. Les ongles du pied d'hippocampe. — 8, 8, 8, 8. Les ventricules latéraux du cerveau. — 9. Filets nerveux convergens de la grande commissure cérébrale. — 10, 10. Couche optique. — 11. Le tubercule externe (*corpus geniculatum externum*). — 12. Le tubercule interne (*corpus geniculatum internum*). — 13. Le corps pinéal. — 14. Tubercules quadrijumeaux antérieurs. — 15. Tubercules quadrijumeaux postérieurs. — 16. Commissure ou masse de réunion des tubercules quadrijumeaux. — 17. Nerf pathétique. — 18, 18, 18, 18. Valvule de Vieussens, fendue longitudinalement et renversée en dehors. — 19. Quatrième ventricule. — 20. Les gros faisceaux fibreux du cerveau. (Cuisses du cerveau.) — 21, 21. La protubérance annulaire. — 22. Face supérieure du cervelet. — 23. Appendice vermiculaire du cervelet, ou partie fondamentale du cervelet. — 24, 24. Lobes moyens, et — 25, 25. lobes antérieurs du cerveau.

PLANCHE 166.

Fig. 1. Coupe verticale de deux circonvolutions cérébrales, pour faire voir les rapports des substances médullaire et grise dans ces mêmes circonvolutions. (D'après M. le docteur Gall.)

N° 1. Base d'une circonvolution simple, toujours plus large que — 2. le sommet de cette circonvolution. — 3. Circonvolution simple dont le sommet est déprimé et semble rentrer en dedans. — 4, 4. La partie la plus profonde des sillons qui séparent les circonvolutions.

Fig. 2. Les mêmes circonvolutions cérébrales dédoublées par l'insufflation de l'air, au niveau de leur base.

N° 1. Division s'étendant de la base au — 2. sommet de la circonvolution. — 3. Division simple de la base d'une circonvolution dont le sommet est déprimé. — 4, 4. Bifurcation que la division précédente éprouve vers le sommet de la circonvolution.

Fig. 3. Circonvolution cérébrale fendue longitudinalement, pour faire voir les deux lames égales qui appartiennent à chaque côté de la circonvolution, et la disposition des fibrilles nerveuses de chacune de ces lames.

N° 1, 1. Fente qui sépare la circonvolution. — 2, 2. Fibrilles nerveuses de la base de la circonvolution, se perdant dans la substance grise en se portant en partie sur — 3, 3. les côtés, et — 4, 4. le sommet de la circonvolution.

Fig. 4. Circonvolution cérébrale dédoublée par une injection d'eau faite par une ouverture pratiquée au sommet de la circonvolution.

N° 1. Ouverture par laquelle l'eau a été injectée. — 2, 2. Sommet de la circonvolution coupée dans sa longueur pour faire voir la division en deux lames de cette même circonvolution.

Fig. 5. Circonvolutions cérébrales déplissées à différens degrés par la sérosité, dans les hydrocéphales.

N° 1, 1. Circonvolutions entièrement déplissées et changées en membrane. — 2. Substance médullaire formant la couche intérieure, et — 3. substance corticale formant la couche extérieure de la membrane précédente. — 4. Circonvolution presque entièrement déplissée. — 5. Circonvolution à peine déplissée, et — 6. circonvolution intacte.

PLANCHE 167.

Fig. 1. Lobe du quatrième ventricule, ou moelle allongée et protubérance annulaire vue par leur face inférieure. (D'après le professeur Rolando.)

N° 1. Nerf optique. — 2. Jonction des nerfs optiques. — 3. Pédicule de la glande pituitaire. — 4. Eminences mamillaires. — 5. Pédoncules du cerveau. — 6. Petits faisceaux de filamens médullaires nés de la face interne et supérieure du cervelet, un peu plus bas que la quatrième paire, et décrits par *Malacarne* sous le nom d'accessoires des nerfs moteurs oculaires communs. — 7. Troisième paire de nerfs. — 8. Bande supérieure de la protubérance, se contournant en dedans, et gagnant la face intérieure des pédoncules moyens du cervelet. — 9. Bande moyenne, — 10. bande inférieure de la protubérance, dont les fibres s'entrelacent dans les pédoncules du cervelet. — 11. Pédoncules moyens, — et 12. pédoncules inférieurs du cervelet. — 13. Eminences olivaires. — 14, 14. Filamens arciformes. — 15, 15. Cordons antérieurs ou abdominaux de la moelle épinière. — 16. Tubercules cendrées. — 17. Pyramides antérieures. — 18. Impression des racines inférieures ou abdominales des nerfs spinaux. — 19. Cinquième paire de nerfs.

Fig. 2. Le même organe montrant la structure des éminences olivaires et de la protubérance.

N° 1, 2. Faisceaux du cordon inférieur de la moelle qui se croisent devant et derrière l'éminence olivaire circonscrite par eux, et passent à travers la matière grise qui sépare l'étage inférieur de la protubérance de son étage moyen. — 3. Corps dentelé ou capsule plissée de l'éminence olivaire, renfermant une substance médullaire et fibreuse. — 4. Sixième paire, et — 5. septième paire de nerfs. Les autres numéros ont la même signification que dans la figure précédente.

Fig. 3. Moelle allongée, protubérance, pédoncules cérébraux et tubercules quadrijumeaux.

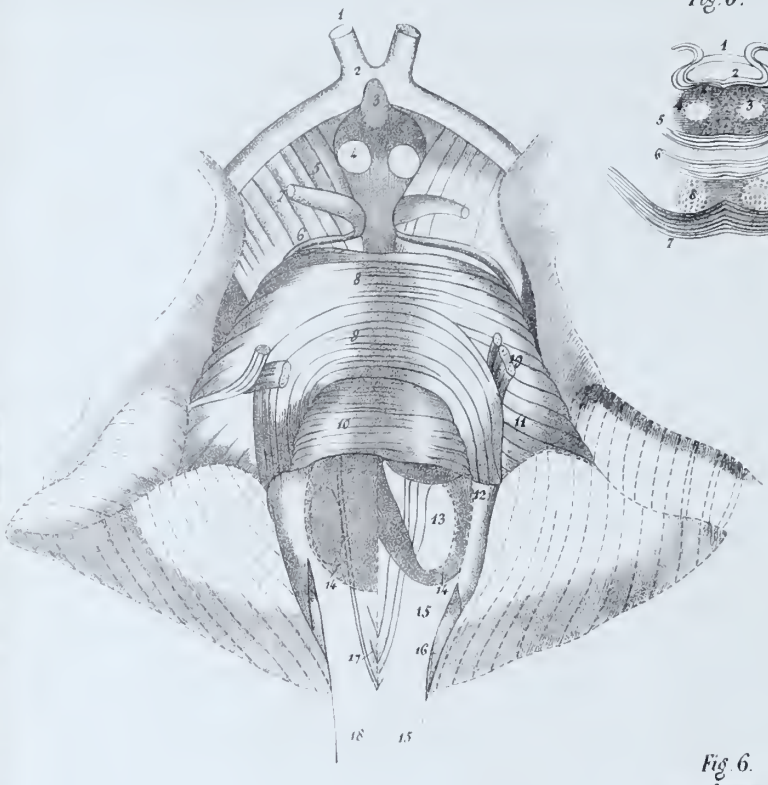

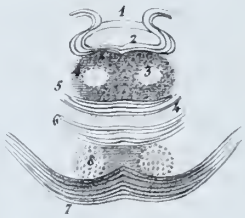

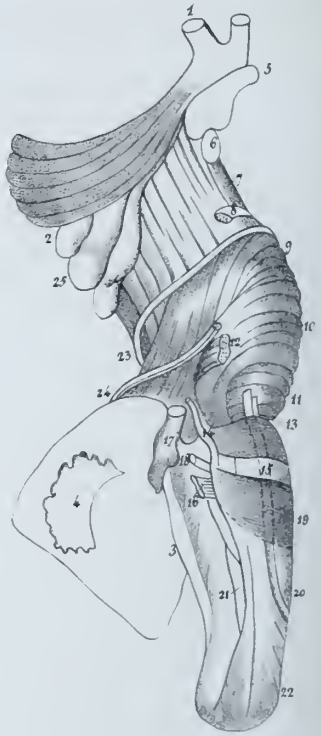

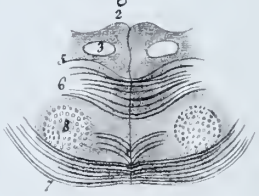

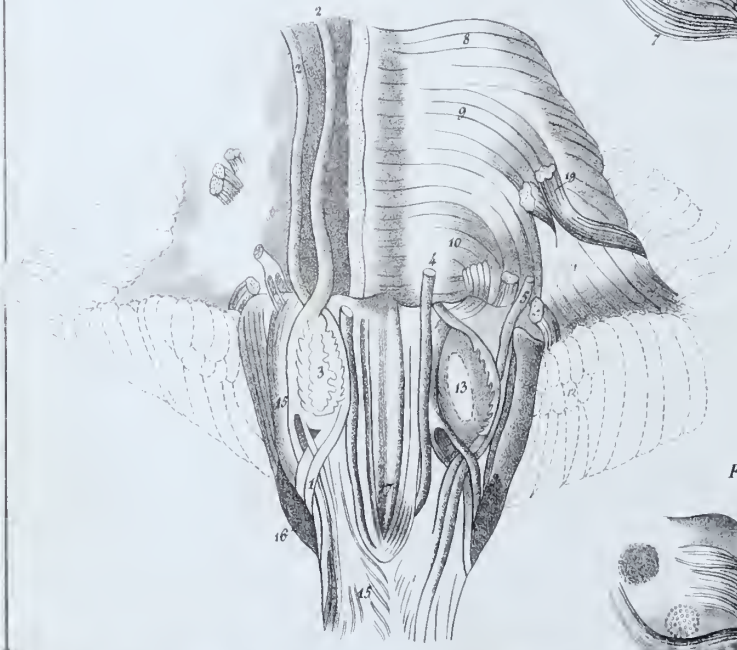

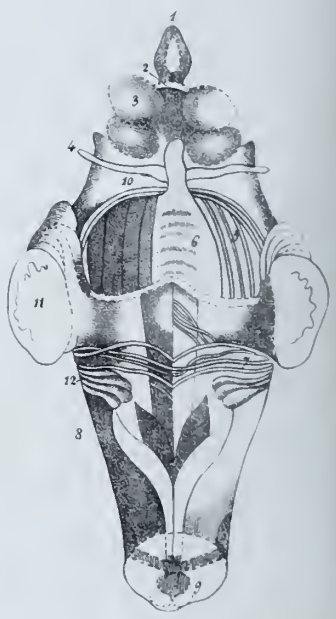

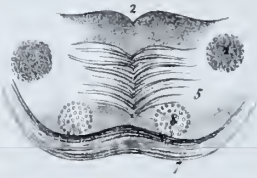

Hiemidin del. Lith. de Langlois

N° 1. Nerf optique. — 2. Glande pinéale. — 3. Pyramide postérieure. — 4. Corps dentelé des pédoncules du cervelet. — 5. Tige pituitaire. — 6. Tubercules mamillaires. — 7. Pédoncules du cerveau. — 8. Nerf de la troisième paire. — 9. Bande supérieure, — 10. bande moyenne, et — 11. bande inférieure de la protubérance. — 12. Cinquième paire de nerfs. — 13. Sixième paire de nerfs. — 14. Nerf facial. — 15. Eminences olivaires. — 16. Nerf pneumo-gastrique. — 17. Nerf acoustique. — 18. Nerf glosso-pharyngien. — 19. Filamens arciformes. 20. Pyramides antérieures. — 21. Tubercules cendrés. — 22. Cordons antérieurs ou abdominaux de la moelle épinière. — 23. Accessoires des nerfs moteurs oculaires communs. — 24. Pédoncules moyens du cervelet. — 25. Tubercules quadrijumeaux.

Fig. 4. Moelle allongée, valvule de Vieussens et tubercules quadrijumeaux, vus en dessus.

N° 1. Glande pinéale. — 2. Petit faisceau médullaire formant une commissure aux — 3. tubercules quadrijumeaux antérieurs. — 4. Nerf de la quatrième paire. — 5. Fibres longitudinales de la valvule de Vieussens. — 6. Lamelles transversales de la valvule précédente, blanches intérieurement et recouvertes de matière grise. — 7. Fibres médullaires blanches du quatrième ventricule, dont on a fait les racines du nerf auditif. — 8. Feuilles cendrées du quatrième ventricule, ou terminaison des replis supérieurs des faisceaux gris de la moelle, qui ont formé latéralement les tubercules cendrés. — 9. Lame de réunion des faisceaux gris. — 10. Pédoncules antérieurs et supérieurs du cervelet. — 11. Corps dentelé du cervelet. — 12. Nerf acoustique.

Fig. 5. Coupe transversale de la protubérance annulaire, près de son bord supérieur ou antérieur.

N° 1. Valvule de Vieussens. — 2. Eminences longitudinales, étendues de l'aqueduc de Sylvius jusqu'à l'angle postérieur du quatrième ventricule. — 3. Cordons antérieurs de la moelle épinière. — 4, 4. Réseau de matière grise. — 5. Etage supérieur des fibres transversales de la protubérance. — 6. Etage moyen de cette commissure. — 7. Etage inférieur. — 8. Pyramides antérieures.

Fig. 6. Coupe du même organe, un peu au-devant du milieu de sa longueur.

N° 1. Faisceaux de l'étage inférieur qui se rendent aux pyramides, et leur forment une sorte de commissure antérieure. Les autres chiffres ont la même signification que dans la figure précédente.

Fig. 7. Coupe du même organe, faite près de son bord inférieur.

N° 1. Racines de la cinquième paire. Les autres chiffres ont la même signification que dans la figure précédente.

PLANCHE 168.

Fig. 1, 2, 3. Protubérances du crâne données par M. le docteur Gall, comme pouvant servir à faire reconnaître les penchans instinctifs de l'homme.

N° 1. Instinct de la propagation. — 2. Amour de la progéniture. — 3. Attachement, amitié. — 4. Instinct de la défense de soi-même, et de sa propriété, amour des rixes et des combats. — 5. Instinct carnassier, penchant au meurtre. — 6. Ruse, finesse, savoir-faire. — 7. Sentiment de la propriété, instinct de faire des provisions; convoitise, penchant au vol. — 8. Orgueil, hauteur, fierté, amour de l'autorité, élévation. — 9. Vanité, ambition, amour de la gloire. — 10. Circonspection, prévoyance. — 11. Mémoire des choses, des faits; sens des choses; éducabilité, perfectibilité. — 12. Sens des localités, sens des rapports dans l'espace. — 13. Mémoire des personnes, sens des personnes. (M. Spurzheim admet un organe de l'ordre, qu'il place en dehors de celui-ci; M. Gall n'est pas assez sûr de son existence pour se prononcer à cet égard.) — 14. Sens des mots, sens des noms, mémoire des mots, mémoire verbale. — 15. Sens du langage, de la parole, talent de la philologie. — 16. Sens des rapports des couleurs, talent de la peinture. — 17. Sens des rapports des tons, talent de la musique. — 18. Sens des rapports des nombres. — 19. Sens de mécanique, de construction, talent de l'architecture. — 20. Sagacité comparative. — 21. Esprit métaphysique, profondeur d'esprit. — 22. Esprit caustique, esprit de saillie. — 23. Talent poétique. — 24. Bonté, bienveillance, douceur, compassion, sensibilité, conscience. — 25. Faculté d'imiter, mimique. — 26. Théosophie. — 27. Fermeté, constance, persévérance, opiniâtreté.

PLANCHE 169.

Fig. 1. Coupe du crâne et du canal vertébral, destinée à faire voir la dure-mère et ses replis dans l'intérieur du crâne et le commencement du canal vertébral. Les sinus de la dure-mère sont injectés; leur confluent est mis à découvert, ainsi que le sinus latéral dont on voit facilement la continuation avec la veine jugulaire externe. (Tête de vieillard d'après une de mes préparations de concours.)

N°s 1, 2, 3. Coupe verticale du crâne intéressant le coronal, le pariétal et l'occipital dont les portions restantes forment un arc osseux qui soutient la grande faux cérébrale. — 4. Coupe de la suture frontale. — 5. Coupe de la suture lambdoïde. — 6. Suture sagittale. — 7, 7, 7. Coupe horizontale du crâne. — 8. Coupe

Fig. 1

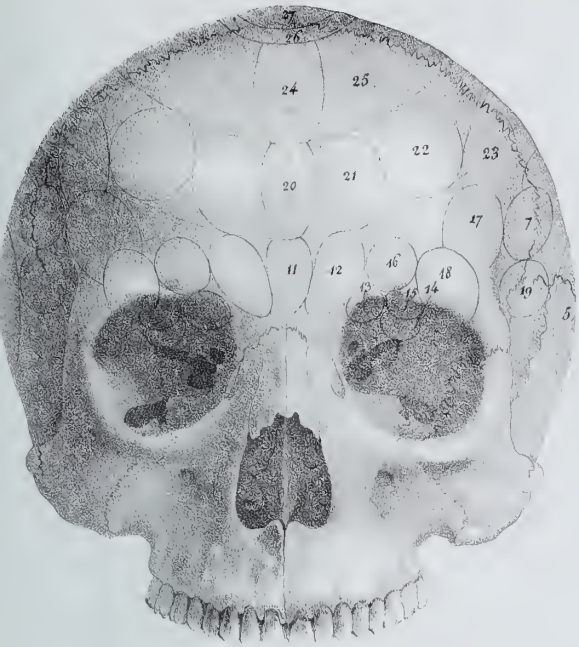

Fig. 2

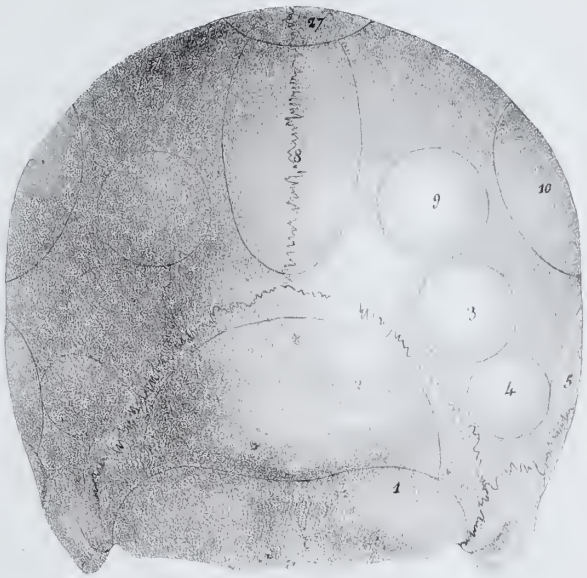

Fig. 3.

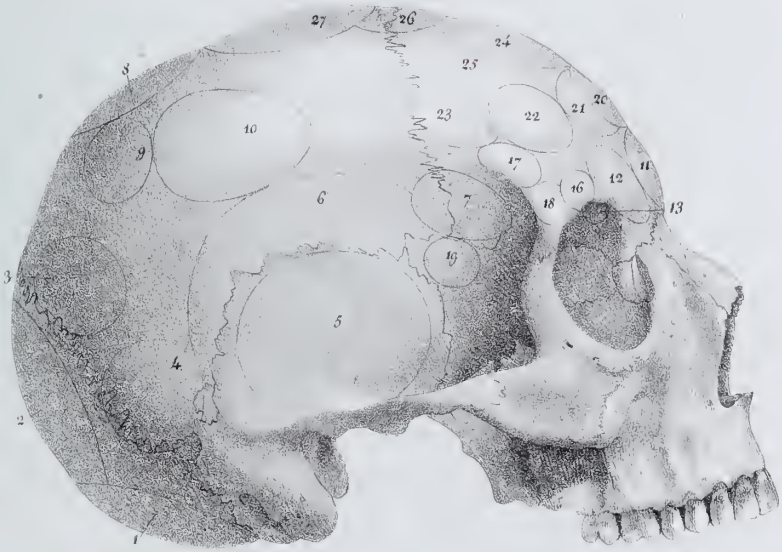

eelin del.

Lith de Langlume

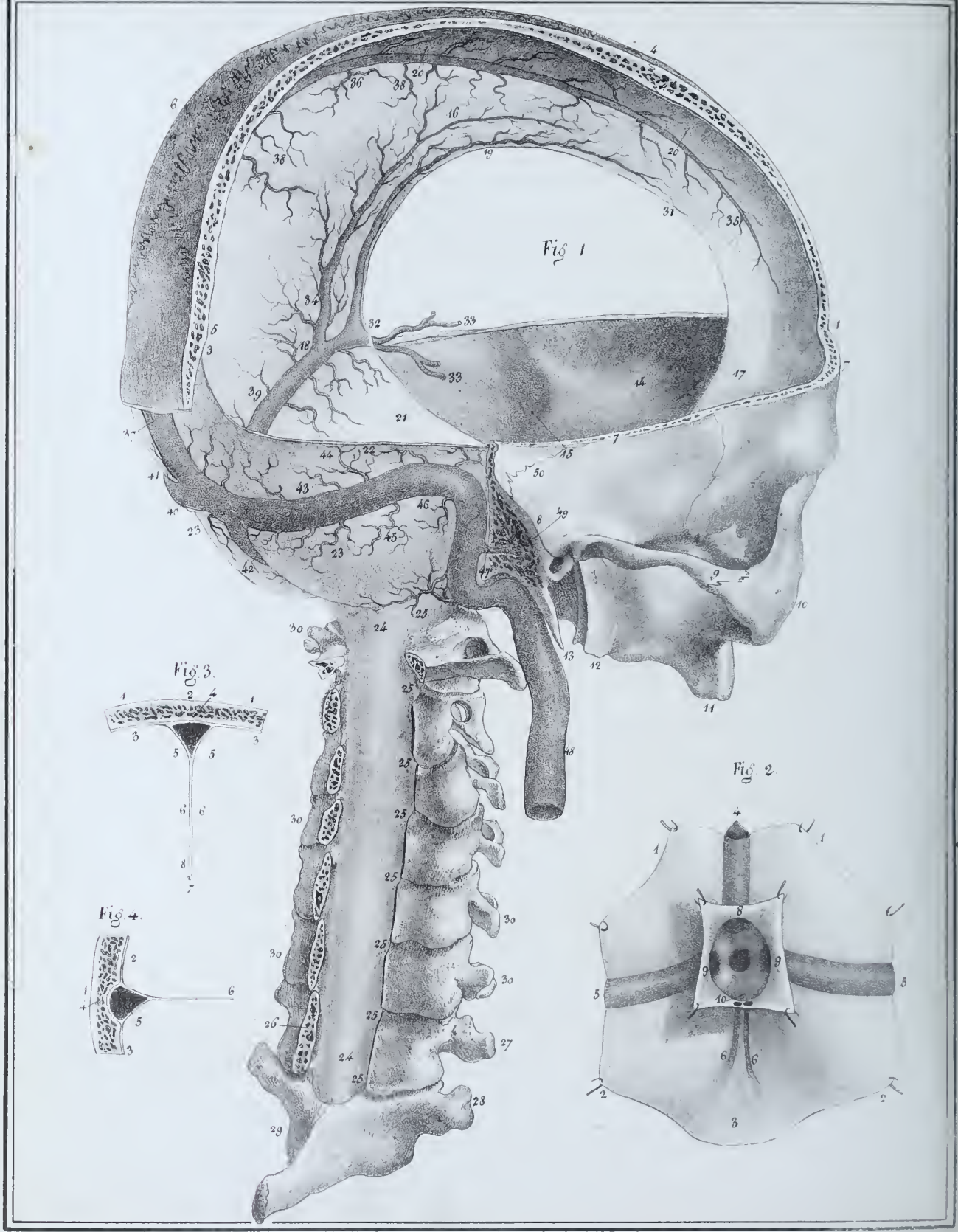

Haincelin del

Lith. de L.

oblique faite dans le temporal dont la portion mastoïdienne est entièrement enlevée ainsi que la presque totalité de l'occipital. — 9. Apophyse zygomatique. — 10. Os de la pommette. — 11. Os maxillaire supérieur. — 12. Apophyse ptérygoïde. — 13. Apophyse styloïde. — 14. Dure-mère recouvrant les fosses antérieures de la base du crâne. — 15. La même membrane recouvrant les fosses temporales internes. — 16. Partie moyenne de la grande faux cérébrale. — 17. Extrémité antérieure de la faux précédente s'attachant à l'apophyse *crista-galli*. — 18. Extrémité postérieure ou base de la grande faux cérébrale se continuant avec la tente du cervelet. — 19. Bord inférieur ou concave de la grande faux. — 20, 20. Bord supérieur ou convexe de la grande faux fixé aux os de la voûte du crâne. — 21. Face supérieure de la tente du cervelet. — 22. Coupe horizontale de la dure-mère au niveau des fosses occipitales supérieures. — 23, 23. Dure-mère qui tapissait les fosses occipitales inférieures ou cérébelleuses. — 24, 24. Prolongement de la dure-mère cranienne dans le canal vertébral, ou enveloppe méningienne de la moelle. — 25, 25, 25, 25, 25, 25, 25. Prolongemens canaliculés que la dure-mère spinale envoie de chaque côté à travers les trous de conjugaison, et qui logent les nerfs cervicaux. — 26. Prolongement fibreux de la dure-mère qui accompagne le premier nerf dorsal. — 27. Première vertèbre dorsale. — 28. Deuxième vertèbre dorsale. — 29. Apophyse épineuse de la vertèbre précédente. — 30, 30, 30, 30, 30. Vertèbres cervicales. — 31. Commencement du sinus longitudinal inférieur. — 32. Ouverture du sinus précédent dans le sinus droit, au-dessus des — 33, 33. *veines de Gallien*. — 34. Veine parallèle au sinus longitudinal supérieur, qui rampe dans l'épaisseur de la faux, et s'ouvre dans le sinus droit. — 35. Extrémité antérieure, — 36. partie moyenne, et — 37. extrémité postérieure du sinus longitudinal supérieur. — 38, 38. Veines de la grande faux qui s'ouvrent dans le sinus longitudinal supérieur. — 39. Le sinus droit. — 40. Le confluent des sinus (*torcular Herophili*). — 41. Une petite portion du sinus latéral gauche. — 42. Extrémité supérieure des sinus occipitaux. — 43. Le sinus latéral droit. — 44. Veines des fosses occipitales supérieures qui s'ouvrent dans le sinus précédent. — 45. Veines des fosses cérébelleuses qui s'ouvrent dans le même sinus. — 46. Extrémité antérieure du sinus latéral qui se contourne en se dirigeant vers le trou déchiré postérieur. — 47. Niveau du trou déchiré postérieur par lequel le sinus latéral s'ouvre dans — 48. la veine jugulaire interne. — 49. La veine mastoïdienne s'ouvrant dans le sinus latéral au niveau de la partie correspondante du temporal qui est enlevée. — 50. Partie de la suture écailleuse.

Fig. 2. Le confluent des sinus de la dure-mère, vu par sa partie postérieure, et ouvert afin de faire voir les orifices des sinus qui s'y rendent.

N° 1, 1. Portions de la dure-mère qui tapissait les fosses occipitales supérieures. — 2, 2. Portion de la dure-mère des fosses occipitales inférieures. — 3. Partie de la dure-mère au niveau du grand trou occipital. — 4. Extrémité postérieure du sinus longitudinal supérieur. — 5, 5. Portions des sinus latéraux. — 6, 6. Les sinus occipitaux. — 7. Cavité du *pressoir d'Hérophile*. Orifice du sinus

droit. — 8. Ouverture du sinus longitudinal supérieur. — 9, 9. Ouvertures des sinus latéraux. — 10. Orifices des sinus occipitaux.

Fig. 3. Coupe verticale et transversale de la grande faux cérébrale et des deux sinus longitudinaux.

N° 1, 1. Petite portion des pariétaux. — 2. Suture sagittale. — 3, 3. La dure-mère tapissant la face interne des pariétaux. — 4. Lame de la dure-mère qui tapisse la face interne de la gouttière sagittale, et forme la paroi supérieure du sinus longitudinal supérieur. — 5, 5. Lames de la dure-mère qui se rapprochent et s'unissent en une seule pour former la faux, en laissant entre elles un intervalle triangulaire qui n'est que la cavité du sinus longitudinal supérieur. — 6, 6. Les faces latérales de la faux. — 7. Bord inférieur du même repli membraneux. — 8. Cavité du sinus longitudinal inférieur.

Fig. 4. Coupe transversale du sinus latéral gauche et de la partie correspondante de l'occipital.

N° 1. Portion de l'occipital. — 2. Portion de la dure-mère qui tapisse la fosse occipitale supérieure. — 3. Portion de la dure-mère qui tapisse la fosse occipitale inférieure. — 4. Lame de la même membrane qui revêt le fond de la gouttière latérale. — 5. Cavité du sinus latéral. — 6. Coupe de la tente du cervelet.

PLANCHE 170.

Fig. 1. Coupes du crâne destinées à faire voir la grande faux cérébrale, la tente du cervelet, et les parties qui se trouvent sur la ligne médiane de l'encéphale.

N° 1, 1, 1. Coupe verticale du crâne faite à gauche de la suture sagittale. — 2. Sinus frontal ouvert. — 3. Occiput. — 4. Coupe horizontale du crâne. — 5. Coupe de l'os de la pommette. — 6. Cavité orbitaire ouverte en dehors. — 7. Arcade zygomatique. — 8. Grande faux cérébrale. — 9. Insertion de l'extrémité antérieure de la grande faux à l'apophyse *crista-galli*. — 10, 10. Insertion du bord convexe de la faux le long de la gouttière sagittale. — 11. Bord concave de la faux. — 12. Extrémité postérieure de la faux se continuant avec — 13. la tente du cervelet. — 14. Insertion de la tente du cervelet au bord supérieur du rocher. — 15. Bord libre de la même partie. — 16, 16. Circonvolutions de la partie antérieure de la surface plane de l'hémisphère droit du cerveau. — 17, 17. Portion des circonvolutions de l'hémisphère gauche coupé. — 18. Partie moyenne du corps calleux. — 19. Extrémité antérieure, et — 20. extrémité postérieure de la même partie. — 21. La cloison des ventricules. — 22. Commissure antérieure coupée. — 23. Membrane fine qui bouche en avant le troisième ventricule, et descend de l'extrémité antérieure du corps calleux à la partie supérieure de — 24. les nerfs optiques. — 25. Pilier antérieur de la voûte à trois piliers. — 26. Partie moyenne

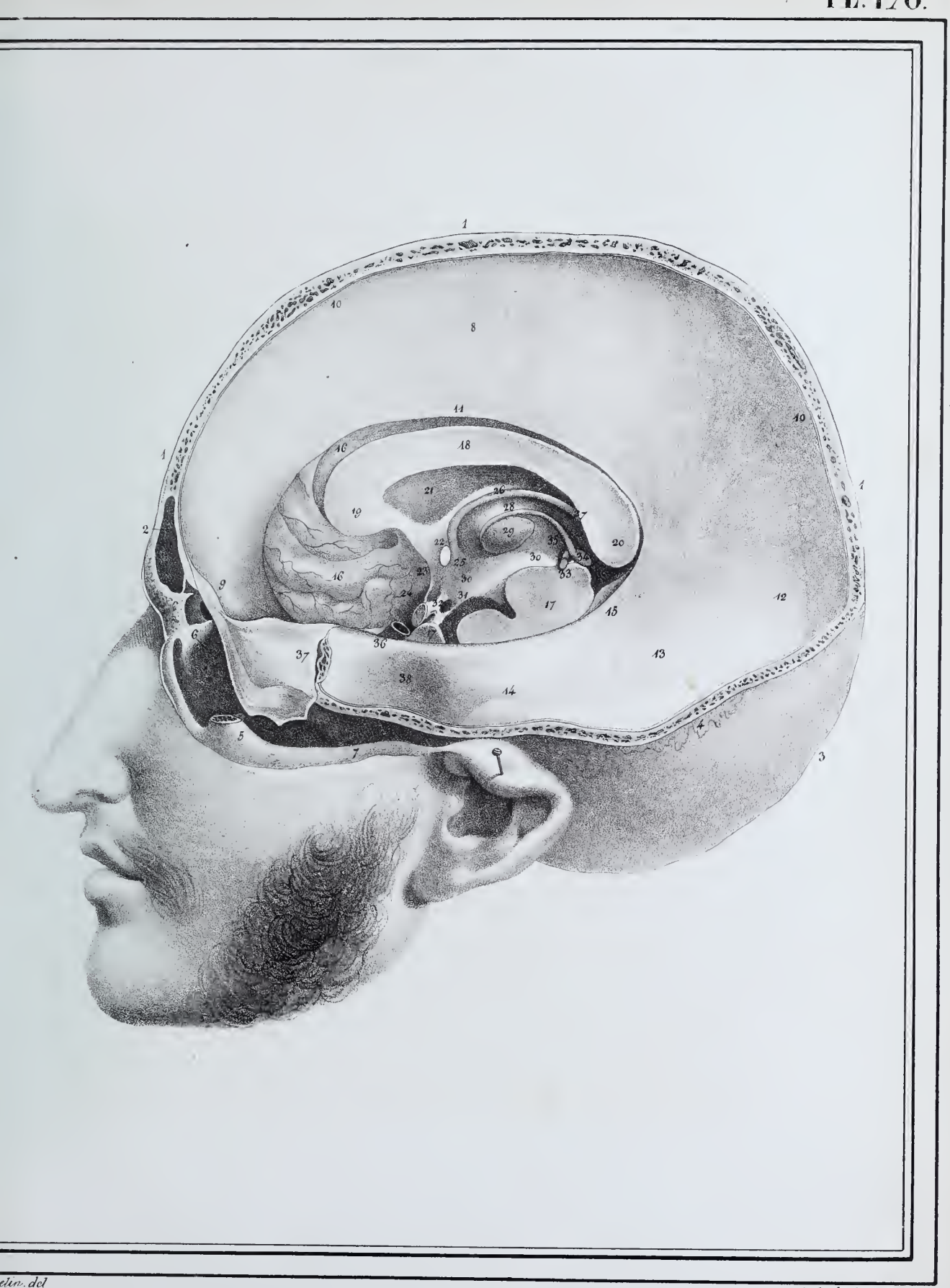

elin. del

Lith. de Langlume

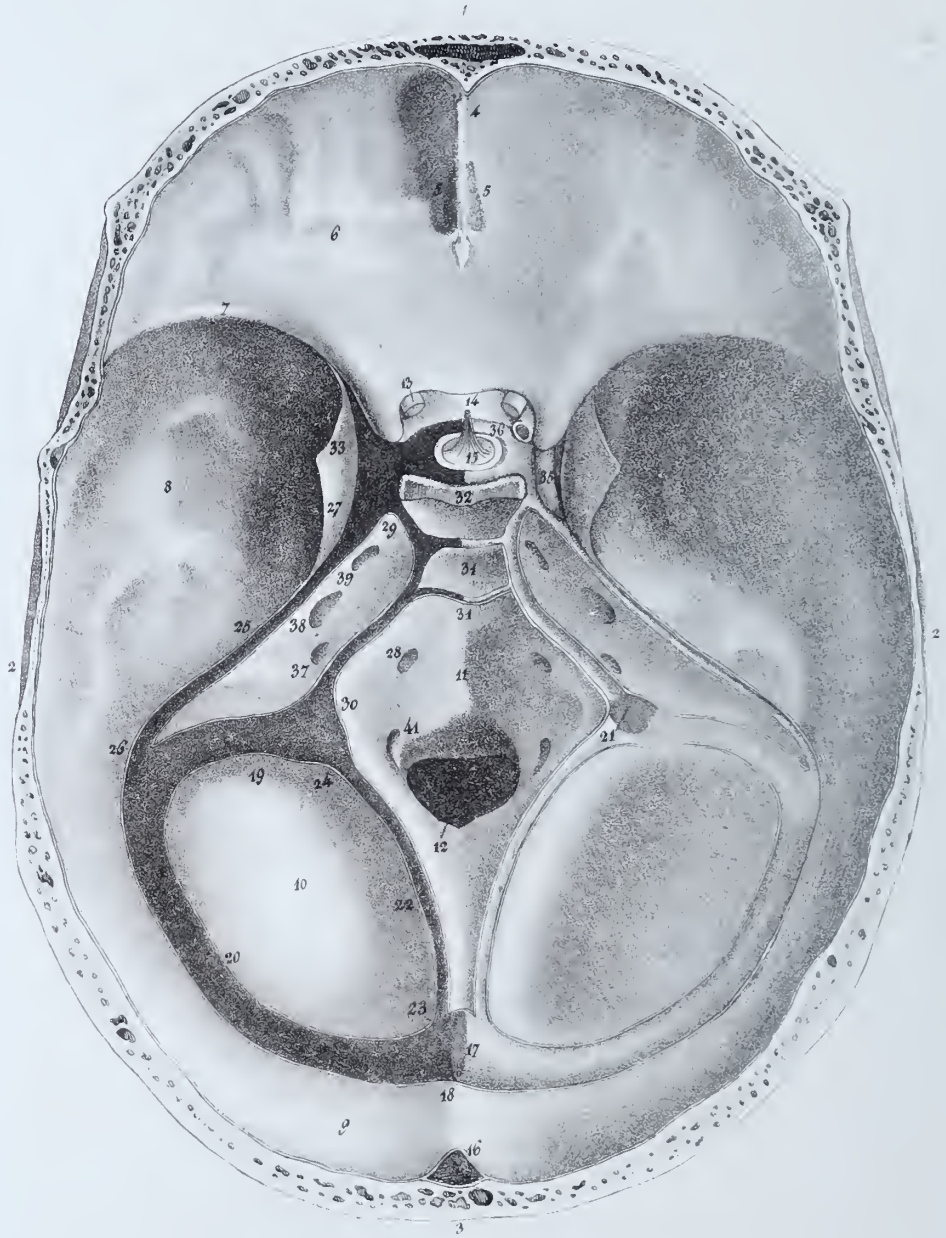

Haincelin del.

Litho de Lanaluze

de la même voûte. — 27. Extrémité postérieure de la même partie, se réunissant au corps calleux. — 28. Face interne de la couche optique. — 29. Coupe de la commissure des couches optiques. — 30, 30. Paroi latérale droite du troisième ventricule. — 31. Paroi inférieure du même ventricule. — 32. Tige pituitaire et cavité qu'elle présente souvent à son extrémité supérieure. — 33. Commissure postérieure. — 34. Corps pinéal. — 35. Prolongement antérieur du corps précédent. — 36. Portion de l'artère carotide interne. — 37. Lambeau de la dure-mère qui tapissait la surface orbitaire du coronal. — 38. La dure-mère recouvrant la fosse temporale interne.

PLANCHE 171.

Fig. 1. Coupe horizontale de la tête pour faire voir les sinus de la dure-mère à la base du crâne. Ces sinus sont ouverts dans toute leur étendue. Ceux du côté gauche sont remplis d'injection; ceux du côté droit sont vides. (Femme de 36 ans.)

N° 1. Coupe du coronal et cavité du sinus frontal mise à découvert. — 2, 2. Coupe des pariétaux. — 3. Coupe de l'occipital. — 4. Coupe de l'extrémité antérieure de la grande faux faite au niveau de l'apophyse *crista-galli*. — 5. Dure-mère tapissant les gouttières ethmoïdales. — 6. Dure-mère recouvrant la région orbitaire du frontal. — 7. La même membrane se réfléchissant sur le bord postérieur des petites ailes du sphénoïde, pour aller tapisser — 8. la fosse temporale interne. — 9. La même membrane tapissant les fosses occipitales supérieures et — 10. les fosses occipitales inférieures. — 11. La dure-mère tapissant la gouttière basilaire, et s'introduisant dans le canal vertébral par — 12. le grand trou occipital. — 13. Nerf optique. — 14. Portion de la tige et de la — 15. glande pituitaires. — 16. Coupe du sinus longitudinal supérieur. — 17. Confluent des sinus (*torcular Herophili*). — 18. Extrémité postérieure, et — 19. extrémité antérieure du sinus latéral. — 20. Partie moyenne du même sinus. — 21. Le sinus latéral se déchargeant dans le trou déchiré postérieur. — 22. Sinus occipital. — 23. Extrémité postérieure du sinus précédent s'ouvrant dans le confluent. — 24. Extrémité antérieure du même sinus s'ouvrant dans le sinus latéral, près du trou déchiré postérieur. (Cette dernière disposition n'est pas constante.) — 25. Sinus pétreux supérieur régnant le long du bord supérieur du rocher. — 26. Extrémité postérieure du même sinus s'ouvrant dans le sinus latéral. — 27. Extrémité antérieure du même sinus s'ouvrant dans le sinus caverneux. — 28. Sinus pétreux inférieur. — 29. Extrémité antérieure du même sinus s'ouvrant dans le sinus caverneux. — 30. Extrémité postérieure du même sinus se déchargeant dans le sinus latéral, au niveau du trou déchiré postérieur. — 31, 31. Deux sinus transverses réunissant les sinus pétreux inférieurs au niveau de la gouttière basilaire. — 32. Lame carrée du sphénoïde. — 33. Portion de la dure-mère qui recouvrait

le sinus caverneux, détachée et renversée en dehors. — 34. Le sinus caverneux. — 35. L'artère carotide interne dans le sinus caverneux. — 36, 36. Le sinus coronaire entourant la fosse pituitaire et réunissant les sinus caverneux. — 37. Dure-mère tapissant la face postérieure du rocher. — 38. Dure-mère s'introduisant dans le conduit auditif interne. — 39. Ouverture de la dure-mère qui donne passage au nerf de la cinquième paire. — 41. La dure-mère s'introduisant dans le trou condylien antérieur.

PLANCHE 172.

Fig. 1. Elle représente la face supérieure du cerveau, dont les veines, injectées et détendues avec de la cire, viennent s'ouvrir dans le sinus longitudinal supérieur. (D'après Vicq-d'Azyr.)

Nos 1, 3. Partie antérieure des hémisphères cérébraux. — 2, 4. Partie postérieure des mêmes hémisphères. — 5. Extrémité antérieure, et — 6. extrémité postérieure du sinus longitudinal supérieur. — 7. Le sinus longitudinal supérieur, se divisant en deux rameaux (variété anatomique). — 8, 8, 8, 8. Veines qui s'ouvrent obliquement d'arrière en avant dans la partie antérieure ou la plus étroite du sinus longitudinal supérieur. — 9, 9. Veines qui s'ouvrent dans la partie moyenne du même sinus, en suivant la direction des précédentes. — 10, 10. Veines qui s'ouvrent dans la partie postérieure du sinus.

Fig. 2. Elle représente la voûte du crâne d'un enfant, revêtue par la dure-mère, dont les veines sont remplies d'une injection bleue très-fine. (Walter.)

No 1, 1. La grande faux du cerveau. — 2, 2, 2. Troncs des veines qui s'ouvrent dans le sinus longitudinal supérieur. — 3. Tronc de la veine meningée moyenne ou sphéno-épineuse. Les autres rameaux qu'on aperçoit sur cette figure sont les vénules de la dure-mère, dont les unes s'ouvrent dans le sinus longitudinal supérieur, et les autres s'anastomosent avec les divisions de la veine meningée moyenne, ou communiquent avec les veines extérieures du crâne par les veines émissaires.

PLANCHE 173.

Elle représente la dure-mère entièrement séparée du crâne et du canal vertébral, vue à l'extérieur par sa partie antérieure.

No 1. Portion de la dure-mère qui forme l'extrémité antérieure de la grande

Fig. 1.

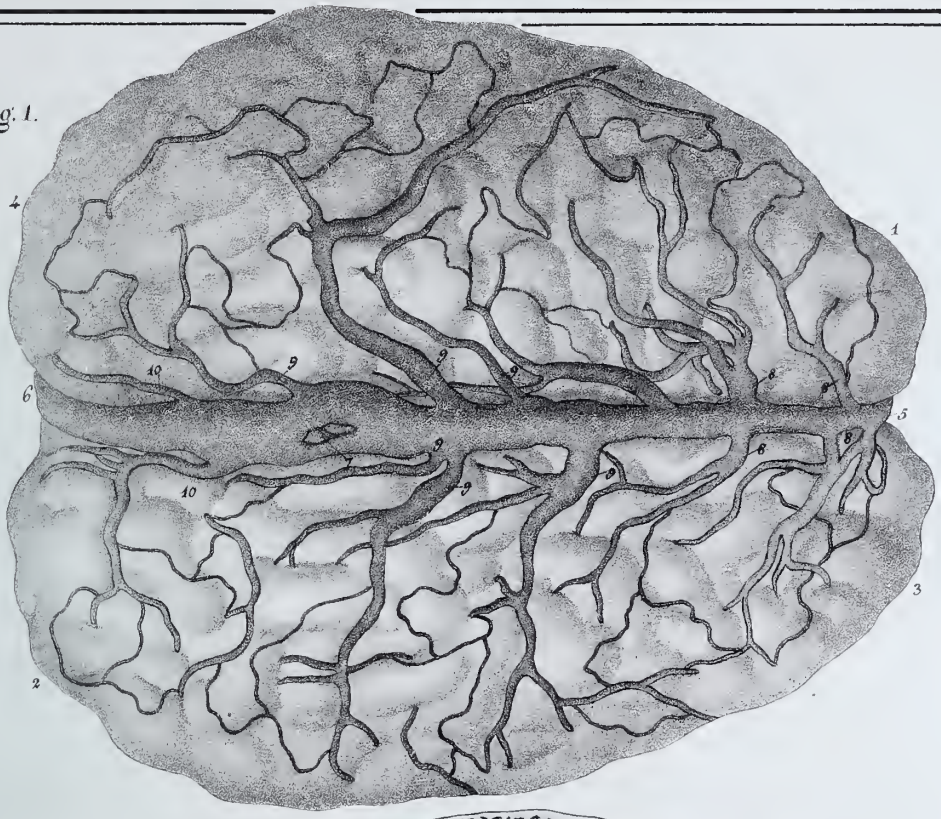

Fig. 2.

del.

Lith. de Langlumé

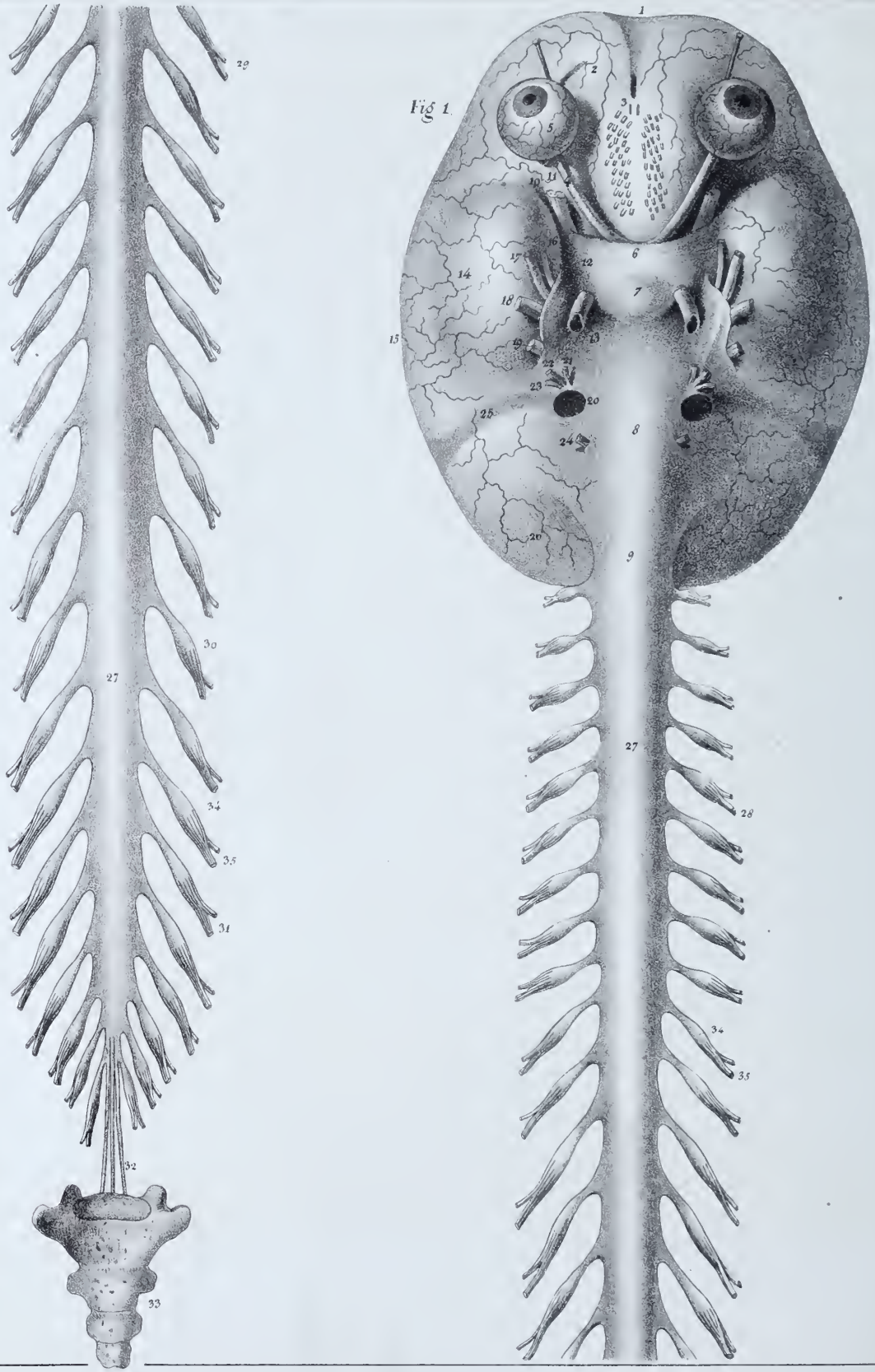

Harnedon del.

Lith. de Langlume

faux cérébrale, et s'insérait à l'apophyse *crista galli*. — 2. Partie de la même membrane qui recouvrait les fosses antérieures et latérales de la base du crâne. — 3. Série de petits canaux fibreux que la dure-mère fournit aux nerfs olfactifs. — 4. Gaîne fibreuse de la dure-mère qui entoure le nerf optique. — 5. Globe de l'œil. — 6. Dure-mère au niveau de la face supérieure du corps du sphénoïde. — 7. Dure-mère au niveau de la selle turcique. — 8. Dure-mère qui tapissait la gouttière basilaire. — 9. Dure-mère crânienne se continuant au niveau du grand trou occipital avec son prolongement rachidien. — 10. La dure-mère au niveau de la fente sphénoïdale. — 11. Nerfs de la troisième, de la quatrième et de la sixième paire, perçant la dure-mère en sortant du sinus caverneux pour pénétrer dans l'orbite. — 12. Dure-mère au-dessous du sinus caverneux. — 13. Artère carotide interne traversant la dure-mère en sortant du canal carotidien. — 14. Dure-mère au niveau des fosses temporales internes. — 15. Dure-mère au niveau des parois latérales du crâne. — 16. Branche ophthalmique, — 17. branche maxillaire supérieure, — 18. branche maxillaire inférieure du nerf trifacial, perçant la dure-mère. — 19. Nerfs facial et acoustique perçant la dure-mère. — 20. Golfe de la veine jugulaire au niveau du trou déchiré postérieur. — 21. Nerf glosso-pharyngien, — 22. nerf pneumo-gastrique, — 23. nerf spinal perçant la dure-mère au-devant du golfe de la veine jugulaire. — 24. Nerf grand hypoglosse traversant la dure-mère au niveau du trou condylien antérieur. — 25. La dure-mère au-dessous du sinus latéral. — 26. La dure-mère au-dessous des fosses occipitales inférieures. — 27, 27. Face antérieure de la gaîne que la dure-mère fournit à la moelle épinière. — 28, 29, 30, 31. Gaînes fibreuses que la dure-mère rachidienne fournit successivement aux nerfs cervicaux, dorsaux, lombaires et sacrés. — 32. Filamens fibreux qui terminent le prolongement rachidien de la dure-mère, et s'insèrent à — 33. le coccyx. — 34. Renflement olivaire formé par les nerfs spinaux au niveau des trous de conjugaison. — 35. Division des nerfs spinaux en deux branches.

PLANCHE 174.

Fig. 1. Disposition de la dure-mère à la base du crâne. La grande faux cérébrale a été enlevée, et la tente du cervelet conservée dans son intégrité. Du côté droit on a conservé les nerfs traversant la dure-mère pour sortir du crâne. Du côté gauche on voit les ouvertures qui donnent passage à ces mêmes nerfs. (Femme de 50 ans.)

Nos 1, 2, 3. Coupe horizontale du crâne passant par le coronal, les pariétaux et l'occipital. — 4. Extrémité antérieure de la grande faux, coupée près de son insertion à — 5. l'apophyse *crista galli*. — 6. Dure-mère tapissant les gouttières olfactives. — 7. Dure-mère couvrant les fosses antérieures et latérales de la base du crâne. — 8. Repli que forme la dure-mère au niveau du bord postérieur des

petites ailes du sphénoïde. — 9. La dure-mère recouvrant la face supérieure du spénoïde. — 10. La dure-mère tapissant les fosses moyennes et latérales de la base du crâne. — 11. Dure-mère tapissant la fosse pituitaire. — 12. Dure-mère recouvrant la lame carrée du sphénoïde. — 13. Dure-mère tapissant la gouttière basilaire. — 14. La même membrane s'introduisant dans le canal vertébral par le grand trou occipital. — 15. Nerfs optiques. — 16. Artère carotide interne. — 17. Nerf moteur-oculaire commun. — 18. Nerf pathétique. — 19. Nerf trijumeau. — 20. Nerf moteur-oculaire externe. — 21. Nerf glosso-pharyngien. — 22. Nerf pneumo-gastrique. — 23. Nerf spinal. — 24. Nerf grand hypoglosse. — 25. Nerf sous-occipital. — 26, 26. Face supérieure de la tente du cervelet. — 27. Base de la grande faux cérébrale s'insérant sur la partie moyenne de la tente du cervelet. — 28. Terminaison du sinus longitudinal supérieur. — 29. Portion de la grande circonférence de la tente du cervelet qui s'insère à l'occipital. — 30. Seconde partie de la même circonférence qui se fixe au bord supérieur du rocher. — 31. Repli de la dure-mère qui semble former l'extrémité antérieure de la grande circonférence de la tente du cervelet, et se fixe à l'apophyse clinoïde postérieure. — 32. Petite circonférence ou bord libre de la tente du cervelet. — 33. Repli fibreux qui termine en avant la petite circonférence de la tente du cervelet, et s'insère à l'apophyse clinoïde antérieure.

Fig. 2. Coupe horizontale du cerveau, pour faire voir la disposition de l'arachnoïde et de la pie-mère à la surface de cet organe. Le corps calleux et la voûte à trois piliers sont enlevés, afin de laisser voir la toile choroïdienne et des plexus du même nom. (Homme d'environ 30 ans.)

N° 1, 1. Coupe des hémisphères cérébraux. — 2, 2. L'arachnoïde et la pie-mère intimement unies au niveau des circonvolutions cérébrales. — 3, 3. La membrane arachnoïde passant sur les circonvolutions sans s'introduire dans les sillons qui les séparent. — 4, 4. La pie-mère pénétrant jusqu'au fond des sillons des circonvolutions cérébrales. — 5. Extrémité antérieure, et — 6. extrémité postérieure de la grande scissure interlobaire. — 7. Extrémité antérieure du corps calleux qui borne en avant les ventricules latéraux. — 8. Portion de la cloison des ventricules. — 9. Corps strié et ventricules latéraux. — 10. Pilier antérieur de la voûte. — 11. Extrémité antérieure, et — 12. extrémité postérieure de la toile choroïdienne. — 13. Plexus choroïdes formant les côtés de la toile choroïdienne placée au-dessus du ventricule moyen et des couches optiques. — 14, 14. Extrémités postérieures du corps calleux et de la voûte à trois piliers coupées.

Fig. 3. Elle représente le plexus choroïde, dont les artères sont injectées. (D'après Vicq-d'Azyr.)

N° 1. Artère carotide interne. — 2. Artère du corps calleux. — 3. Artère de la scissure de Sylvius. — 4. Artère choroïdienne inférieure et antérieure. — 5. Artère communiquante qui appartient au cercle artériel de Willis. — 6. Artère cérébrale profonde venant de la basilaire. — 7. Rameau de l'artère basilaire. — 8. Artère choroïdienne inférieure et postérieure. — 9, 9. Corne d'Ammon. —

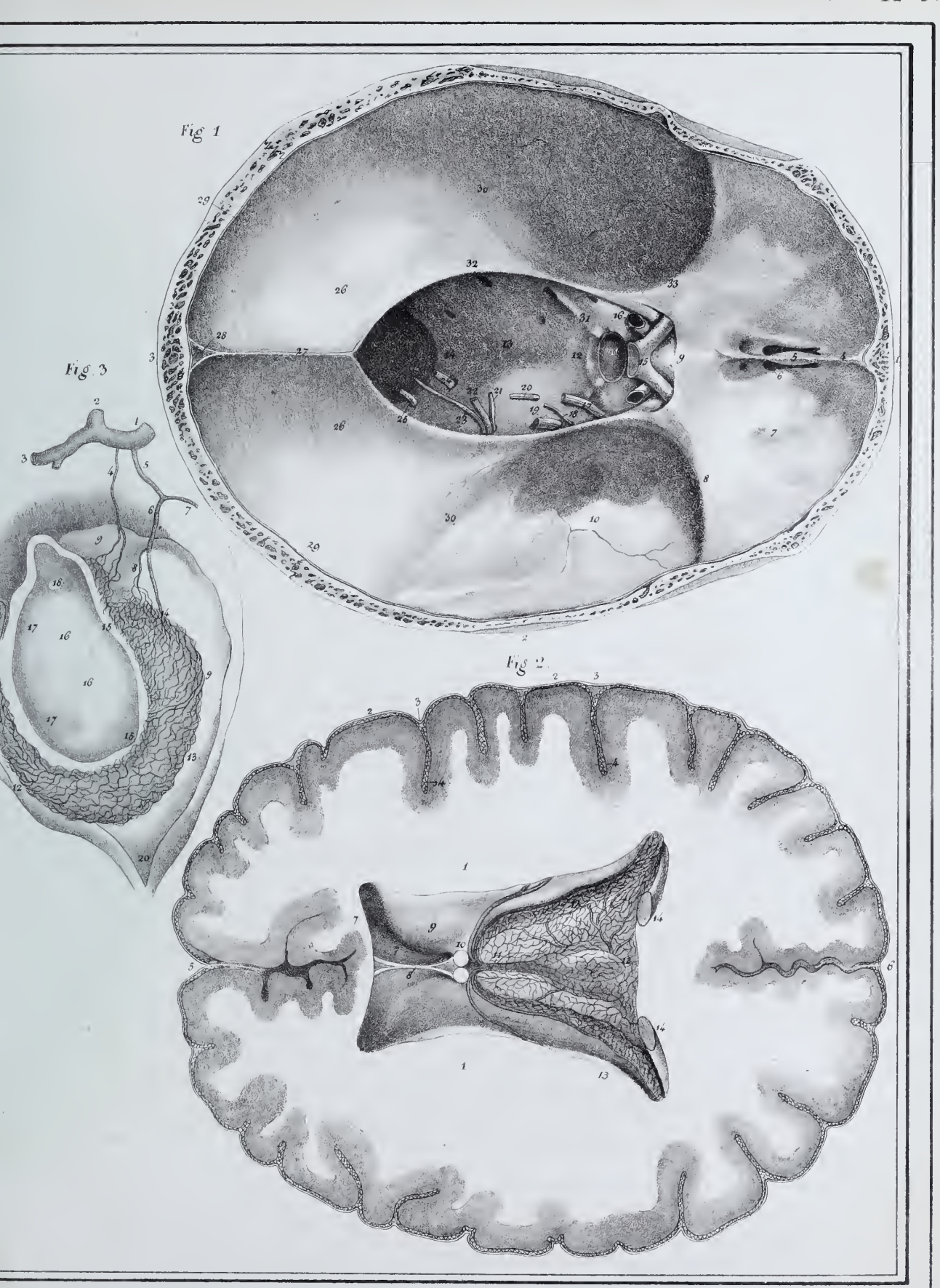

del

Imp de Langlois



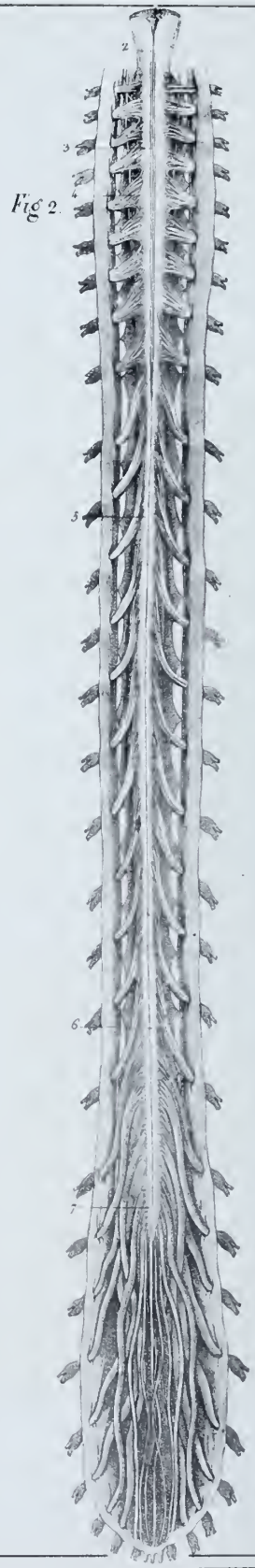

Fig 3

Fig 4

Fig 5

Hainceln del.

Lith. de Sandoz

10 à 11. Partie antérieure et supérieure du plexus choroïde. — 11 à 12. Partie supérieure et horizontale du même plexus. — 12 à 13. Partie postérieure et courbée du même plexus. — 13 à 14. Partie oblique et inférieure du même plexus. — 15, 15. Bord interne du plexus choroïde. — 16, 16. Partie moyenne et blanche de la couche optique. — 17, 17. Partie grise de la couche optique. — 18. Commissure antérieure du cerveau. — 19. Portion de la voûte à trois piliers. — 20. Cavité digitale du ventricule latéral.

PLANCHE 175.

Fig. 1. La moelle épinière retirée du canal vertébral, et vue dans toute son étendue par sa face antérieure. (Homme adulte.) Les paires des nerfs sacrés et lombaires sont démêlées et juxta posées. (D'après M. Gall.)

N° 1. L'extrémité supérieure de la moelle. Eminences pyramidales et sillon médian qui les sépare. — 2. Eminences olivaires. — 3. Face antérieure de la moelle et sillon médian qui règne dans toute sa longueur. — 4. Racines antérieures des nerfs cervicaux. — 5. Racines antérieures des nerfs dorsaux. — 6. Racines antérieures des nerfs lombaires, et — 7. des nerfs sacrés. — 8, 9, 10, 11. Les racines antérieures et postérieures des nerfs cervicaux, dorsaux, lombaires et sacrés, se réunissant pour sortir par les petits canaux fibreux que leur présente — 12, 12, 12. la dure-mère rachidienne. — 13. Ganglions des nerfs cervicaux. — 14. Ganglions des nerfs dorsaux. — 15. Ganglions des nerfs lombaires, et — 16. ganglions des nerfs sacrés. — 17. Faisceaux des nerfs inférieurs de la moelle formant ce qu'on appelle vulgairement *la queue de cheval.* — 18. Nerf spinal. — 19. Ligament dentelé.

Fig. 2. La moelle épinière vue par sa face postérieure.

N° 1. L'extrémité supérieure de la moelle. — 2. *Calamus scriptorius.* — 3. Face postérieure de la moelle, et sillon médian qui règne dans toute sa longueur. — 4, 5, 6 et 7. Racines postérieures des nerfs cervicaux, dorsaux, lombaires et sacrés. (Les autres parties qui ne sont point numérotées sont les mêmes que dans la figure précédente.)

Fig. 3. Nerfs cervicaux d'un enfant de quatre ans, pour faire voir la fissure antérieure de la moelle séparée et déployée.

N° 1, 1. Bords latéraux de la fissure. — 2, 2. Couches de réunion des deux moitiés, situées au fond de la fissure antérieure.

Fig. 4. Fissure postérieure de la moelle séparée et déployée.

N° 1, 1. Bords latéraux. — 2, 2. Couches de réunion des deux moitiés, situées au fond de la fissure postérieure.

Fig. 5. Coupe transversale de la masse nerveuse cervicale.

N° 1, 1. Les deux moitiés de la masse nerveuse. — 2. Fissure médiane antérieure. — 3. Fissure médiane postérieure. — 4. Situation de la substance grise dans chaque moitié de la moelle vertébrale. — 5. Sortie et écartement des racines antérieures des paires de nerfs. — 6. Sortie et écartement des racines postérieures des mêmes paires de nerfs.

PLANCHE 176.

Fig. 1. Coupe transversale du crâne pour faire voir comment l'arachnoïde et la pie-mère se comportent relativement à la partie supérieure des hémisphères cérébraux. (Les vaisseaux sont injectés.)

N° 1. Coupe des os du crâne. — 2. La pie-mère et l'arachnoïde s'enfonçant dans la scissure qui sépare les hémisphères cérébraux. — 3. Portion de l'arachnoïde séparée de la pie-mère par l'insufflation, et passant au-dessus des sillons des hémisphères cérébraux sans s'y enfoncer. — 4. Pie-mère recouvrant les circonvolutions cérébrales. — 5. La même membrane s'enfonçant dans les sillons qui séparent ces circonvolutions. — 6, 6. Vaisseaux qui se distribuent à la surface du cerveau : leurs ramifications capillaires forment une trame qui entoure l'encéphale et constitue en grande partie la pie-mère.

Fig. 2. Section transversale de la moelle épinière d'un bœuf, faite au niveau des racines de la sixième paire des nerfs sacrés, afin de faire voir la structure de cet organe, d'après *Rolando*. (Quatre fois la grandeur naturelle.)

N° 1. Pie-mère qui entoure la moelle, séparée par la macération. De sa face interne se détachent des lamelles qui pénètrent entre les plis médullaires. On voit que les faisceaux antérieurs des nerfs sont formés d'une lamelle médullaire qui commence au fond du sillon antérieur, et présente des plis nombreux situés tout autour de la substance cendrée. Le nombre de ces plis est de cinquante environ pour chaque cordon antérieur. On voit que la lamelle médullaire qui forme ces plis radiés est continue depuis le fond du sillon antérieur jusqu'aux sillons latéraux postérieurs. — 2. Sillon antérieur, et — 3. sillon postérieur de la moelle moins distinct que l'antérieur, parce que la pie-mère n'y forme point de plis, et qu'il est occupé seulement par une petite portion membraneuse. — 4. Racines antérieures des nerfs spinaux. — 5. Racines postérieures des nerfs spinaux qui sortent exclusivement des cordons postérieurs de la moelle. — 6. Substance cendrée, spongieuse et vasculaire, tout-à-fait distincte de la — 7. substance cendrée postérieure, d'aspect gélatineux, plus brune que la précédente, et qui lui est en quelque manière unie par des prolongemens dentés qui ont de l'analogie avec ceux des sutures du crâne. — 8. Cordons postérieurs dans lesquels on voit les

Fig. 1

Fig. 2.

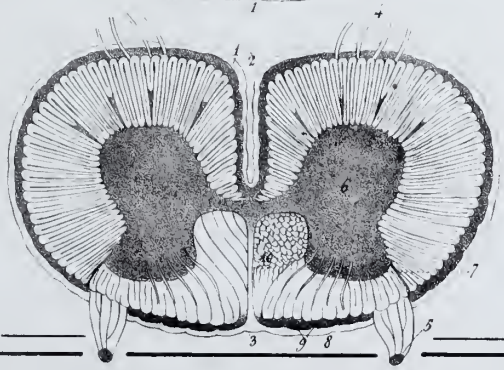

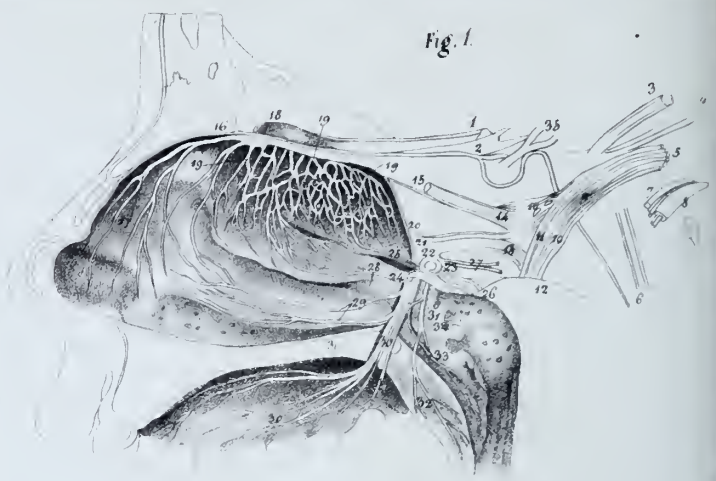

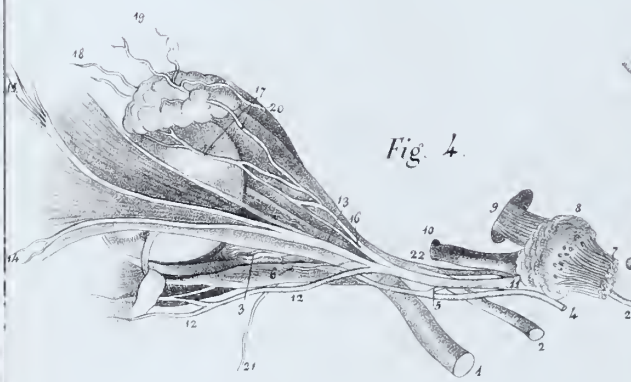

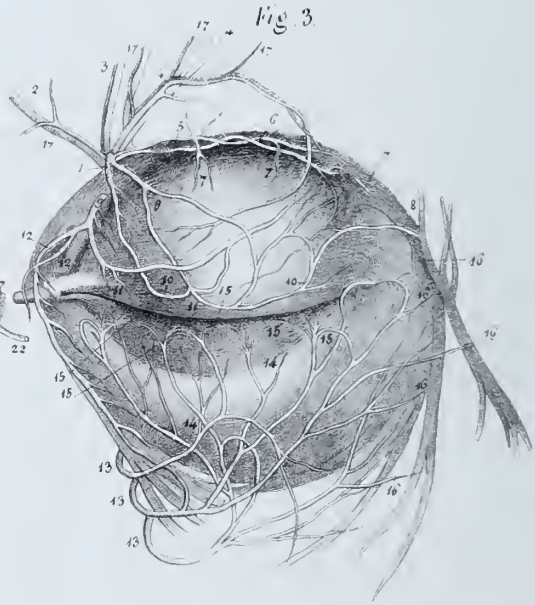

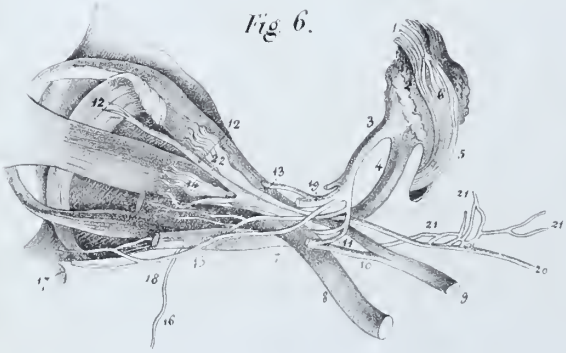

Hainecin del.

Lith. de Engm

mêmes plis plus tortueux. — 9. Lignes blanches postérieures qui correspondent aux racines postérieures. — 10. Partie des cordons médullaires postérieurs offrant la disposition du tissu celluloso-vasculaire qui entoure toutes les fibres médullaires.

PLANCHE 177.

Fig. 1. Plexus nerveux qui se distribue à la membrane olfactive sur la paroi externe des fosses nasales. (Homme adulte. D'après Scarpa.)

N° 1. Nerf olfactif. — 2. Nerf optique. — 3. Nerf moteur-oculaire commun. — 4. Nerf pathétique. — 5. Nerf trifacial. — 6. Nerf moteur-oculaire externe. — 7. Nerf facial. — 8. Nerf acoustique. — 9. Grosse portion du nerf trifacial qui se dilate pour former — 10, 10. son renflement plexiforme. — 11. Petite portion du même nerf qui ne s'unit point au renflement plexiforme, et se rend dans — 12. la branche maxillaire inférieure. — 13. Branche maxillaire supérieure. — 14. Branche ophthalmique. — 15. Nerf nasal. — 16. Filet ethmoïdal du nerf précédent, pénétrant dans la fosse nasale et allant se distribuer à — 17, 17. la partie antérieure de la membrane olfactive. — 18. Bulbe du nerf olfactif, envoyant à travers les trous de la lame criblée de l'ethmoïde, — 19, 19. douze ou treize troncs nerveux dont les branches, les rameaux, les filamens se distribuent sous forme de plexus, à la membrane olfactive au niveau des cornets supérieur et moyen. — 20. Filet malaire du nerf maxillaire supérieur, coupé. — 21. Nerf dentaire postérieur. — 22. Tronc commun aux — 23. nerf ptérygoïdien, et au — 24. nerf palatin. — 25. Rameau nasal antérieur du nerf ptérygoïdien qui se distribue à la membrane olfactive au niveau du cornet supérieur. — 26. Autres rameaux naseaux du même nerf coupés et renversés. — 27. Rameau du nerf ptérygoïdien qui s'anastomose avec le nerf facial et le grand sympathique. — 28. Rameau ascendant du nerf palatin antérieur qui se distribue au cornet moyen. — 29, 29. Deux rameaux descendans du même nerf qui se perdent sur le cornet inférieur. — 30, 30, 30. Nerf palatin postérieur dont les rameaux se distribuent dans la membrane palatine. — 31. Nerf palatin externe dont les rameaux se distribuent à — 32. la luette, à — 33. le voile du palais, et à — 34. la trompe d'*Eustachi*. — 35. Tige et glande pituitaires.

Fig. 2. Le nerf olfactif et les rameaux que fournit son bulbe entièrement isolés des parties voisines.

N° 1. Tronc du nerf. — 2. Bulbe. — 3, 3. Branches, rameaux et ramifications qui naissent du bulbe précédent.

Fig. 3. Nerfs des paupières. Côté gauche. (Jeune homme de 18 ans. Scarpa.)

N° 1. Nerf frontal de la branche ophthalmique, sortant par le trou orbitaire

supérieur. — 2. Rameau interne du même nerf, qui se perd dans la peau du front entre les sourcils. — 3. Rameau moyen du même nerf qui se perd dans le muscle frontal et la peau du sourcil. — 4. Rameau externe du même nerf, qui se rend au muscle frontal et dans toute la peau du front. — 5. Rameaux sourciliers du nerf frontal. — 6. Filets des nerfs sourciliers qui se rendent dans le muscle du même nom. — 7, 7. Autres filets du même nerf qui se perdent dans la paupière supérieure. — 8. Anastomoses des nerfs sourciliers avec le nerf facial. — 9, 9. Nerfs palpébraux supérieurs. — 10, 10. Les filets des nerfs précédens s'anastomosant entre eux sous forme d'anses dans la paupière supérieure. — 11, 11. Filamens nerveux qui naissent des anses précédentes et se perdent dans le bord de la paupière supérieure. — 12. Filets des mêmes nerfs qui se perdent vers l'angle interne de l'œil, et s'anastomosent avec le nerf sous-orbitaire. — 13, 13, 13. Nerfs palpébraux inférieurs naissant du nerf sous-orbitaire. — 14, 14. Rameaux des nerfs précédens qui se perdent dans la paupière inférieure. — 15, 15. Anses nerveuses formées par les anastomoses des filets des mêmes nerfs, anastomoses d'où naissent des filamens qui se rendent vers le bord libre de la paupière inférieure. — 16, 16, 16. Filets des mêmes nerfs qui s'anastomosent avec ceux du nerf facial. — 17, 17, 17. Rameaux de l'artère frontale qui accompagnent les branches supérieures des nerfs du même nom.

Fig. 4. Les nerfs de l'œil et de ses parties accessoires. (Scarpa.)

N° 1. Nerf optique. — 2. Nerf moteur-oculaire commun. — 3. Branche du nerf précédent qui se distribue au muscle droit interne de l'œil. — 4. Nerf pathétique. — 5. Filet que le nerf pathétique reçoit de la branche ophthalmique de la cinquième paire. — 6. Le nerf pathétique se perdant dans le muscle grand oblique de l'œil. — 7. Nerf trifacial. — 8. Renflement plexiforme du nerf précédent. — 9. Nerf maxillaire inférieur. — 10. Nerf maxillaire supérieur. — 11. Branche ophthalmique du nerf trifacial. — 12, 12. Branche nasale du nerf ophthalmique. — 13. Branche frontale du même nerf. — 14. Rameau interne, et — 15. rameau externe de la branche précédente. — 16. Branche lacrymale. — 17, 17. Branches du nerf lacrymal se distribuant à la glande du même nom. — 18. Filets du même nerf qui sortent de la glande précédente, et se perdent dans le muscle orbiculaire et la paupière supérieure. — 19. Autres filamens qui se perdent dans la paupière supérieure. — 20. Filet malaire du nerf maxillaire supérieur qui s'anastomose avec le nerf lacrymal. — 21. Nerf nasal. — 22, 22. Nerf moteur-oculaire externe.

Fig. 5. Elle représente la distribution du nerf de la troisième paire et le ganglion ophthalmique. (Scarpa.)

N° 1. Muscle droit supérieur de l'œil, renversé afin de faire voir sa face inférieure. — 2. Muscle élévateur de la paupière supérieure, également renversé. — 3. Nerf de la troisième paire ou nerf oculo-musculaire commun. — 4. Branche supérieure du nerf précédent. — 5. Filets d'anastomose du nerf précédent avec le nerf ophthalmique. — 6. Rameau du même nerf qui se perd dans le muscle

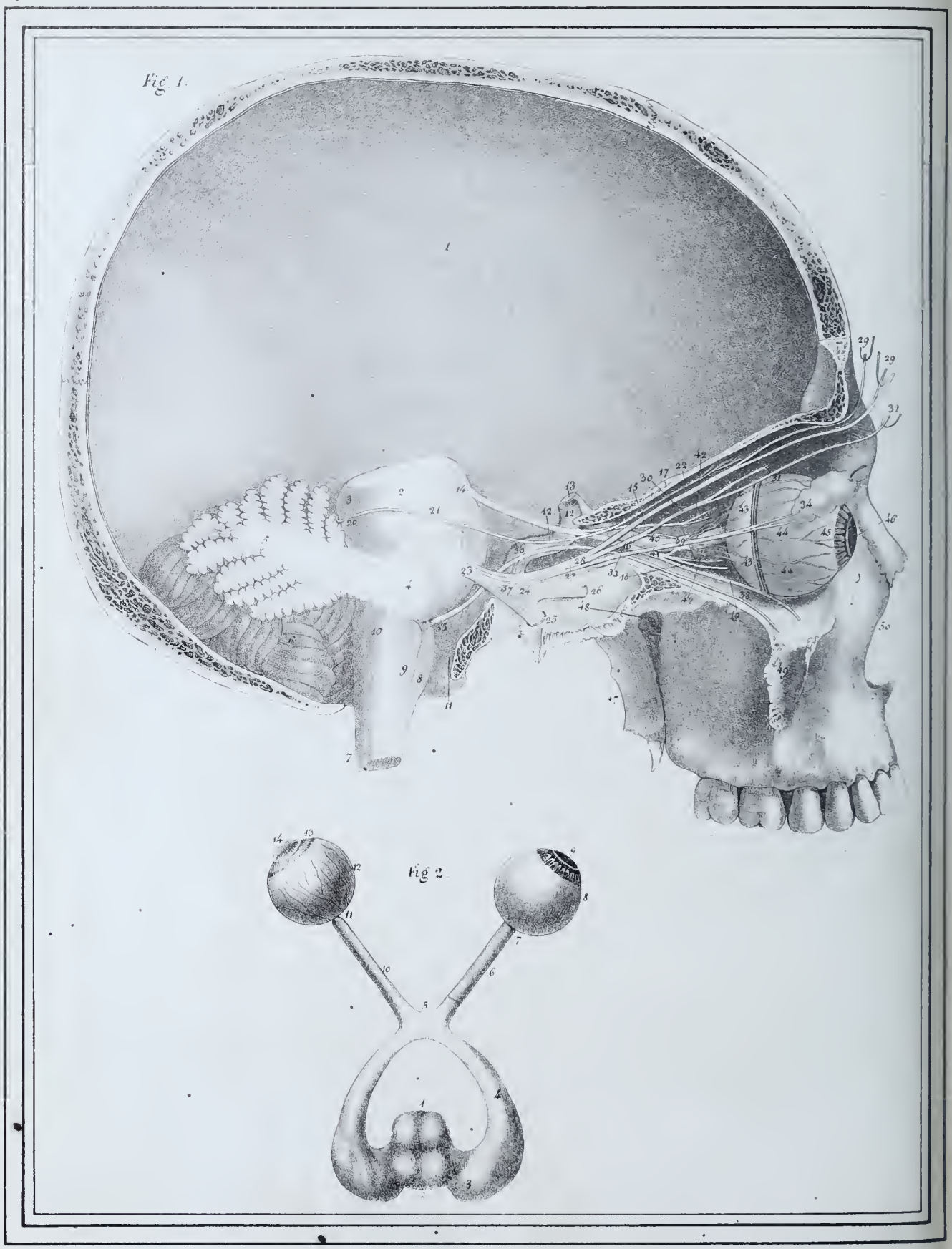

Haincelin del.

Lith. de Langlume

droit supérieur. — 7. Second rameau du même nerf qui se distribue au muscle élévateur de la paupière. — 8. Branche inférieure du nerf moteur-oculaire commun. — 9. Rameau moyen de la branche précédente qui se distribue au muscle droit inférieur de l'œil. — 10. Rameau du nerf moteur-oculaire commun qui se perd dans le muscle oblique inférieur. — 11. Ganglion ophthalmique. — 12. Faisceau supérieur des nerfs qui sortent du ganglion ophthalmique. — 13. Les nerfs précédens perçant la sclérotique. — 14. Faisceau inférieur des nerfs qui émanent du ganglion ophthalmique. — 15. Nerf trifacial. — 16. Branche ophthalmique du nerf précédent. — 17. Nerf maxillaire supérieur. — 18. Nerf maxillaire inférieur. — 19. Nerf lacrymal. — 20. Nerf nasal. — 21. Filet que le nerf nasal fournit au ganglion ophthalmique.

Fig. 6. Elle représente la branche de la troisième paire de nerfs qui se distribue au muscle droit inférieur de l'œil, le rameau nasal de la branche ophthalmique, et le nerf de la sixième paire. Le nerf de la cinquième paire est renversé. (Scarpa.)

N° 1. Le nerf de la cinquième paire renversé et vu par sa face inférieure. — 2. Renflement plexiforme du nerf précédent. — 3. Branche ophthalmique, — 4. branche maxillaire supérieure, — 5. branche maxillaire inférieure du nerf de la cinquième paire. — 6. Filets distincts du nerf trifacial qui passent sous le renflement plexiforme et se rendent dans le nerf maxillaire inférieur. — 7. Muscle oblique supérieur de l'œil, coupé. — 8. Nerf optique. — 9. Nerf de la troisième paire. — 10. Branche supérieure du nerf précédent. — 11. Anastomose du nerf précédent avec le nerf ophthalmique. — 12. Rameau du nerf de la troisième paire qui se rend au muscle oblique inférieur. — 13. Filet que le nerf précédent envoie au ganglion ophthalmique. — 14. Branche de la troisième paire qui se distribue au muscle droit inférieur de l'œil. — 15. Branche nasale du nerf ophthalmique. — 16. Filet ethmoïdal de la branche précédente. — 17. Filet externe de la branche nasale de l'ophthalmique. — 18. Nerfs ciliaires fournis par la branche nasale. — 19. Nerf lacrymal coupé. — 20. Nerf de la sixième paire. — 21, 21, 21. Filets du grand sympathique qui entourent l'artère carotide interne et s'unissent au nerf de la sixième paire. — 22. Terminaison du nerf de la sixième paire dans le muscle droit externe de l'œil.

PLANCHE 178.

Fig. 1. Coupe verticale de la tête et de la cavité orbitaire destinée à faire voir les nerfs de la seconde, de la troisième, de la quatrième et de la cinquième paire. (Homme d'environ 30 ans.)

N° 1. Cavité du crâne revêtue par la dure-mère. — 2. Protubérance cérébrale

coupée au niveau de ses prolongemens antérieurs, et soulevée. — 3. Tubercules quadrijumeaux. — 4. Prolongemens cérébelleux de la protubérance, coupés. — 5. Coupe du cervelet. — 6. Hémisphères du cervelet. — 7. Commencement de la moelle épinière. — 8. Eminence pyramidale. — 9. Eminence olivaire. — 10. Corps restiforme. — 11. Gouttière basilaire. — 12, 12. Artère carotide interne. — 13. Le nerf optique. — 14. Nerf de la troisième paire naissant des prolongemens de la protubérance. — 15. Branche supérieure du nerf précédent se divisant en deux rameaux pour les muscles droit supérieur de l'œil et élévateur de la paupière supérieure. — 16. Branche inférieure du nerf de la troisième paire se divisant en trois rameaux : — 17. rameau de la branche précédente destinée au muscle droit interne de l'œil; — 18. second rameau de la même branche destiné au muscle droit inférieur de l'œil; — 19. troisième rameau de la même branche qui se rend à l'oblique inférieur de l'œil. — 20. Le nerf pathétique ou de la quatrième paire, naissant des parties latérales de la valvule de Vieussens, au-dessous des tubercules quadrijumeaux. — 21. Le même nerf se contournant sur les prolongemens antérieurs de la protubérance. — 22. Filets de ce nerf allant au muscle oblique supérieur de l'œil. — 23. Nerf de la cinquième paire naissant de la protubérance. — 24. Renflement plexiforme du nerf précédent au niveau de la fosse temporale interne. — 25. Branche maxillaire inférieure du nerf précédent sortant du crâne par le trou du même nom. — 26. Branche maxillaire supérieure sortant du crâne par le trou du même nom. — 27. Branche ophthalmique du nerf trifacial pénétrant dans l'orbite et se divisant en trois branches secondaires : — 28. Branche frontale se dirigeant vers la paroi supérieure de l'orbite, et se divisant en deux rameaux. — 29, 29. Les deux rameaux précédens sortant de l'orbite en se réfléchissant de bas en haut sur l'arcade orbitaire. — 30. Branche nasale du nerf ophthalmique se divisant en deux rameaux, savoir : — 31. rameau ethmoïdal de la branche nasale pénétrant dans le trou orbitaire interne antérieur; — 32. rameau frontal de la branche nasale. — 33. Branche lacrymale naissant du nerf ophthalmique et se divisant en plusieurs filets qui pénètrent dans — 34. la glande lacrymale. — 35. Le nerf de la sixième paire naissant dans le sillon qui sépare la protubérance des éminences pyramidales et olivaires. — 36. Le même nerf passant en dehors de l'artère carotide. — 37. Filamens rougeâtres que le nerf précédent reçoit du ganglion cervical supérieur au niveau de l'artère carotide. — 38. Extrémité du nerf de la sixième paire qui pénètre dans le muscle droit externe de l'œil. — 39. Ganglion ophthalmique. — 40. Filet que le ganglion précédent reçoit de la branche nasale du nerf ophthalmique. — 41. Filet que le ganglion ophthalmique reçoit en arrière et en bas de la branche du nerf de la troisième paire qui se rend au muscle oblique inférieur de l'œil. — 42, 43. Nerfs ciliaires naissant de la partie antérieure du ganglion ophthalmique, et perçant obliquement la partie postérieure de la sclérotique qui est coupée circulairement vers sa partie postérieure. — 44, 44. Les nerfs ciliaires rampant sur la face externe de la choroïde. — 45. Ligament ciliaire. — 46. Iris. — 47. Apophyse ptérygoïde.

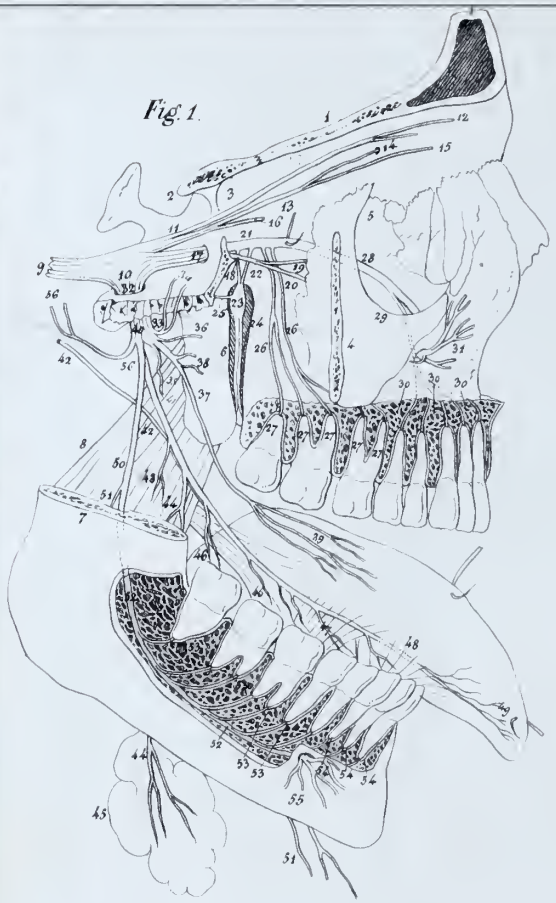

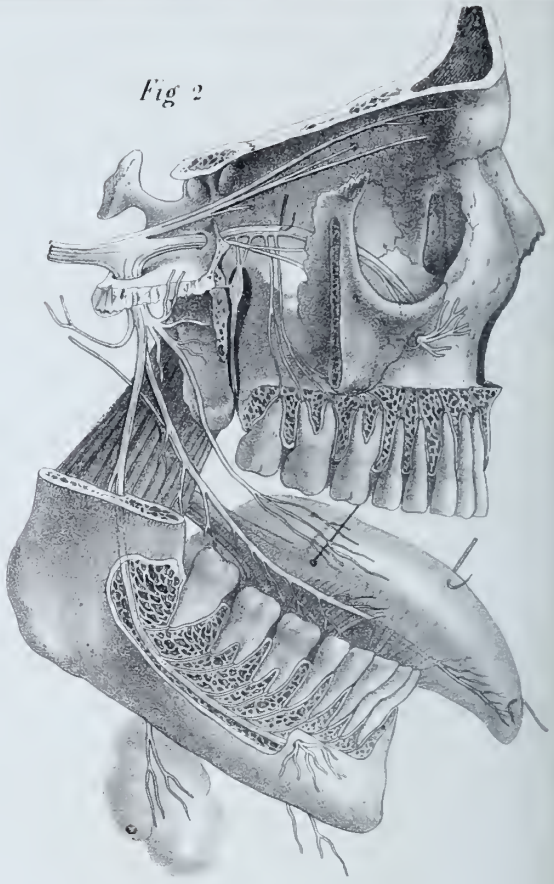

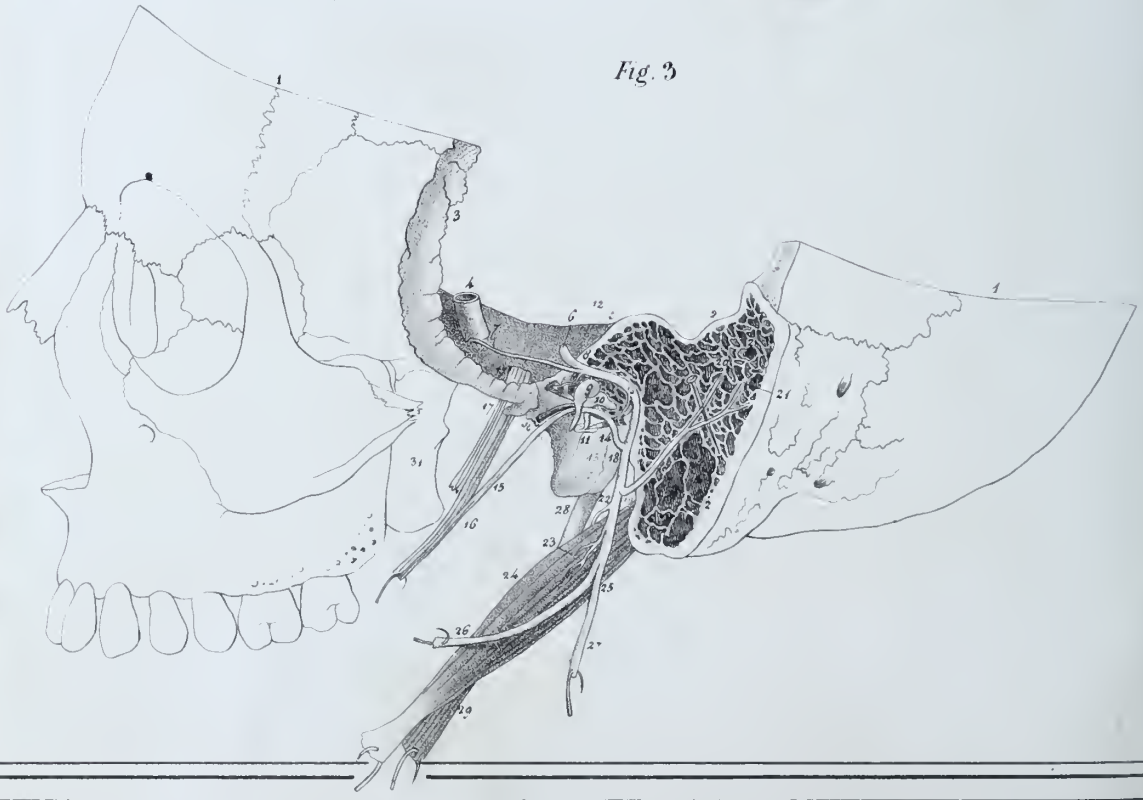

Haincelin del

Lith de Langlumé

— 48. Fente ptérygo-maxillaire et trou sphéno-palatin. — 49. Apophyse malaire de l'os maxillaire supérieur. — 50. Ouverture antérieure des fosses nasales.

Fig. 2. Les nerfs optiques ou de la seconde paire, depuis leur origine jusqu'à leur terminaison.

N° 1. Tubercules quadrijumeaux supérieurs. — 2. Tubercules quadrijumeaux inférieurs. — 3. Les nerfs optiques naissant des parties latérales des tubercules précédens. — 4. Portion aplatie des nerfs optiques dépourvue de névrilème, et qui se contourne sur les prolongemens antérieurs de la protubérance. — 5. Commissure des nerfs optiques. — 6. Nerf optique du côté droit entouré de la gaîne que lui fournit la dure-mère. — 7. Le nerf précédent s'insérant à la partie postérieure du globe de l'œil. — 8. OEil droit vu par sa face supérieure. Sclérotique. — 9. Cornée transparente. — 10. Nerf optique droit gauche revêtu seulement de son névrilème. — 11. Le nerf précédent se rétrécissant à son entrée dans le globe de l'œil. — 12. Expansion du nerf optique ou membrane rétine avec ses artères. — 13. Iris. — 14. Crystallin.

PLANCHE 179.

Fig. 1. Elle représente le nerf de la cinquième paire (trifacial), et les principales distributions de ses trois branches. (Côté droit. D'après le cadavre d'une femme âgée d'environ 25 ans.)

N° 1. Coupe verticale de la paroi supérieure de l'orbite. — 2. Apophyse clinoïde antérieure. — 3. Trou optique. — 4. Coupe verticale de l'os de la pommette. — 5. Paroi interne de l'orbite. — 6. Aile externe de l'apophyse ptérygoïde, et au-devant la fente ptérygo-maxillaire. — 7. Coupe de la branche de la mâchoire inférieure. — 8. Muscle ptérygoïdien interne. — 9. Tronc du nerf trifacial. — 10. Renflement plexiforme du même nerf situé dans la fosse temporale interne. — 11. Nerf ophthalmique se séparant du renflement précédent et s'introduisant dans l'orbite par la fente sphénoïdale. — 12. Branche frontale du nerf ophthalmique. — 13. Branche nasale du nerf ophthalmique. — 14. Rameau ethmoïdal, et — 15. rameau nasal externe du nerf nasal. — 16. Nerf lacrymal coupé peu après sa naissance de la branche ophthalmique. — 17. Nerf maxillaire supérieur se séparant du renflement plexiforme et s'introduisant dans le trou grand rond. — 18. Rameau orbitaire naissant du nerf maxillaire supérieur. — 19. filet temporal, et — 20. filet malaire du rameau orbitaire. — 21. Le tronc du nerf maxillaire supérieur au-dessus de la fente ptérygo-maxillaire. — 22. Filet du nerf maxillaire supérieur se rendant au — 23. ganglion de *Meckel* ou sphéno-palatin. — 24. Nerfs palatins naissant de la partie inférieure du ganglion sphéno-palatin, et descendant dans la fente ptérygo-palatine. — 25. Nerf Vidien ou ptérygoïdien naissant de la

partie postérieure du ganglion sphéno-palatin et s'introduisant dans le trou Vidien. — 26. Rameaux dentaires supérieurs et postérieurs naissant du nerf maxillaire supérieur et descendant derrière la tubérosité maxillaire pour s'introduire dans les canaux du même nom, lesquels ont été ouverts. — 27, 27, 27, 27, 27. Filets des nerfs dentaires postérieurs s'introduisant dans les racines des dents molaires. — 28. Le tronc du nerf maxillaire supérieur dans le canal sous-orbitaire, lequel est ouvert. — 29. Nerf dentaire antérieur se détachant du nerf maxillaire supérieur. — 30, 30, 30. Filets du nerf dentaire antérieur se rendant aux racines des dents incisives, de la canine et des deux petites molaires. — 31. Branche sous-orbitaire du nerf maxillaire supérieur se divisant dans la joue en rameaux qui s'écartent, et sont distingués en externes, internes, supérieurs et inférieurs. — 32. Le nerf maxillaire inférieur se séparant du renflement plexiforme, et sortant du crâne par le trou ovale. — 33. Branche supérieure du nerf maxillaire inférieur se séparant de la branche inférieure du même nerf, pour donner naissance aux rameaux temporaux profonds, massétérin, buccal et ptérygoïdiens. — 34. Rameaux temporaux profonds. — 35. Rameau massétérin. — 36. Rameaux ptérygoïdiens. — 37. Rameau buccal. — 38. Filets que le rameau buccal donne aux muscles ptérygoïdiens et temporal. — 39. Filets que le rameau buccal donne aux muscles buccinateur, canin, à la commissure des lèvres et à la peau. — 40. Branche inférieure du nerf maxillaire inférieur se séparant de la branche supérieure pour fournir les nerfs lingual, dentaire inférieur et auriculaire. — 41. Nerf lingual. — 42, 42. Le filet nerveux appelé *corde du tympan* venant s'unir au nerf lingual. — 43. Filet fourni par le nerf lingual au muscle ptérygoïdien. — 44, 44. Cordon nerveux qui se détache du nerf lingual et se perd dans la glande sous-maxillaire, en formant une espèce de plexus nerveux. (Ce filet n'est, suivant quelques anatomistes, que la corde du tympan qui se détache du nerf lingual auquel elle est accolée, pour se perdre dans la glande sous-maxillaire.) — 45. La glande sous-maxillaire isolée et abaissée au-dessous de la mâchoire inférieure. — 46. Filet qui se détache du nerf lingual et se perd dans la partie postérieure des gencives et dans la membrane muqueuse de la bouche. — 47. Filet que le nerf lingual donne à la glande sublinguale. — 48. Le nerf lingual s'avançant vers la pointe de la langue, entre les muscles lingual et génio-glosse. — 49. Filets qui terminent le nerf lingual et se distribuent à la langue, et qu'on peut suivre jusqu'aux papilles de la membrane muqueuse de cet organe. — 50. Le nerf dentaire inférieur descendant entre la branche de la mâchoire qui est enlevée et le muscle ptérygoïdien interne, pour s'engager dans le canal dentaire inférieur. — 51, 51. Rameau mylo hyoïdien qui se sépare du nerf dentaire inférieur pour aller se distribuer aux muscles de la région sus-hyoïdienne. — 52. Le nerf dentaire inférieur renfermé dans le canal du même nom, lequel est mis à découvert. — 53, 53, 53, 53, 53. Filets fournis par le nerf dentaire inférieur aux racines des grosses et petites molaires. — 54, 54, 54. Filets fournis par le même nerf aux racines des dents canines et incisives. — 55. Filets qui terminent le nerf dentaire inférieur, et sortent en rayonnant par le trou mentonnier pour aller se perdre dans les muscles triangulaire, carré, rele-

Hauncelin, del

Lith. de Langlume

veur du menton, buccinateur, orbiculaire des lèvres, etc. — 56, 56. Nerf auriculaire ou temporal superficiel, formant la troisième division de la branche inférieure du nerf maxillaire inférieur, et coupé peu après son origine.

Fig. 2. La figure précédente, ombrée.

Fig. 3. Elle représente la disposition du nerf facial dans l'aqueduc de Fallope jusqu'à sa sortie par le trou stylo-mastoïdien. La caisse du tympan est ouverte par une coupe faite au rocher, les osselets de l'oreille sont légèrement abaissés pour laisser voir le nerf facial et l'aqueduc de Fallope ouvert dans toute son étendue. (Côté gauche. D'après le cadavre d'un homme âgé de 36 ans.)

N° 1, 1. Coupe horizontale du crâne. — 2, 2. Coupe verticale passant par l'apophyse mastoïde, mettant à nu les cellules mastoïdiennes et la cavité du tympan. — 3. Bord de la grande aile du sphénoïde qui s'articulait avec la portion écailleuse du temporal. — 4. Artère carotide interne à sa sortie du canal carotidien. — 5. Face supérieure du rocher. — 6. Le nerf facial dans l'aqueduc de Fallope. — 7. Nerf Vidien glissant sur la face supérieure du rocher. — 8. Anastomose du filet supérieur du nerf Vidien avec le nerf facial dans l'aqueduc de Fallope. — 9. Le marteau. — 10. L'enclume. — 11. L'étrier. — 12. Filet du nerf facial qui se rend dans le muscle interne du marteau. — 13. Autre filet du même nerf qui se distribue au muscle de l'étrier. — 14. La corde du tympan se séparant du nerf facial et passant, en se réfléchissant en haut et en dehors, dans la caisse du tympan pour passer entre le manche du marteau et la longue branche de l'enclume, afin d'aller s'unir en — 15 à 16. à la branche linguale du — 17, 17. nerf maxillaire inférieur. — 18. Le nerf facial sortant du trou stylo-mastoïdien. — 19. Rameau auriculaire postérieur naissant du nerf facial, relevé et soutenu par une épingle. — 20. Filet antérieur, et — 21. filet postérieur du rameau auriculaire postérieur. — 22. Rameau stylo-hyoïdien du nerf facial allant se rendre aux muscles qui naissent de l'apophyse styloïde. — 23. Rameau sous-mastoïdien se distribuant au — 24. ventre postérieur du muscle digastrique. — 25. Division du nerf facial en deux branches, nommées l'une — 26. branche temporo-faciale, et l'autre — 27. branche cervico-faciale. — 28. Apophyse styloïde. — 29. Portion du muscle stylo-hyoïdien. — 30. Muscle antérieur du marteau. — 31. Aile externe de l'apophyse ptérygoïde.

PLANCHE 180.

Elle représente les nerfs superficiels de la face et du col. La glande parotide a été enlevée pour faire voir la division des branches du nerf facial qui se trouvent cachées par cet organe. (D'après M. Charles Bell.)

N° 1. Branche supérieure ou temporo-faciale du nerf facial. — 2, 2. Filets

temporaux de la même branche allant se distribuer à la région temporale et jusqu'au sommet de la tête. — 3. Autres filets du nerf facial qui se portent au front et s'anastomosent avec les filets de la branche frontale du nerf ophthalmique. — 4, 4. Filets palpébraux du nerf facial, qui se perdent dans les paupières. — 5, 5. Autres filets du même nerf qui se portent jusque sur les côtés du nez. — 6. Branche du nerf facial, dont les filets se perdent dans les muscles de la bouche et dans les tégumens des joues. — 7. Anastomose des branches antérieures du nerf facial, fournissant plusieurs filets qui se perdent dans les muscles de la bouche, et une branche qui se perd dans les muscles de l'aile du nez. — 8. Branches du nerf facial qui se portent à la commissure des lèvres, aux muscles de la lèvre inférieure, et s'anastomosent avec les filets du nerf mentonnier. — 9, 9, 9. Plexus nerveux superficiel formé sur les parties latérales du col, au-devant du muscle sterno-mastoïdien, par les anastomoses entre les rameaux du nerf facial et les nerfs cervicaux. De ce plexus proviennent des filets qui se portent à la partie inférieure de la face, et à la partie antérieure et supérieure du col. — 10. Anastomose remarquable formée par le nerf phrénique, la branche descendante de l'hypoglosse et le nerf facial. — 11. Muscle sterno-mastoïdien coupé vers sa partie moyenne. — 12. Branche frontale du nerf ophthalmique, donnant quelques filets à la paupière supérieure, et se divisant en rameaux qui s'écartent les uns des autres, et remontent pour se perdre dans les muscles et dans la peau du front. — 13. Nerf sous-orbitaire dont les divisions vont se perdre, en divergeant, dans les muscles du nez, de la joue et de la lèvre supérieure. — 14. Nerf mentonnier dont les nombreuses divisions se perdent dans les muscles et dans les tégumens de la lèvre inférieure. — 15. Branches descendantes du nerf grand-hypoglosse. On voit les anastomoses que ce nerf contracte avec les nerfs spinaux et le nerf phrénique. — 16 et 16. Filets que la branche descendante de l'hypoglosse donne aux muscles sterno-thyroïdien et sterno-hyoïdien. — 17. Filets que le même nerf fournit au muscle scapulo-hyoïdien. — 18. Saillie du cartilage thyroïde. — 19. Corps thyroïde. — 20. Premier des nerfs cervicaux. — 21. Branches ascendantes que fournit le premier nerf cervical, et qui remontent se perdre dans la région occipitale de la tête. — 22, 23, 24, 25. Second, troisième, quatrième et cinquième des nerfs cervicaux. — 26, 26, 26, 26. Filets d'anastomoses qui existent entre les nerfs cervicaux, et qui concourent à la formation du plexus cervical. — 27. Branche mastoïdienne fournie par le plexus cervical. — 28. Nerf phrénique. — 29, 29, 29. Branches descendantes du plexus cervical.

PLANCHE 181.

Fig. 1. Portion du côté gauche d'une tête d'homme, sur laquelle on a enlevé les os de la cloison des fosses nasales, de manière à faire voir la surface interne de la

Fig. 1.

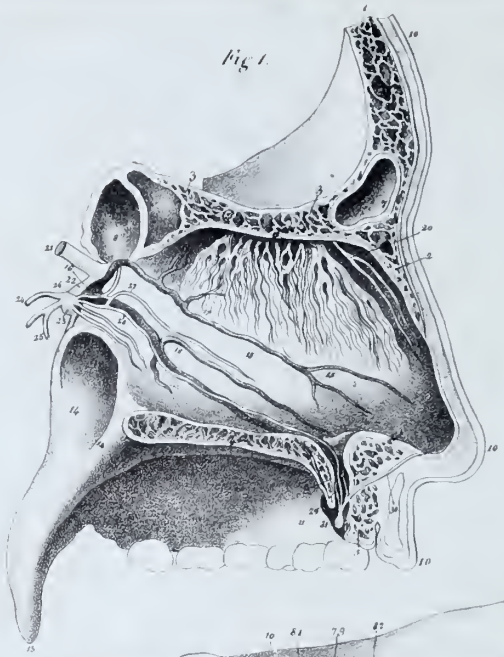

Fig. 2

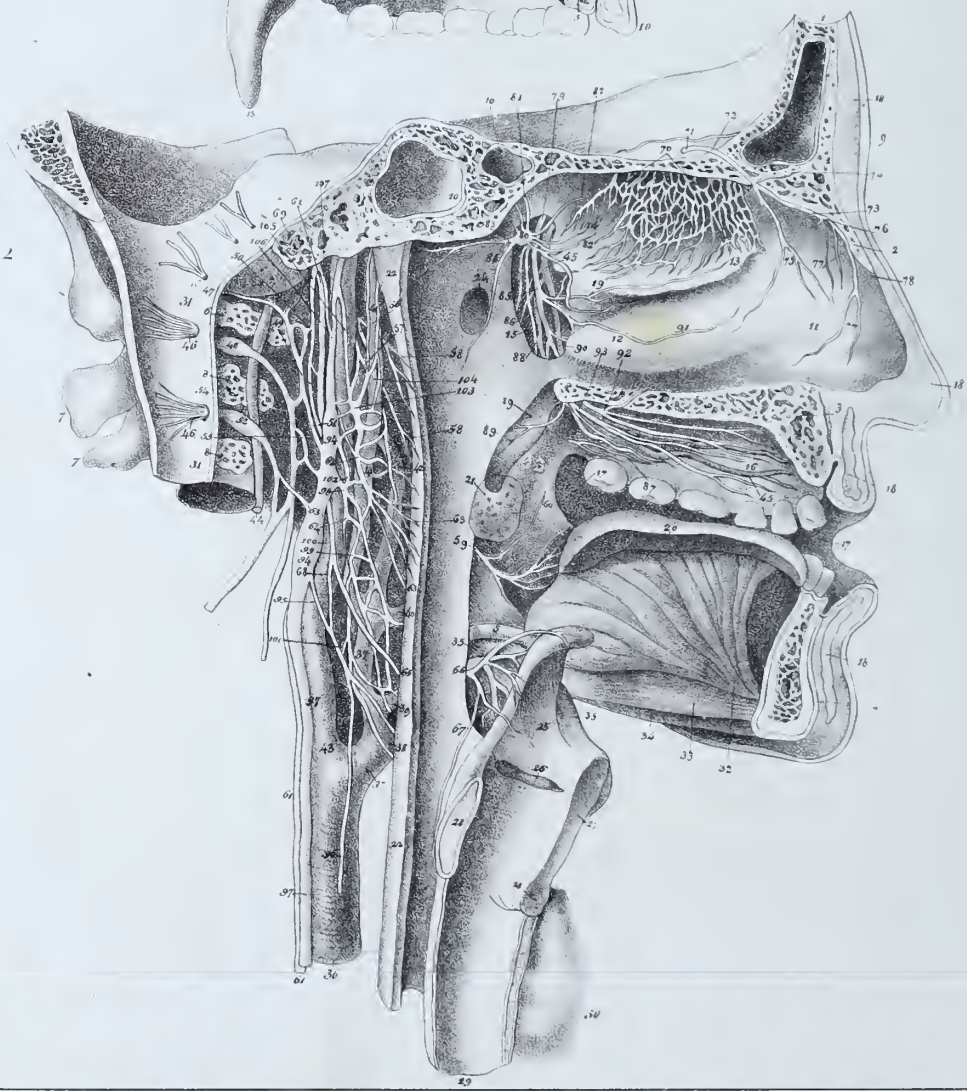

membrane pituitaire qui tapisse cette cloison du côté gauche, et mettre en évidence dans toute leur étendue les nerfs qui s'y distribuent. (D'après Bock.)

N° 1. Coupe verticale du coronal. — 2. Coupe verticale de l'os du nez du côté droit. — 3, 3. Coupe de la lame horizontale de l'ethmoïde, de — 4, 4. la paroi inférieure des fosses nasales, et du — 5. bord alvéolaire. — 6. Epine nasale antérieure. — 7. Sinus frontal. — 8. Partie antérieure du sinus sphénoïdal. — 9, 9. Le canal palatin antérieur ouvert dans toute son étendue. — 10, 10, 10. Section de la peau et des muscles, depuis le front jusqu'à la lèvre supérieure. — 11. Membrane muqueuse de la voûte palatine. — 12. Section du voile du palais. — 13. La luette. — 14. Ouverture postérieure gauche des fosses nasales. — 15, 15. Face interne de la membrane muqueuse qui tapisse la cloison des fosses nasales du côté gauche. — 16. Artère de la cloison des fosses nasales. — 17. Branche supérieure, et — 18. branche inférieure de l'artère précédente. — 19, 19. Rameaux internes du nerf olfactif. — 20. Rameau ethmoïdal de la branche nasale du nerf ophthalmique. — 21. Tronc du nerf maxillaire supérieur. — 22. Branche nerveuse qui se porte du nerf maxillaire supérieur au ganglion sphéno-palatin. — 23. Ganglion sphéno-palatin. — 24. Tronc du nerf Vidien. — 25. Rameau pharyngien du nerf Vidien. — 26, 26. Les deux racines du nerf naso-palatin. — 27. Rameau supérieur du nerf naso-palatin. — 28. Rameau inférieur du nerf naso-palatin, se prolongeant vers le trou palatin antérieur. — 29. Rameau du nerf dentaire antérieur, qui sort du bord alvéolaire, et s'anastomose avec le précédent. — 30. Nerf naso-palatin droit. — 31. Ganglion naso-palatin.

Fig. 2. Elle représente la moitié gauche d'une tête coupée verticalement. La fente ptérygo-palatine et le canal ptérygo-palatin ont été ouverts par leur partie interne, afin de faire voir les nerfs palatins; les rameaux externes et internes des nerfs palatins ont été un peu écartés, et l'on a excisé une portion du pharynx, pour mettre à découvert les nerfs qui se distribuent à la langue et au larynx. Les artères et les nerfs qui rampent sur les côtés du pharynx ont été écartés pour mettre en évidence leurs ramifications profondes. Le corps des trois premières vertèbres cervicales a été enlevé, de sorte que l'on aperçoit l'origine des nerfs cervicaux gauches. (D'après le même auteur.)

N° 1. Coupe verticale de la base du crâne. — 2. Section de l'os du nez du côté droit de — 3. la voûte palatine, et de — 4. la mâchoire inférieure. — 5. Branche gauche de l'os hyoïde. — 6. Moitié gauche de la première vertèbre cervicale. — 7, 7. Apophyses épineuses des deuxième et troisième vertèbres cervicales. — 8, 8. Apophyses transverses des deux vertèbres précédentes. — 9. Sinus coronal gauche, et — 10, 10. sinus sphénoïdal correspondant ouverts. — 11. Paroi externe de la fosse nasale gauche. — 12. Cornet inférieur, — 13. cornet moyen, et — 14. cornet supérieur de la fosse nasale gauche. — 15, 15. Le canal ptérygo-palatin ouvert par sa partie interne. — 16. La voûte palatine. — 17. Moitié gauche de la cavité buccale. — 18, 18, 18, 18. Section verticale des parties molles depuis le front jusqu'au menton. — 19. Section du voile du palais.

— 20. Section de la langue. — 21. L'amygdale gauche. — 22, 22. Coupe du pharynx. — 23. Pilier antérieur du voile du palais. — 24. Orifice de la trompe d'Eustachi. — 25. Coupe de l'épiglotte. — 26. Ventricule gauche du larynx. — 27. Coupe du cartilage thyroïde, et du — 28, 28. cartilage cricoïde. — 29. Moitié gauche de la trachée-artère. — 30. Moitié gauche du corps thyroïde. — 31, 31. Partie supérieure gauche du canal vertébral, tapissé par la dure-mère. — 32. Muscle génio-glosse. — 33. Muscle génio-hyoïdien. — 34. Muscle mylo-hyoïdien. — 35, 35. Membrane thyro-hyoïdienne. — 36. Artère carotide primitive. — 37. La carotide externe. — 38. Tronc de l'artère thyroïdienne supérieure. — 39. L'artère laryngée supérieure. — 40. Artère linguale. — 41, 41. Artère pharyngienne inférieure. — 42. Continuation de la carotide externe. — 43, 43. La carotide interne. — 44. Artère vertébrale. — 45. Artère palatine supérieure. — 46, 46, 46. Racines des trois premiers nerfs cervicaux. — 47. Branche antérieure du premier nerf cervical. — 48. Branche antérieure du second nerf cervical. — 49. La première anse anastomotique des nerfs cervicaux. — 50. Rameau qui s'anastomose avec l'hypoglosse. — 51. Rameau qui s'unit au ganglion cervical supérieur. — 52. Branche antérieure du troisième nerf cervical. — 53. Rameau qui s'anastomose avec le ganglion cervical supérieur. — 54. Seconde anse anastomotique des nerfs cervicaux. — 55. Rameau qui part de l'anse précédente pour s'unir au ganglion cervical supérieur. — 56, 56. Nerf glosso-pharyngien. — 57. Rameau du glosso-pharyngien qui se jette dans le petit plexus musculaire supérieur (*plexus nervorum mollium*), et dans le plexus pharyngien. — 58, 58. Branches du même nerf qui se distribuent au pharynx. — 59. Rameau lingual du glosso-pharyngien qui, passant sous l'amygdale, se distribue à la base de la langue. — 60. Ramuscule du même nerf qui remonte au-devant de l'amygdale. — 61, 61, 61. Nerf pneumo-gastrique en partie recouvert par le grand sympathique. — 62. Rameau pharyngien du pneumo-gastrique. — 63, 63. Divisions du rameau précédent. — 64. Nerf laryngé supérieur. — 65, 65. Rameau interne du nerf précédent. — 66. Continuation du même rameau qui passe sous l'os hyoïde pour arriver à l'épiglotte. — 67. Rameau du nerf laryngé supérieur qui s'anastomose avec le laryngé inférieur. — 68. Rameau externe du nerf laryngé supérieur qui s'anastomose avec un filet du ganglion cervical supérieur. — 69. Tronc de l'hypoglosse. — 70, 70. Rameaux externes du nerf olfactif. — 71. Rameau ethmoïdal du nerf nasal, passant au-dessus de la lame criblée de l'ethmoïde. — 72. Le même rameau traversant le conduit de la lame criblée. — 73. Le même rameau pénétrant dans les fosses nasales. — 74. Branche du même rameau qui se porte sur la cloison. — 75. Filets du même nerf qui se distribuent à la partie antérieure de la paroi externe des fosses nasales. — 76. Continuation du nerf ethmoïdal. — 77, 77. Branches qui partent du nerf précédent. — 78. Point où le nerf ethmoïdal se porte à l'extérieur du nez. — 79. Nerf sphéno-palatin (anastomose entre le maxillaire supérieur et le ganglion sphéno-palatin). — 80. Ganglion sphéno-palatin. — 81. Tronc du nerf naso-palatin. — 82, 82. Branches antérieures des nerfs sphéno-palatins. — 83. Origine du nerf Vidien. — 84. Rameau pharyngien du

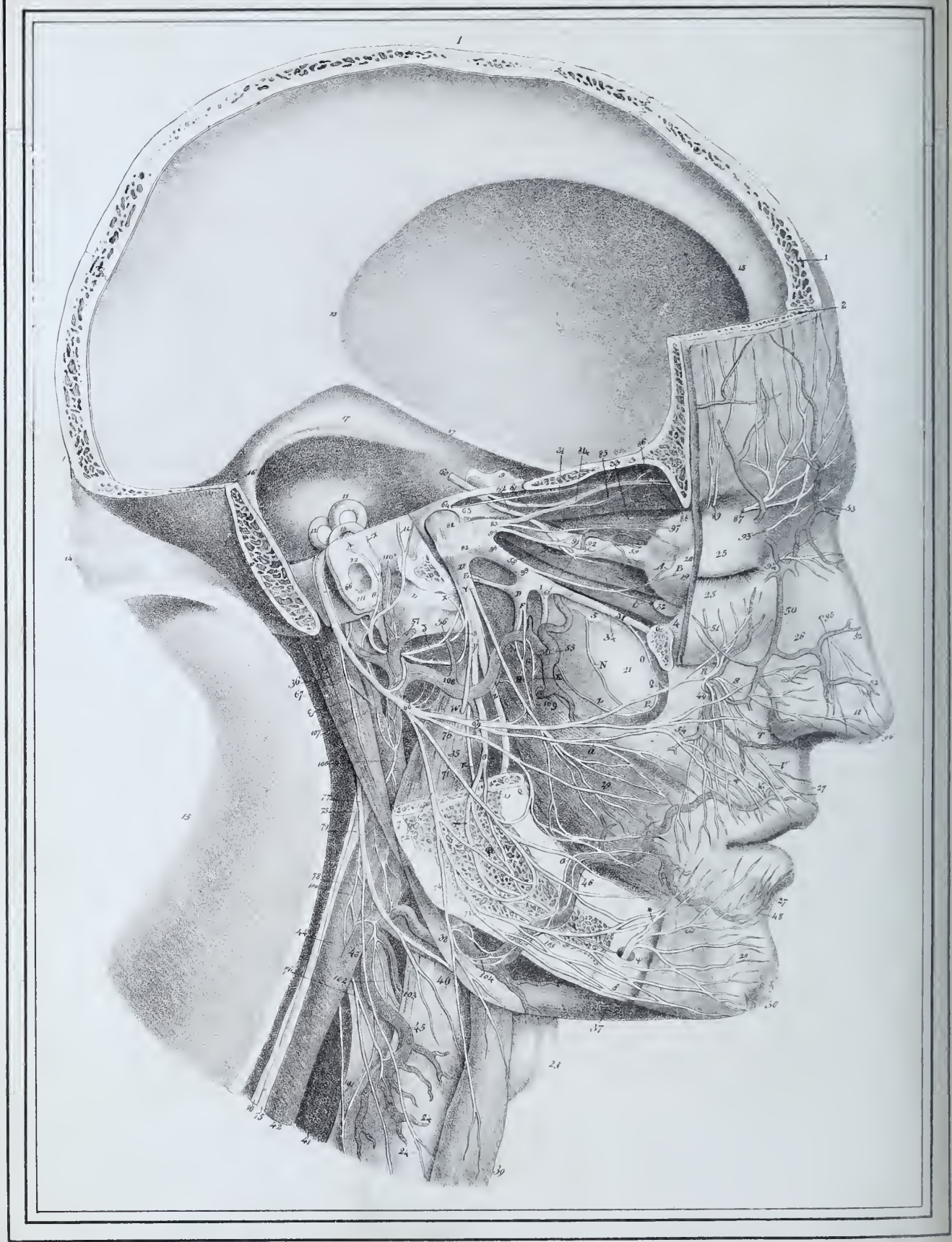

Thierdan del. Lith de Lorgeom

nerf Vidien. — 85. Le nerf palatin dont les branches sont écartées les unes des autres. — 86. Branche externe du nerf palatin. — 87. La branche précédente se distribuant à la voûte palatine. — 88. Branche interne du nerf palatin. — 89. La branche précédente se distribuant au voile du palais. — 90. Branche antérieure du nerf palatin. — 91. Rameaux du nerf palatin qui se distribuent à la paroi externe des fosses nasales. — 92. Rameaux internes, et — 93. rameaux externes de la branche antérieure du nerf palatin, qui se distribuent à la voûte palatine. — 94, 94. Ganglion cervical supérieur. — 95. Cordon de communication entre le ganglion précédent et le rameau externe du nerf laryngé supérieur. — 96. Le grand nerf cardiaque qui résulte de l'anastomose précédente. — 97, 97. Tronc du nerf grand-sympathique. — 98. Rameau du ganglion cervical supérieur qui va former les *nervi molles*. — 99, 99, 99. Plexus des nerfs mous. (*plexus nervorum mollium*). — 100. Cordon de communication avec le rameau interne du laryngé supérieur. — 101. Autre cordon d'anastomose avec le rameau externe du même nerf. — 102. Autre anastomose avec le rameau pharyngien du pneumo-gastrique. — 103. Plexus supérieur des nerfs mous. — 104. Filets qui partent de ce plexus et accompagnent l'artère pharyngienne inférieure. — 105. Filet qui rampe sur la carotide interne, et s'anastomose avec le filet carotidien du ganglion cervical supérieur. — 106. Filet carotidien du grand-sympathique qui va gagner le canal carotidien. — 107. Filament qui se détache du rameau précédent.

PLANCHE 182.

Fig. 1. Tête d'un jeune homme de 22 ans, sur laquelle les artères et les nerfs ont été disséqués : vue de profil; du côté droit. La cavité du crâne est ouverte de côté par l'enlèvement de la moitié de la voûte du crâne; on a de plus excisé une portion de la base de cette cavité avec l'os jugal, la paroi externe de l'orbite, et la branche de la mâchoire inférieure.

N° 1, 1, 1. Coupe perpendiculaire tombant à côté du sinus longitudinal supérieur. —2. Coupe horizontale qui sépare la moitié droite de la voûte du crâne. — 3. Paroi supérieure de l'orbite. — 4. Bord inférieur de l'orbite. — 5. Paroi inférieure de l'orbite. — 6. Extrémité antérieure de l'os jugal coupée. — 7. Point où l'os de la mâchoire a été scié. — 8. Corps de la mâchoire inférieure. — 9. Selle turcique. — 10. L'occipital coupé perpendiculairement. — 11. Le canal demi-circulaire supérieur. — 12. Le canal demi-circulaire postérieur. — 13. Le canal demi-circulaire externe. — 14. Peau de l'occipital renversée avec les parties molles sous-jacentes. — 15, 15. La faux du cerveau. — 16. La faux du cervelet. — 17, 17. La tente du cervelet. — 18. Le cartilage du nez. — 19. Le globe de l'œil. — 20. La glande lacrymale ôtée de sa place et couchée sur le globe oculaire. — 21. Mem-

brane qui tapisse le sinus maxillaire dont la paroi externe est enlevée. — 22. Conduit auditif externe (le pavillon est enlevé). — 23. Le larynx. — 24, 24. La glande thyroïde. — 25. Muscle orbiculaire des paupières. — 26. Muscle triangulaire du nez. — 27, 27. Muscle orbiculaire des lèvres. — 28. Muscle carré du menton. — 29. Muscle buccinateur. — 30. La houpe du menton. — 31. Muscle oblique supérieur de l'œil. — 32. Muscle oblique inférieur. — 33. Muscle élévateur de la paupière supérieure. — 34. Muscle droit inférieur. — 35. Muscle ptérygoïdien interne. — 36. Ventre postérieur du digastrique. — 37. Son ventre antérieur. — 38. Muscle stylo-glosse. — 39. Muscle sterno-hyoïdien. — 40. Muscle thyro-hyoïdien. — 41. Pharynx. — 42. Artère carotide primitive. — 43. Artère carotide externe. — 44. Artère carotide interne. — 45. Artère thyroïdienne supérieure. — 46. Artère faciale. — 47. Artère labiale supérieure. — 48. Artère labiale inférieure. — 49. Artère sous-orbitaire. — 50. Artère angulaire. — 51. Artère palpébrale inférieure. — 52. Artères nasales externes. — 53. Artère frontale. — 54. Branche de la sus-orbitaire. — 55. Artère maxillaire interne. — 56. Artère meningée moyenne. — 57. Artère temporale. — 58. Artère ophthalmique. — 59. Nerf optique. — 60. Tronc de la troisième paire dans l'intérieur du crâne. — 61. Sa branche supérieure. — 62. Sa branche inférieure. — 63. Cordon de communication avec le ganglion ophthalmique ou la *courte racine*, d'où partent encore trois rameaux musculaires. — 64. Nerf pathétique à son entrée dans la fente sphénoïdale. — 65. Sixième paire à son entrée dans la cavité orbitaire. — 66. Nerf facial dans le canal de Fallope. — 67. Rameau digastrique. — 68, 68, 68, 68. Rameaux zygomatiques. — 69. Rameau facial supérieur. — 70. Rameau facial moyen. — 71. Rameau facial inférieur. — 72. Branche cervico-faciale. — 73. Rameau sous-cutané de la mâchoire inférieure. — 74. Rameau sous-cutané du cou. — 75, 75. Nerf vague. — 76. Rameau laryngé externe. — 77. Nerf hypoglosse. — 78. Rameau descendant. — 79. Ganglion cervical supérieur. — 80. Nerf grand sympathique. — 81. Tronc du trifacial dans le point où il traverse la fente de la dure-mère, pour pénétrer dans sa gaîne fibreuse, à côté du sinus caverneux. — 82. Le renflement gangliforme. — 83. Rameau ophthalmique au point où il traverse la fente sphénoïdale. — 84. Rameau frontal. — 85. Son filet allant au sinus frontal. — 86. Le frontal interne dans l'orbite. — 87. Point où ce nerf, arrivé à l'arcade orbitaire, se réfléchit sur le front, s'y ramifie et s'anastomose avec des rameaux du nasal externe. — 88. Le frontal externe dans l'orbite. — 89. Ses deux rameaux traversant le trou sus-orbitaire. — 90. Nerf nasal. — 91. Le filet qui est la longue racine du ganglion ophthalmique. — 92. Le ganglion ophthalmique avec les nerfs ciliaires. — 93. Le rameau du nerf nasal externe se réfléchissant sur l'arcade orbitaire pour se distribuer au front, à la racine du nez, et s'anastomoser avec des branches du frontal interne. — 94. Continuation du nasal externe sortant à l'angle interne des paupières et se distribuant à la racine du nez. — 95. Nerf ethmoïdal dans le point où il sort des fosses nasales pour se distribuer à la surface du nez. — 96. Son anastomose avec les filets nasaux du maxillaire supérieur. — 97. Nerf lacrymal. — 98. Nerf maxillaire supérieur. — 99. Rameau malaire. — A. Son anas-

tomose avec le lacrymal. — B. Anastomose avec le facial, coupée. — C. Sa continuation coupée. — D. Ganglion sphéno-palatin. — E. Nerf Vidien dans son canal ouvert. — F. Tronc du nerf palatin. — G. Filet qui forme un anneau que traverse l'artère maxillaire interne. — H. Terminaison de ce filet dans le buccinateur. — I. Nerf dentaire postérieur. — K. Filet postérieur du précédent qui descend derrière l'artère maxillaire interne vers le buccinateur, et s'anastomose avec un filet du nerf sympathique. — L. Filet antérieur qui s'anastomose avec un filet du sous-orbitaire et du dentaire antérieur. — M. Nerf sous-orbitaire dans son canal ouvert. — N. Anastomose avec le dentaire postérieur. — O. Nerf dentaire antérieur. — P. Son filet qui forme une anse avec le dentaire postérieur. — Q. Le tronc du dentaire antérieur qui s'enfonce dans l'épaisseur de l'os maxillaire supérieur. — R. Nerf palpébral inférieur. — S. Nerf sous-cutané supérieur du nez. — T. Nerf sous-cutané inférieur du nez, et son anastomose avec le facial. — V, V. Quatre nerfs labiaux s'anastomosant avec le facial et entre eux. — U. Rameau maxillaire inférieur. — W. Nerf masseterin. — X. Nerfs temporaux profonds. — Y. Nerf buccal. — Z. Anse que forme ce dernier avec un filet du maxillaire supérieur autour de l'artère maxillaire interne. — α. Les filets et anastomoses du buccal avec les rameaux du facial. — β. Racines du temporal superficiel. — γ. Une troisième racine du même nerf assez rare. — δ. Le temporal superficiel. — ε. Les anastomoses du précédent avec le facial, entourant l'artère temporale. — η. Rameau du conduit auditif externe. — θ. Rameau qui remonte au-devant du conduit auditif. — ι. Filet qui se jette dans la caisse du tympan. — λ. Second filet qui se distribue au conduit auditif externe. — μ. Continuation du temporal superficiel. — ν. Filet qui se jette dans l'articulation de la mâchoire. — ρ. Nerf lingual qui disparaît derrière la mâchoire inférieure. — σ. Nerf dentaire inférieur. — τ. Rameau mylo-hyoïdien. — υ. Nerf dentaire inférieur dans son canal ouvert. — χ. Rameau mentonnier du précédent dans l'os maxillaire inférieur. — φ. Anastomose des deux nerfs précédens. — ψ. Sortie du nerf mentonnier par le trou du même nom. — ω. Filets labiaux inférieurs. — * Filet qui se rend au menton et s'anastomose comme les précédens, en partie avec lui-même, en partie avec le facial. — 100. Le rameau du glosso-pharyngien qui concourt à la formation du *plexus vasculaire*. — 101. Nerf cardiaque superficiel. — 102. Filets du plexus vasculaire qui enveloppent l'artère thyroïdienne supérieure. — 103. Filets pour l'artère laryngée supérieure. — 104. Filets pour la maxillaire externe. — 105. Anastomose de ces derniers avec le facial. — 106. Filets qui enveloppent la carotide externe. — 107. Rameau de communication avec le nerf digastrique. — 108. Filets qui enveloppent la maxillaire interne. — 109. Anastomose avec le dentaire postérieur. — 110. Filets pour l'artère temporale. — 111. Filets pour l'artère occipitale.

PLANCHE 183.

Fig. 1. Cette figure représente le nerf de la neuvième paire ou grand hypoglosse. (D'après Scarpa.)

N° 1. La veine cave supérieure. — 2. La veine jugulaire interne. — 3. La veine thyroïdienne inférieure. — 4. Veine pharyngienne. — 5. Rameau superficiel de la veine jugulaire interne. — 6. Veine thyroïdienne supérieure. — 7. Veine temporale. — 8. Veine faciale. — 9. Veine pharyngienne s'ouvrant dans la jugulaire interne. — 10. Tronc de la veine linguale profonde. — 11. Anastomose entre les veines linguale profonde et pharyngienne. — 12, 12. Veine jugulaire interne. — 13. Artère innominée. — 14. Artère sous-clavière droite. — 15. Artère carotide primitive droite. — 16. Artère cervicale transverse. — 17, 17. Artère thyroïdienne supérieure. — 18, 18. Artère maxillaire externe. — 19. Artère temporale. — 20. Artère maxillaire interne. — 21. Artère auriculaire. — 22. Artère occipitale. — 23. Apophyse styloïde du temporal. — 24. Le sternum coupé longitudinalement. — 25. Muscle masseter. — 26. Muscle ptérygoïdien interne. — 27. Muscle stylo-glosse. — 28. M. stylo-hyoïdien. — 29. Ventre postérieur du muscle digastrique. — 30, 30. Muscle hyo-glosse. — 31. Muscle génio-glosse. — 32. Muscle mylo-hyoïdien du côté droit détaché et renversé. — 33. Muscle thyro-hyoïdien. — 34. Muscle sterno-thyroïdien. — 35, 35. Muscle omoplat hyoïdien renversé pour faire voir les nerfs qui le pénètrent. — 36, 36. Muscle sterno-hyoïdien droit. — 37. Partie du muscle sterno-hyoïdien gauche. — 38. Muscle sterno-mastoïdien gauche. — 39. Pharynx. — 40. Muscle oblique supérieur de la tête. — 41. Extrémité supérieure du muscle angulaire de l'omoplate. — 42. Portion du muscle scalène antérieur. — 43. Portion du scalène postérieur. — 44. Portion du trapèze. — 45. M. sterno-mastoïdien droit détaché du sternum. — 46. Glande sublinguale. — 47. Clavicule droite. — 48. Ligament stylo-maxillaire. — 49. Tronc du nerf grand hypoglosse. — 50. Branche descendante du même nerf. — 51. La même branche descendant sur l'artère carotide primitive. — 52, 52. Deux rameaux se séparant de la branche descendante et se réunissant en un seul qui ne tarde pas à se diviser en deux filets. — 53. L'un des deux filets précédens se perdant dans la partie supérieure du muscle omoplat-hyoïdien. — 54, 54. Les divisions du second filet se distribuant au muscle sterno-hyoïdien. — 55. Rameau venant du second nerf cervical, et s'anastomosant avec la branche descendante du grand hypoglosse. — 56. Autre rameau venant du troisième nerf cervical, et s'anastomosant avec le grand hypoglosse. — 57. Plexus nerveux résultant des anastomoses des rameaux des second et troisième nerfs cervicaux avec la branche descendante de l'hypoglosse. — 58, 58. Deux rameaux sortant du plexus précédent pour se perdre en divergeant dans le muscle sterno-thyroïdien. — 59. Autre rameau sor-

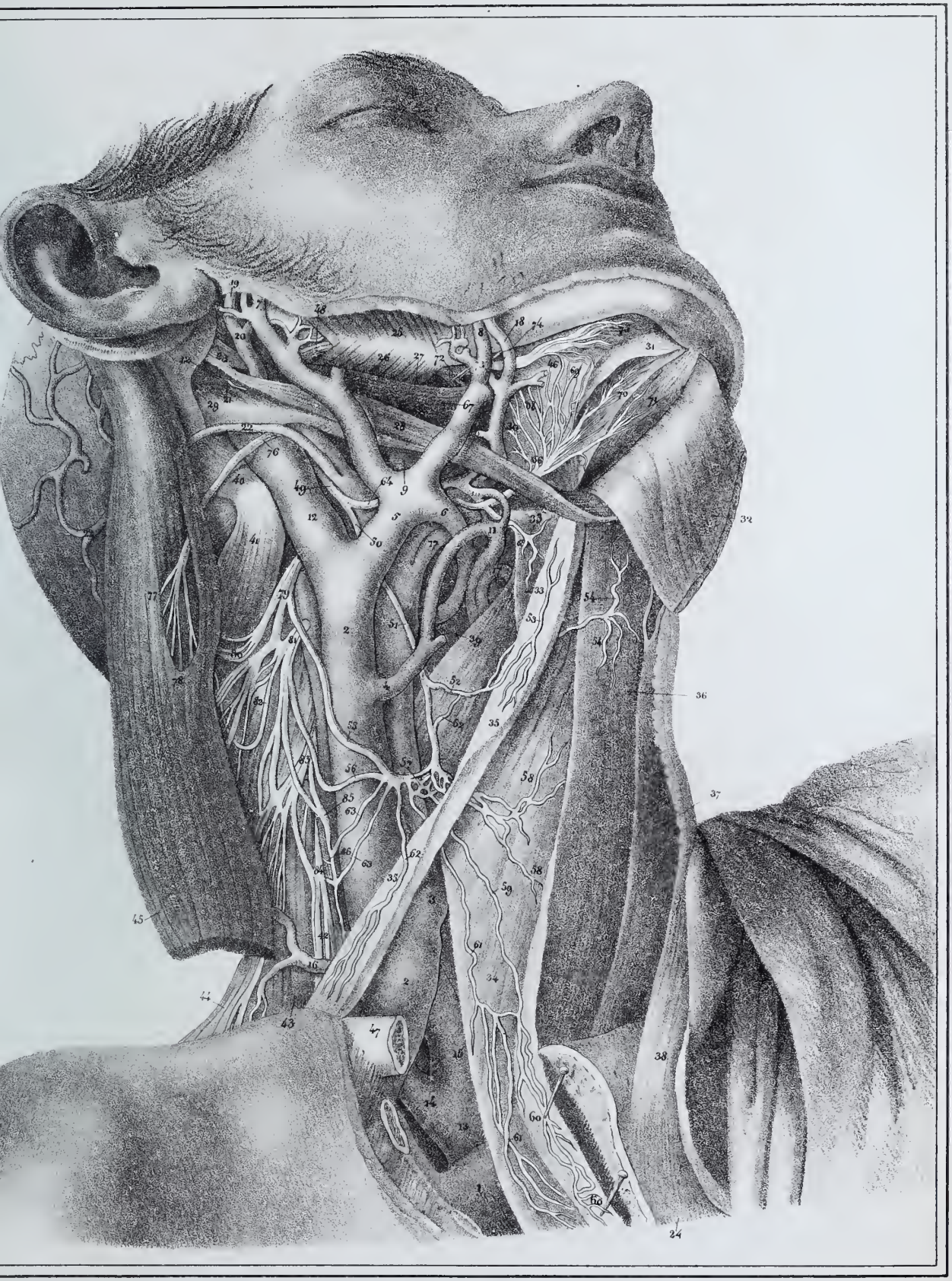

tant du même plexus pour se distribuer à la face postérieure du muscle sterno-hyoïdien. — 60, 60. Filets venant du rameau précédent, et se distribuant au muscle sterno-hyoïdien près de son insertion au sternum. — 61, 61, 61. Autre rameau venant du plexus précédent et rampant sur le muscle sterno-thyroïdien, auquel il se distribue. — 62, 62. Autre rameau venant du même plexus et se distribuant à la partie inférieure du muscle omoplat-hyoïdien. — 63, 63. Deux petits rameaux venant des quatrième et cinquième nerfs cervicaux, et s'anastomosant avec le plexus de la branche descendante du grand hypoglosse. — 64, 64. Le tronc du nerf grand hypoglosse se dirigeant vers la langue. — 65. Filet qui sort du tronc de l'hypoglosse et se distribue au muscle hyo-thyroïdien. — 66. Série de filets nerveux se séparant du nerf grand hypoglosse du côté de sa concavité, et se distribuant à — 67. le muscle stylo-glosse, et à — 68. le muscle hyo-glosse. — 69. Double anastomose du nerf grand hypoglosse avec le nerf lingual de la cinquième paire. — 70. Filets du nerf grand hypoglosse se perdant dans le muscle génio-glosse. — 71. Filet du grand hypoglosse se distribuant au muscle genio-hyoïdien. — 72. Nerf lingual de la cinquième paire. — 73. Coupe du filet nerveux que le nerf lingual envoie à la glande sous-maxillaire. — 74. Rameau que le nerf lingual envoie à la glande sub-linguale. — 75. Rameau du nerf lingual marchant entre les muscles stylo-glosse et génio-glosse pour se distribuer aux papilles de la langue. — 76. Nerf spinal. — 77. Filets donnés par le nerf spinal au muscle sterno-mastoïdien. — 78. Le nerf spinal se dirigeant vers l'épaule pour gagner le muscle trapèze. — 79. Second nerf cervical. — 80. Anastomose entre le nerf spinal et le second nerf cervical. — 81. Troisième nerf cervical. — 82. Anastomose entre le troisième nerf cervical et le nerf spinal. — 83. Quatrième nerf cervical. — 84. Cinquième nerf cervical. — 85, 85. Nerf phrénique. — 86. Troisième racine du nerf phrénique naissant du cinquième nerf cervical.

PLANCHE 184.

Fig. 1. Elle représente le nerf glosso-pharyngien et le rameau pharyngien du nerf de la huitième paire. Côté droit. (D'après Scarpa.)

N° 1. Veine jugulaire interne coupée. — 3. Veine thyroïdienne inférieure. — 3. Artère carotide commune. — 4. Tronc coupé de l'artère carotide externe. — 5. Artère thyroïdienne supérieure. — 6. Artère carotide interne. — 7. Muscle mylo-hyoïdien détaché et renversé. — 8. Muscle génio-hyoïdien. — 9. Muscle génio-glosse. — 10. La langue. — 11. Muscle stylo-glosse. — 12. Muscle stylo-pharyngien renversé, afin de laisser voir le nerf glosso-pharyngien qui est dessous. — 13. Ventre postérieur du muscle digastrique, coupé et renversé. — 14. Portion du muscle stylo-hyoïdien. — 15. Muscle ptérygoïdien interne. — 16. Muscle masseter. — 17. Muscle hyo-glosse coupé. — 18. Muscle hyo-thyroïdien. — 19. Muscle

erico-thyroïdien. — 20, 20. M. sterno-hyoïdien et sterno-thyroïdien gauches. — 21. Muscle oblique supérieur de la tête. — 22. Muscle splénius. — 23. Muscle angulaire de l'omoplate. — 24. Muscle grand droit antérieur de la tête. — 25. Muscle buccinateur. — 26. Muscles constricteur supérieur, — 27, 27. constricteur moyen, et — 28. constricteur inférieur du pharynx. — 29. Branche droite de l'os hyoïde. — 30. Cartilage thyroïde. — 31. Corps thyroïde. — 32. Amygdale droite. — 33. Apophyse styloïde et ligament stylo-maxillaire. — 34. Portion de la parotide. — 35. Apophyse zygomatique. — 36. Cartilages intervertébraux cervicaux. — 37. Apophyse mastoïde. — 38. Portion cartilagineuse du conduit auditif. — 39. Tronc du nerf glosso-pharyngien. — 40. Premier rameau du nerf précédent, s'anastomosant avec — 41. le filet digastrique du nerf facial. — 42. Autre rameau du glosso-pharyngien s'anastomosant avec le filet pharyngien du nerf pneumo-gastrique. — 43. Deux autres filets du glosso-pharyngien descendant sur l'artère carotide interne, et s'anastomosant dans leur route avec les nerfs mous du ganglion cervical supérieur. — 44. Deux autres filets du même nerf s'unissant au ganglion et au plexus pharyngien du nerf vague. — 45. Cordon nerveux formé de plusieurs filets venant du nerf glosso-pharyngien et des nerfs mous du ganglion cervical supérieur. — 46. Rameaux provenant de l'anastomose des filets des nerfs mous et du glosso-pharyngien, et placés sur les divisions de l'artère carotide. — 47. Filet venant des nerfs précédens et placé sur l'artère thyroïdienne supérieure. — 48. Autre filet provenant de la même origine, et descendant sur l'artère carotide primitive pour s'unir au nerf cardiaque superficiel. — 49. Petit rameau du glosso-pharyngien s'unissant au — 50. plexus pharyngien du nerf vague, qui se distribue dans le muscle constricteur supérieur du pharynx, et à — 51. d'autres filets du glosso-pharyngien qui se distribuent au muscle stylo-pharyngien. — 52. Filets du glosso-pharyngien qui se perdent dans les muscles stylo-pharyngien et constricteur supérieur. — 53. Petit rameau lingual externe du glosso-pharyngien (*ramus lingualis minor exterior*). — 54. Autre rameau lingual du glosso-pharyngien. — 55. Plexus circulaire tonsillaire (*circulus tonsillaris Anderschii*) provenant des anastomoses des filets du petit rameau lingual avec d'autres filets qui sortent de la concavité du tronc du glosso-pharyngien. — 56, 56. Rameaux linguaux latéraux du glosso-pharyngien se distribuant aux bords et à la base de la langue. — 57. Deux filets du glosso-pharyngien qui se perdent dans le muscle constricteur supérieur et dans la membrane muqueuse de l'épiglotte. — 58. Rameaux linguaux profonds du glosso-pharyngien allant se distribuer à la surface de la base de la langue jusqu'à un pouce environ au-devant du *foramen cæcum*. — 59. Nerf accessoire. — 60. Gros rameau externe du nerf accessoire. — 61. Petit rameau interne du nerf accessoire allant s'unir à l'origine du nerf glosso-pharyngien. — 62. Anastomose entre le petit rameau interne de l'accessoire et le nerf vague. — 63. Rameau pharyngien du nerf pneumo-gastrique. — 64. Expansion plexiforme du rameau pharyngien se distribuant à la partie supérieure du constricteur moyen. — 65. Nerf pharyngien provenant du plexus précédent et remontant se distribuer au muscle constricteur supérieur et au sommet du pharynx. — 66. Filets du nerf

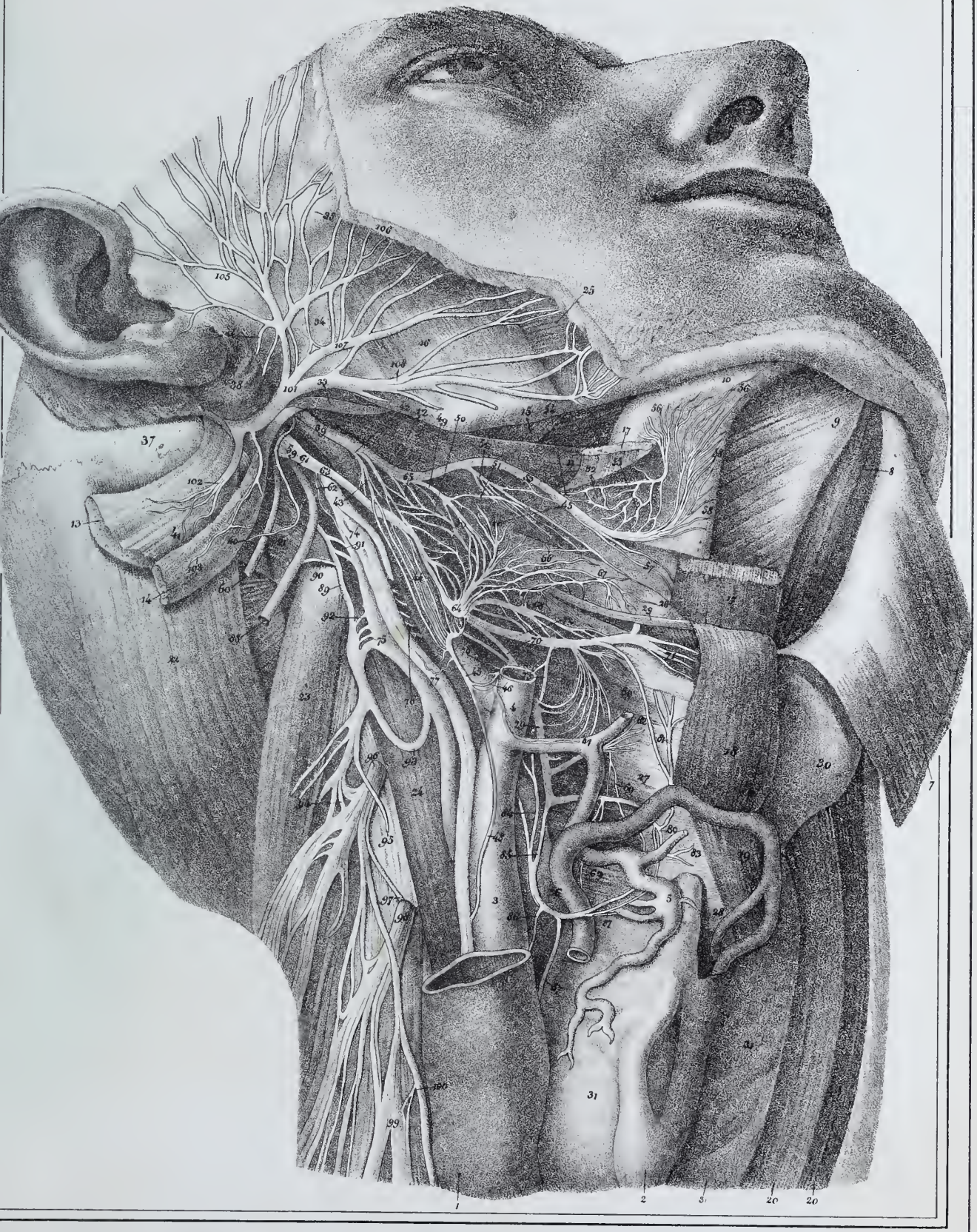

ncolin del.

Lith. de Langlume

pharyngien s'anastomosant avec d'autres filets du nerf glosso-pharyngien. — 67. Filets du nerf pharyngien se distribuant aux muscles constricteurs supérieur et et moyen du pharynx. — 68. Autre rameau pharyngien descendant. — 69, 69, 69. Filets pénicilliformes du rameau descendant du nerf pharyngien, se perdant dans les muscles constricteurs inférieur et moyen. — 70. Anastomose du nerf pharyngien avec le rameau laryngé externe du grand sympathique. — 71. Rameau laryngé interne du pneumo-gastrique. — 72. Anastomose du nerf laryngé interne avec le glosso-pharyngien. — 73. Anastomose du nerf laryngé interne avec le nerf mou du ganglion cervical supérieur. — 74. Tronc du nerf pneumo-gastrique. — 75. Ganglion cervical supérieur. — 76. Nerfs mous naissant du ganglion cervical supérieur. — 77. Deux filets des nerfs précédens descendant sur l'artère carotide interne, et s'anastomosant avec des filets du nerf glosso-pharyngien. — 78. Deux nerfs mous qui sortent du ganglion cervical supérieur, et forment avec un filet du nerf laryngé interne l'origine du nerf laryngé externe. — 79. Nerf laryngé externe. — 80, 80. Filets du nerf laryngé externe se distribuant aux muscles constricteurs moyen et inférieur du pharynx. — 81. Rameau du nerf laryngé externe, se distribuant au constricteur moyen et envoyant plusieurs filets à la partie interne du larynx. — 82. Anastomose entre les nerfs laryngés interne et externe. — 83. Rameau du nerf laryngé externe se distribuant au constricteur inférieur, à la partie interne du larynx et à la glande thyroïde. — 84. Nerfs mous sortant de la partie inférieure du ganglion cervical. — 85. Anastomose des nerfs mous inférieurs avec le nerf laryngé externe. — 86. Nerfs mous se portant vers le nerf cardiaque superficiel. — 87, 87. Filets des nerfs mous pénétrant dans la glande thyroïde. — 88. Nerf grand hypoglosse. — 89. Anastomose entre le premier et le second nerf cervical. — 90. Anastomose entre le grand hypoglosse et le premier nerf cervical. — 91. Deux rameaux fournis par le premier nerf cervical au ganglion cervical supérieur. — 92. Rameau court et volumineux que le second des nerfs cervicaux envoie au ganglion cervical supérieur. — 93. Rameau provenant de l'anastomose des second et troisième nerfs cervicaux, se rendant au ganglion cervical supérieur. — 94. Anastomose des second et troisième nerfs cervicaux. — 95. Rameau du second nerf cervical s'anastomosant avec la branche descendante du grand hypoglosse. — 96. Troisième nerf cervical. — 97. Rameau d'anastomose entre le troisième nerf cervical et la branche descendante de l'hypoglosse. — 98. Quatrième nerf cervical. — 99. Cinquième nerf cervical : commencement du plexus brachial. — 100. Nerf diaphragmatique. — 101. Nerf facial. — 102. Rameau fourni par le nerf facial au muscle digastrique. — 103. Rameau fourni par le nerf facial au muscle stylo-hyoïdien. — 104. Branche du nerf auriculaire s'anastomosant avec le nerf facial. — 105. Rameau temporal, — 106. rameau facial supérieur, — 107. rameau facial moyen, et — 108. rameau facial inférieur du nerf facial.

PLANCHE 185.

Fig. 1. Elle représente le nerf sous-occipital et la distribution des branches postérieures des nerfs cervicaux. Côté gauche. (D'après Thomas Asch.)

N° 1. L'oreille. — 2, 2. Coupe de la peau de la face. — 3. Os maxillaire inférieur. — 4. Apophyse mastoïde. — 5. Muscle occipital. — 6, 6. Portion du muscle grand complexus coupé et renversé. — 7. Portion du muscle grand complexus qui se fixe aux apophyses transverses des vertèbres cervicales. — 8. Muscle grand complexus du côté droit. — 9. Muscle oblique supérieur du col. — 10. Muscle oblique inférieur. — 11. Muscle grand droit, et — 12. muscle petit droit postérieurs de la tête. — 13. Muscle droit latéral du col. — 14. Portion du muscle splénius coupé et renversé. — 15. Muscle angulaire de l'omoplate. — 16. Portion cervicale du muscle sacro-lombaire. — 17, 17. Faisceaux du muscle transversaire épineux. — 18. Branche de l'artère temporale. — 19. Artère auriculaire postérieure. — 20. Artère auriculaire supérieure. — 21. Artère occipitale distribuant ses branches à la partie postérieure de la tête et du col. — 22. Artère vertébrale contournant l'atlas et donnant ses rameaux aux muscles de la partie supérieure et profonde du col. — 23. Apophyse transverse de la seconde vertèbre. — 24. Troisième vertèbre cervicale. — 25. Portion de la quatrième vertèbre cervicale. — 25. Nerf sous-occipital (première paire des nerfs spinaux de plusieurs auteurs). — 26. Rameau antérieur du nerf précédent. — 27. Rameau postérieur du même nerf donnant des ramuscules aux muscles oblique supérieur, grand droit postérieur de la tête. — 28. Rameau descendant du même nerf qui traverse le muscle oblique inférieur pour s'anastomoser avec — 29. un rameau de la branche postérieure du nerf de la seconde paire. — 30. Second rameau du même nerf donnant des ramuscules aux muscles grand et petit droits postérieurs de la tête. — 31. Autre rameau très-long qui se distribue au muscle grand complexus. — 32. Autre rameau se distribuant au muscle oblique supérieur. — 33. Autre rameau qui traverse le muscle oblique supérieur pour se porter dans le muscle droit latéral. — 34. Ganglion du second nerf cervical. — 35. Rameau antérieur du même nerf. — 36. Ramuscule fourni au muscle sacro-lombaire par le rameau précédent. — 37, 37. Rameau postérieur du second nerf cervical, perforant le muscle grand complexus, et remontant sur l'occipital jusqu'au sommet de la tête, pour se diviser en une multitude de rameaux au niveau du muscle occipital. — 38. Rameau ascendant du troisième nerf cervical, coupé, et se divisant sur le muscle occipital en une foule de ramifications, dont quelques-unes se portent sur la région auriculaire. — 39. Anastomose remarquable entre les rameaux ascendans des second et troisième nerfs cervicaux. — 40. Rameaux de la branche postérieure du second nerf cervical se distribuant au muscle splénius. — 41. Rameau de la même branche se perdant dans le muscle complexus.

Fig. 1

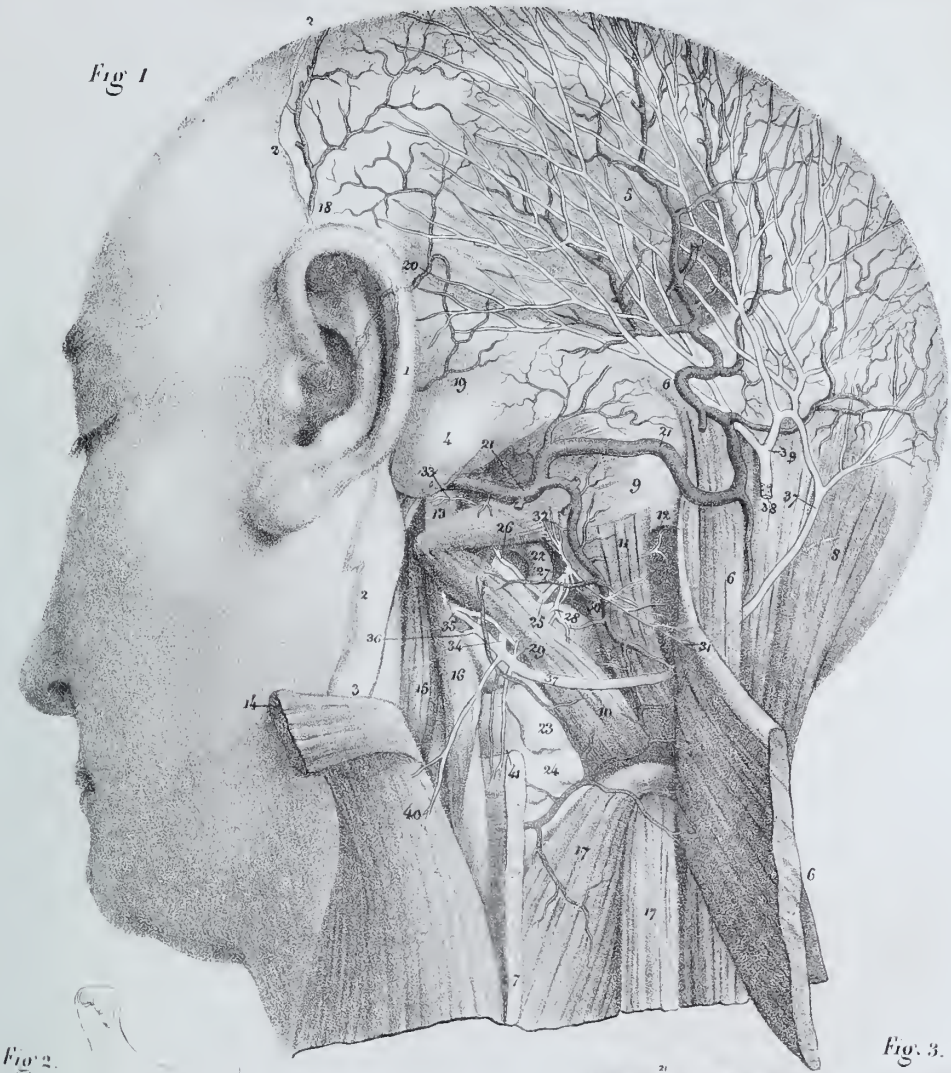

Fig. 2.

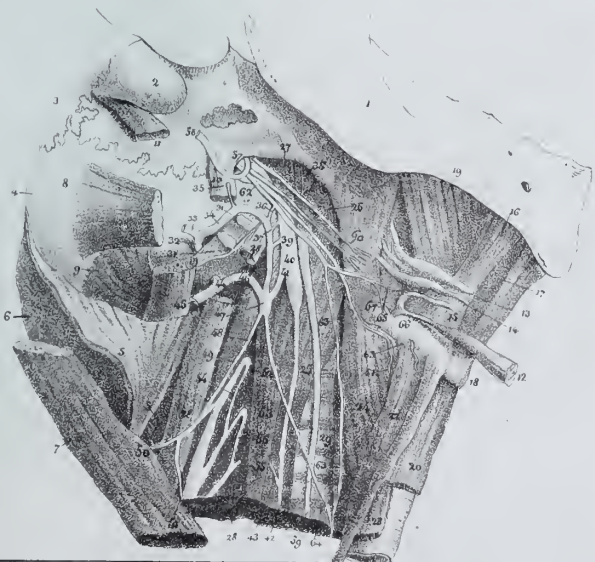

Fig. 3.

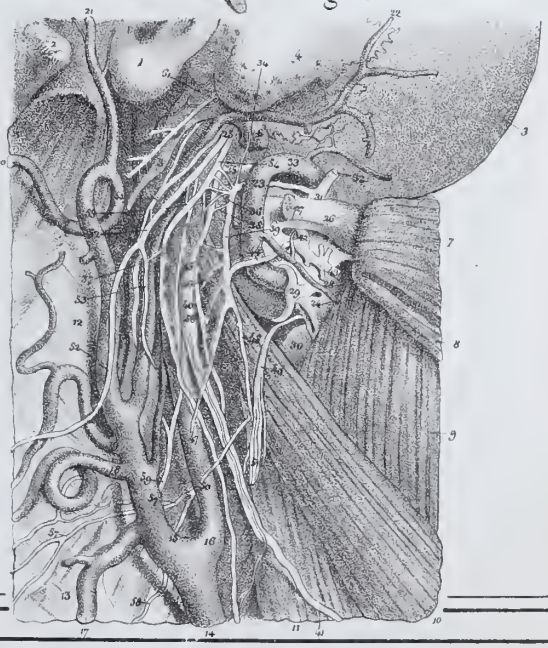

Fig. 2. Elle représente les premiers nerfs cervicaux du côté droit. Préparation faite sur un enfant, d'après Asch.

N° 1. La mâchoire inférieure dépouillée de toutes ses parties molles. — 2. Apophyse mastoïde. — 3. Portion du pariétal. — 4. L'occipital. — 5. Portion du muscle grand complexus dont la partie supérieure est détachée de la tête et renversée. — 6. Muscle complexus du côté gauche. — 7. Portion du muscle sterno-mastoïdien. — 8. Portion du muscle oblique supérieur qui se fixe à l'occipital. — 9. Muscle grand droit postérieur. — 10. Portion du muscle droit latéral de la tête. — 11. Portion du ventre postérieur du muscle digastrique. — 12. Portion du ventre postérieur du même muscle renversée, ainsi que les muscles suivans, afin de laisser voir les nerfs sous-jacens. — 13. Muscle stylo-glosse. — 14. Muscle stylo-pharyngien. — 15. Muscle stylo-hyoïdien. — 16. Ventre antérieur du digastrique. — 17. Muscle génio-hyoïdien. — 18. Os hyoïde. — 19. Muscle mylo-hyoïdien. — 20. Portion du muscle sterno-hyoïdien. — 21. Portion du muscle omoplat-hyoïdien. — 22. Muscle thyro-hyoïdien. — 23. Portion du muscle sterno-thyroïdien. — 24. Portion du constricteur inférieur du pharynx. — 25. Muscle long du col. — 26. Muscle grand droit antérieur de la tête. — 27. Muscle petit droit antérieur. — 28, 28, 28, 28. Muscle scalène antérieur. — 29. Les vertèbres cervicales et les fibro-cartilages intervertébraux. — 30. La trachée-artère. — 31, 31. Portion de l'atlas. — 32. Ganglion du premier nerf cervical. — 33. Rameau postérieur du même nerf, coupé. — 34. Rameau antérieur du même nerf. — 35. Filet du rameau précédent se perdant dans le muscle droit latéral de la tête. — 36. Autre rameau de la même branche qui s'anastomose avec le grand hypoglosse. — 37. Autre rameau du même nerf qui va se distribuer aux — 38. muscles grand droit et petit droit antérieurs de la tête. — 39. Anastomose entre le rameau antérieur du premier nerf cervical et — 40. le ganglion cervical supérieur. — 41. Autre anastomose entre le ganglion précédent et la branche antérieure du second nerf cervical. — 42. Nerf grand sympathique. — 43. Anastomose d'une branche des nerfs cervicaux avec le grand sympathique. — 44. Ganglion du second nerf cervical. — 45. Branche postérieure du second nerf cervical. — 46. Branche antérieure du même nerf. — 47. Anastomose entre les branches antérieures des deux premiers nerfs cervicaux. — 48. Rameau de la branche antérieure du second nerf cervical, qui se joint au — 49. troisième nerf cervical, et envoie des rameaux au — 50. muscle sterno-mastoïdien, et au — 51. muscle scalène. — 52. Troisième nerf cervical. — 53. Quatrième nerf cervical. — 54. Anastomose entre le troisième et le quatrième des nerfs cervicaux. — 55. Cinquième nerf cervical. — 56. Anastomose entre les quatrième et cinquième nerfs cervicaux. — 57. Portion du trou déchiré postérieur par laquelle sortent — 58. le nerf spinal coupé et renversé, — 59. le nerf vague. — 60. Rameau pharyngien du nerf pneumo-gastrique. — 61. Nerf laryngé supérieur. — 62. Nerf grand hypoglosse. — 63, 63. Rameau descendant du grand hypoglosse, recevant un — 64. rameau de la branche antérieure du second nerf cervical, pour aller se rendre aux muscles sterno-thyroïdien et

sterno-hyoïdien. — 65. Rameau du grand hypoglosse se rendant au muscle stylo-hyoïdien. — 66. Ramuscule du même nerf se rendant dans le muscle génio-glosse. — 67. Autre ramuscule du même nerf se perdant dans le muscle thyro-hyoïdien.

Fig. 3. Les branches antérieures des premiers nerfs cervicaux du côté gauche, dans leurs rapports naturels avec les parties voisines. (D'après le même auteur.)

N° 1. L'oreille. — 2. Condyle de la mâchoire. — 3. Occipital. — 4. Apophyse mastoïde du temporal. — 5. Apophyse styloïde dépourvue de ses muscles. — 6. Muscle droit latéral du col, coupé transversalement. — 7 et 8. Les muscles obliques supérieur et inférieur détachés et renversés. — 9. Portion du muscle transversaire épineux. — 10. Muscle grand droit antérieur de la tête. — 11. Muscle long du col. — 12. Muscles du pharynx. — 13. Os hyoïde. — 14. Artère carotide primitive. — 15. Carotide externe. — 16. Carotide interne. — 17. Artère thyroïdienne supérieure. — 18. Artère linguale. — 19. Artère maxillaire externe. — 20. Artère maxillaire interne. — 21. Artère temporale. — 22. Artère occipitale. — 23. Arc de l'artère vertébrale. — 24. Rameau inférieur de l'artère précédente qui se rend au muscle oblique inférieur coupé. — 25. Faisceau des nerfs qui sortent par le trou déchiré postérieur. — 26. Arc postérieur de l'atlas. — 27. Apophyse transverse de l'atlas, coupée. — 28. Portion de la seconde vertèbre cervicale. — 29. Trou de l'apophyse transverse de la seconde vertèbre cervicale, par lequel sort l'artère vertébrale. — 30. Portion de la troisième vertèbre cervicale. — 31. Ganglion du nerf sous-occipital, placé entre l'atlas et l'artère vertébrale. — 32. Branche postérieure du nerf sous-occipital, coupée. — 33. Branche antérieure du même nerf. — 34. Rameau de la branche précédente se rendant au muscle droit latéral du col. — 35. Rameau qui se rend au muscle petit droit antérieur. — 36. Deux rameaux d'anastomoses de la même branche avec le nerf pneumo-gastrique. — 37. Anastomose entre la branche antérieure du nerf sous-occipital et la branche descendante du grand hypoglosse. — 38. Anastomose entre la même branche et le ganglion cervical supérieur. — 39. Anastomose de la même branche avec la branche antérieure du second nerf cervical. — 40. Ganglion cervical supérieur. — 41. Nerf grand sympathique. — 42. Ganglion du second nerf cervical. — 43. Branche postérieure du second nerf cervical, coupée, ainsi que les rameaux qui en naissent. — 44. Branche antérieure du second nerf cervical. — 45. Anastomose de la branche précédente avec le ganglion cervical supérieur. — 46. Filet donné par la même branche au muscle droit antérieur du col. — 47. Rameau qui s'anastomosait avec le troisième nerf cervical, coupé. — 48. Anastomose entre les branches antérieures des second et troisième nerfs cervicaux. — 49. Branche antérieure du troisième nerf cervical. — 50. Rameau de la branche précédente qui s'anastomosait avec la branche descendante du grand hypoglosse. — 51. Rameau de la même branche qui s'anastomosait avec le quatrième nerf cervical. — 52. Nerf grand hypoglosse. — 53. Branche descendante du nerf précédent. — 54. Nerf pneumo-gastrique. — 55. Anastomose entre le nerf précédent

et le grand hypoglosse. — 56. Rameau du pneumo-gastrique qui fournit — 57. le nerf laryngé, et — 58. un rameau qui va à la glande thyroïde. — 59. Rameau pharyngien du pneumo-gastrique. — 60. Nerf spinal coupé. — 61. Nerf facial coupé au niveau de ses principales divisions.

PLANCHE 186.

Fig. 1. Elle représente les nerfs cardiaques du côté droit. (D'après Scarpa.)

N° 1. Les poumons écartés l'un de l'autre. — 2. Face antérieure du cœur. — 3. Oreillette droite du cœur. — 4. Veine cave supérieure. — 5. Veine cave inférieure. — 6. Veines pulmonaires profondes droites. — 7. Veines pulmonaires superficielles. — 8. Tronc de l'artère pulmonaire. — 9. Artère pulmonaire droite. — 10. Aorte renversée à gauche. — 11. Artère innominée. — 12. Artère sous-clavière droite. — 13. Artère thyroïdienne inférieure droite. — 14. Artère vertébrale. — 15. Artère mammaire interne. — 16. Artère axillaire. — 17. Artère mammaire externe. — 18. Artère scapulaire profonde. — 19. Artère carotide droite. — 20. Artère carotide interne. — 21. Artère carotide externe. — 22. Artère thyroïdienne supérieure, coupée. — 23. Artère occipitale. — 24. Artère auriculaire postérieure. — 25. Artère transverse de la face. — 26. Artère maxillaire interne. — 27. Artère temporale superficielle. — 28. Artère faciale. — 29. Artère linguale. — 30. Glande sublinguale. — 31. Artère carotide gauche. — 32. Crosse de l'aorte. — 33. Origine de l'artère thyroïdienne inférieure gauche. — 34. Origine commune de l'artère cervicale transverse et de la scapulaire. — 35. Artère mammaire interne gauche. — 36. Artère thyroïdienne supérieure droite, coupée. — 37. Lobe droit de la glande thyroïde, renversé. — 38. Glande sous-maxillaire. — 39. Corps des vertèbres cervicales. — 40. Ligament stylo-maxillaire. — 41. Portion droite du cartilage thyroïde, coupée. — 42. Cartilage cricoïde. — 43. Membrane muqueuse du larynx. — 44. Corne droite de l'os hyoïde. — 45. Sommet de la grande corne du cartilage thyroïde, coupé. — 46. Epiglotte. — 47. Cartilage aryténoïdien droit, et glande aryténoïdienne correspondante. — 48. Muscle aryténoïdien. — 49. Muscle crico-aryténoïdien postérieur. — 50. Muscle crico-aryténoïdien latéral. — 51. Muscle thyro-aryténoïdien. — 52. Pharynx. — 53. La trachée-artère inclinée à gauche avec le pharynx. — 54. Bronche droite. — 55. Bronche gauche. — 56. Artère coronaire droite. — 57. Rameau de l'artère coronaire postérieure. — 58. Portion de la clavicule gauche. — 59. Portion du grand pectoral. — 60. Muscle stylo-glosse. — 61. Muscle stylo-pharyngien. — 62. Muscle génio-glosse. — 63. Muscle génio-hyoïdien. — 64. Muscle masseter. — 65. Muscle ptérygoïdien interne. — 66. Ventre postérieur du digastrique. — 67. Portion du muscle stylo-hyoïdien. — 68. Portion du muscle trapèze. — 69. Por-

tion du muscle splénius. — 70. Muscle angulaire de l'omoplate. — 71. Muscle mylo-hyoïdien détaché et renversé. — 72. Apophyse coracoïde. — 73. Portion de la clavicule. — 74. Muscle scalène antérieur. — 75. Muscle long du col. — 76. Muscle droit antérieur de la tête. — 77. Nerf vague tiré en dehors. — 78. Rameau cardiaque superficiel du nerf vague. — 79. Autre rameau cardiaque superficiel du nerf vague qui se joint dans le thorax avec le grand nerf cardiaque du trisplanchnique. — 80. Filets venant du ganglion cervical inférieur et du premier ganglion thoracique, et s'anastomosant avec le tronc du pneumo-gastrique. — 81. Origine du nerf récurrent. — 82. Rameau venant du ganglion cervical inférieur et du premier ganglion thoracique pour s'unir au nerf récurrent. — 83. Anastomose du nerf récurrent avec un rameau du ganglion cervical moyen. — 84. Rameaux ascendans du nerf récurrent. — 85. Rameaux descendans du nerf récurrent. — 86. Le nerf récurrent remontant vers la trachée-artère, derrière l'artère sous-clavière. — 87. Le nerf récurrent montant au-dessous du tronc de l'artère thyroïdienne inférieure et embrassant ses rameaux. — 88. Faisceaux de filets du nerf récurrent allant se distribuer à la membrane muqueuse de la trachée-artère. — 89. Filets du nerf récurrent se distribuant au pharynx et au commencement de l'œsophage. — 90. Autres filets du même nerf se distribuant au muscle constricteur inférieur du pharynx. — 91. Autres filets du même nerf qui pénètrent dans la glande thyroïde et la trachée-artère. — 92. Rameau du nerf récurrent qui établit la principale anastomose entre ce nerf et la branche interne du rameau laryngé supérieur du pneumo-gastrique. — 93. Filets du nerf récurrent se distribuant au muscle crico-aryténoïdien postérieur. — 94. Rameau du nerf récurrent dont les filets s'anastomosent en partie avec ceux de la branche interne du nerf laryngé supérieur, et se perdent en partie dans le muscle aryténoïdien. — 95. Filet du nerf récurrent se distribuant à la glande aryténoïde et à la membrane muqueuse du larynx. — 96. Deux filets du nerf récurrent se distribuant au muscle crico-aryténoïdien latéral. — 97. Filets du nerf récurrent se distribuant aux fibres du muscle thyro-aryténoïdien. — 98. Filets du nerf récurrent s'anastomosant avec des filets profonds du nerf laryngé supérieur. — 99. Tronc du nerf vague droit. — 100. Anastomose entre les rameaux descendans du nerf récurrent et le grand nerf cardiaque du trisplanchnique. — 101. Filets venant du tronc du pneumo-gastrique et des branches descendantes du récurrent, et allant se jeter dans le plexus pulmonaire antérieur. — 102. Filets nerveux que le tronc du pneumo-gastrique fournit à l'œsophage et à la bronche droite. — 103. Rameau du pneumo-gastrique pénétrant dans le poumon avec l'artère pulmonaire. — 104. Rameau du pneumo-gastrique qui concourt en grande partie à la formation du — 105. plexus pulmonaire superficiel droit. — 106. Petit plexus pulmonaire antérieur du pneumo-gastrique. — 107. Filets du ganglion cardiaque du grand sympathique, qui s'unissent avec des filets du pneumo-gastrique, pour pénétrer avec l'artère pulmonaire droite dans le poumon correspondant. — 108. Filet du plexus pulmonaire antérieur du pneumo-gastrique et du grand nerf cardiaque, qui embrasse l'artère pulmonaire en manière d'anse. — 109. Anastomose du nerf récurrent gauche avec

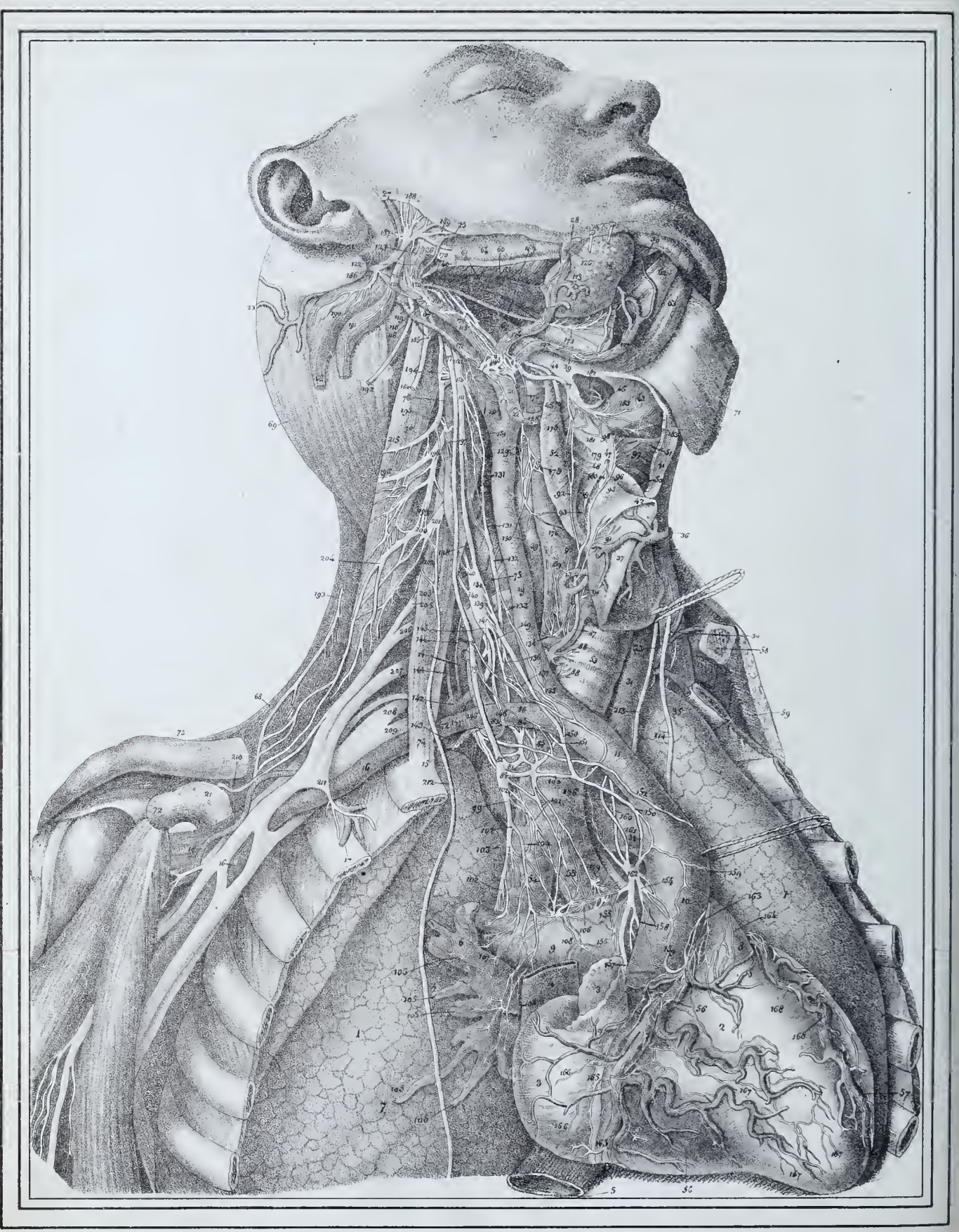

Hoincelain del.

le plexus pulmonaire antérieur du pneumo-gastrique droit. — 110. Nerf grand sympathique sortant du canal carotidien. — 111. Ganglion cervical supérieur. — 112. Deux nerfs mous sortant du ganglion précédent. — 113. Deux autres nerfs mous sortant de la partie moyenne du même ganglion. — 114. Faisceau des nerfs mous embrassant le tronc de l'artère carotide externe. — 115. Trois des nerfs mous remontant sur l'artère carotide externe. — 116. Renflement gangliforme des nerfs mous qui accompagnent l'artère carotide externe. — 117. Nerf mou se réunissant au ganglion précédent. — 118. Filet des nerfs mous qui se réfléchit derrière la carotide externe. — 119. Filet du nerf facial qui s'anastomose avec le ganglion précédent des nerfs mous. — 120. Filets sortis du ganglion précédent des nerfs mous, suivant les branches faciales de la carotide externe. — 121. Filet des nerfs mous qui accompagne l'artère auriculaire postérieure et s'anastomose avec le nerf facial. — 122. Deux filets des nerfs mous qui accompagnent la maxillaire interne. — 123. Filet d'anastomose entre les nerfs mous et le nerf facial. — 124. Nerfs mous du ganglion cervical supérieur accompagnant l'artère faciale. — 125. Nerfs mous pénétrant dans la glande sous-maxillaire. — 126. Nerfs mous allant s'anastomoser avec des filets du nerf facial. — 127. Nerfs mous accompagnant l'artère linguale. — 128. Nerfs mous accompagnant l'artère thyroïdienne supérieure. — 129. Nerfs mous qui vont former avec le pneumo-gastrique le nerf laryngé externe. — 130. Deux filets du nerf laryngé externe qui se rendent au plexus cardiaque superficiel. — 131. Les nerfs mous qui sortent de la partie inférieure du ganglion cervical supérieur pour aller former le — 132. nerf cardiaque superficiel. — 133. Rameau du nerf cardiaque superficiel se divisant en trois filets. — 134. Filet du rameau précédent accompagnant l'artère thyroïdienne inférieure pour se perdre dans la glande du même nom. — 135. Les deux autres filets du même rameau se rendant au plexus cardiaque antérieur. — 136. Nerf cardiaque superficiel. — 137. Filet du nerf récurrent droit concourant à former le nerf précédent. — 138. Le nerf grand sympathique. — 139. Ganglion cervical moyen. — 140. Trois rameaux venant des troisième, quatrième et cinquième nerf cervicaux pour s'unir au ganglion cervical moyen. — 141. Tronc profond du ganglion cervical moyen se divisant en deux branches qui embrassent l'artère vertébrale pour se rendre au — 142. ganglion cervical inférieur. — 143. Premier ganglion thoracique. — 144. Rameaux fournis par les trois nerfs cervicaux inférieurs, se rendant au ganglion cervical inférieur. — 145. Rameau du ganglion cervical moyen qui passe devant la sous-clavière et se divise en plusieurs filets. — 146. Filet du rameau précédent qui se rend au ganglion cervical inférieur. — 147. Autre filet du même rameau qui envoie des filamens au ganglion cervical inférieur, au premier ganglion thoracique et à l'artère mammaire interne. — 148. Autre filet qui se rend au ganglion cervical inférieur et au premier ganglion thoracique. — 149. Rameau qui sort du ganglion cervical moyen, se joint au nerf cardiaque superficiel, et s'anastomose avec le nerf récurrent. — 150. Grand nerf cardiaque profond du trisplanchnique. — 151. Rameau descendant du nerf récurrent s'anastomosant avec le nerf précédent. — 152. Autre nerf cardiaque (*cardiacus aortæ*

superficialis; Scarpa.) — 153. Grand nerf cardiaque passant sous la crosse de l'aorte. — 154. Ganglion mou du nerf cardiaque profond. — 155. Rameau du ganglion cardiaque passant derrière l'artère pulmonaire, pour se distribuer à la face postérieure du cœur. — 156. Filet du ganglion cardiaque qui s'anastomose avec ceux du plexus pulmonaire, et forme avec eux un réseau dont les filamens embrassent l'artère pulmonaire et se distribuent à la veine cave supérieure, aux oreillettes et à la face plane du cœur. — 157. Rameaux mous naissant du ganglion cardiaque pour se diriger vers l'artère coronaire postérieure. — 158. Rameaux du ganglion cardiaque se dirigeant vers l'artère coronaire antérieure. — 159. Nerfs cardiaques profonds allant augmenter le plexus de l'artère coronaire antérieure. — 160. Petits nerfs cardiaques profonds du côté gauche, venant du ganglion cervical inférieur et du premier ganglion thoracique correspondant, pour se joindre au grand nerf cardiaque droit. — 161. Nerf cardiaque superficiel gauche. — 162. Anastomose entre les troncs des nerfs cardiaques de l'un et de l'autre côté. — 163. Plexus coronaire droit. — 164. Filets des nerfs cardiaques gauches se rendant au plexus coronaire antérieur. — 165. Filamens du plexus coronaire antérieur accompagnant les branches de l'artère coronaire correspondante. — 166. Filets du plexus coronaire antérieur accompagnant les artérioles de l'oreillette droite. — 167. Filamens du même plexus se distribuant à la face antérieure du cœur. — 168. Filets du plexus coronaire gauche qui accompagnent la branche antérieure de l'artère coronaire postérieure. — 169. Nerf glosso-pharyngien. — 170. Rameau pharyngien du nerf vague. — 171. Anastomose des filets des nerfs glosso-pharyngien et pharyngien avec les filets mous du ganglion cervical supérieur. — 172. Le nerf pharyngien se dirigeant vers le pharynx. — 173. Distribution du nerf glosso-pharyngien à la tonsille et à la base de la langue. — 174. Rameaux du nerf laryngé interne concourant à former le nerf laryngé externe avec quelques filets du ganglion cervical supérieur. — 175. Rameaux du nerf laryngé externe se distribuant aux muscles constricteurs du pharynx et à l'intérieur du larynx. — 176. Filets du nerf précédent se distribuant au constricteur inférieur du pharynx, au larynx et à la glande thyroïde. — 177. Nerf laryngé interne pénétrant dans le larynx. — 178. Rameau descendant du nerf laryngé interne allant s'anastomoser avec le nerf récurrent. — 179. Filets du nerf laryngé interne se distribuant à la glande aryténoïde. — 180. Filets du même nerf se distribuant au muscle aryténoïdien. — 181. Filets du même nerf se distribuant à la glande aryténoïde. — 182. Filets du même nerf se distribuant à l'épiglotte et à la glande épiglottique. — 183. Autres filets du même nerf se distribuant à la membrane muqueuse du larynx et aux parties voisines. — 184. Le nerf grand hypoglosse coupé et renversé. — 185. Anastomose du nerf précédent avec le premier et le second des nerfs cervicaux. — 186. Nerf facial. — 187. Anastomose du nerf facial avec le nerf auriculaire du maxillaire inférieur. — 188 et 189. Rameaux temporaux et faciaux du nerf facial. — 190. Rameau digastrique du nerf facial. — 191. Rameau stylo-hyoïdien du même nerf. — 192. Nerf spinal coupé. — 193. Partie inférieure du nerf spinal. — 194. Branche d'anastomose entre les deux premiers

nerfs cervicaux et le ganglion cervical supérieur. — 195. Branche du second nerf cervical allant se rendre au ganglion cervical supérieur. — 196. Rameau de la troisième anastomose des nerfs cervicaux. — 197. Rameau des nerfs cervicaux se distribuant au muscle droit antérieur de la tête. — 198. Troisième nerf cervical. — 199. Rameau d'anastomose entre les troisième et quatrième nerfs cervicaux. — 200. Origine supérieure du nerf phrénique. — 201. Quatrième nerf cervical. — 202. Seconde origine du nerf phrénique. — 203. Origine inférieure du même nerf. — 204. Rameau profond de la quatrième anastomose des nerfs cervicaux, et branches qui en proviennent. — 205, 206, 207, 208. Les quatre derniers nerfs cervicaux. — 209. Le premier nerf dorsal. — 210. Nerf sous-scapulaire. — 211. Rameaux du plexus brachial qui se distribuaient aux muscles pectoraux et grand dentelé. — 212. Tronc du nerf phrénique. — 213. Nerf vague du côté gauche. — 214. Nerf phrénique gauche. — 215. Branche occipitale du second nerf cervical.

PLANCHE 187.

Elle représente les nerfs cardiaques du côté gauche. (D'après Scarpa.)

N° 1. Bord gauche du cœur qui est fortement tiré et renversé de gauche à droite. — 2. Partie de la face plane du cœur. — 3. Oreillette gauche du cœur, relevée. — 4. Sinus des veines pulmonaires. — 5. Tronc de l'artère pulmonaire, renversé pour laisser voir des filets remarquables des nerfs cardiaques gauches qui passent derrière cette artère. — 6. Origine de la branche droite de l'artère pulmonaire. — 7. Branche gauche de la même artère. — 8. Ligament artériel. — 9. Crosse de l'aorte. — 10. Artère innominée. — 11. Artère carotide gauche. — 12. Artère sous-clavière gauche. — 13. Aorte thoracique. — 14. Œsophage. — 15. Artère thyroïdienne inférieure. — 16. Artère thyroïdienne supérieure. — 17. Artère vertébrale. — 18. Artère cervicale superficielle. — 19. Artère cervicale transverse. — 20. Artère mammaire interne. — 21. Artère sous-clavière droite. — 22. Artère scapulaire profonde. — 23. Poumon droit. — 24. Poumon gauche. — 25. Tronc de l'artère coronaire postérieure. — 26. Branche antérieure de l'artère coronaire postérieure. — 27. Branche postérieure de la même artère se dirigeant vers la face plane du cœur. — 28. Artérioles se distribuant à l'oreille gauche. —29. Une des principales artères du sinus des veines pulmonaires.—30. Rameaux de l'artère coronaire gauche se portant à la face plane du cœur. — 31. Rameaux de la même artère se perdant à la base du cœur. — 32. Tronc des veines pulmonaires gauches. — 33. Veines pulmonaires profondes. — 34. Veines pulmonaires superficielles. — 35. Lobe gauche de la glande thyroïde. — 36. Trachée-artère. — 37. Partie du pharynx. — 38. Portion du muscle sterno-thyroïdien gauche. —

39. Portion du muscle sterno-hyoïdien gauche. — 40. Muscle omoplat-hyoïdien gauche, coupé. — 41. Muscle droit antérieur de la tête. — 42, 42. Les côtes, coupées. — 43, 43. Les muscles intercostaux, également coupés. — 44. Cavité de la plèvre ouverte. — 45. Coupe de la peau des parties latérale et inférieure du col. — 46. Muscle scalène antérieur. — 47. Muscle scalène postérieur. — 48. Clavicule gauche, coupée. — 49. Vertèbres cervicales. — 50. Muscle long du col. — 51. Nerf grand sympathique gauche. — 52. Branche du troisième nerf cervical se joignant au grand sympathique. — 53. Tronc du grand sympathique passant devant l'artère thyroïdienne inférieure. — 54. Ganglion cervical moyen. — 55. Quatrième nerf cervical. — 56. Rameaux du quatrième nerf cervical se rendant au ganglion cervical moyen. — 57. Filets nerveux des quatrième et cinquième paires cervicales allant se réunir au ganglion cervical moyen. — 58. Deux rameaux partant du ganglion cervical moyen pour se rendre au — 59. ganglion cervical inférieur. — 60. Filets des quatrième, cinquième et sixième nerfs cervicaux se rendant au ganglion cervical inférieur. — 61. Filets du dernier nerf cervical et du premier dorsal se rendant au ganglion précédent. — 62. Filets du ganglion cervical supérieur formant l'origine du nerf cardiaque superficiel gauche. — 63. Autres filets du grand sympathique concourant aussi à former le nerf précédent. — 64. Tronc du nerf cardiaque superficiel gauche. — 65. Anastomose entre les filets d'origine du nerf cardiaque superficiel qui sortent du ganglion cervical supérieur et ceux que fournit le tronc même du grand sympathique. — 66. Anastomose entre le nerf cardiaque superficiel et le tronc du nerf grand sympathique. — 67. Filet du nerf cardiaque superficiel qui se joint au rameau cardiaque du pneumo-gastrique et au nerf cardiaque profond du grand sympathique. — 68. Le nerf cardiaque superficiel passant derrière l'aorte pour se joindre au grand plexus cardiaque profond. — 69. Rameaux des nerfs mous sortant du ganglion cervical moyen, se rendant vers l'artère sous-clavière gauche en suivant, les uns l'artère thyroïdienne inférieure, les autres l'artère vertébrale. — 70. Anse nerveuse entourant l'artère sous-clavière, et formée par les filets de communication du ganglion cervical moyen avec l'inférieur et le premier thoracique. — 71. Autre anse nerveuse entourant l'artère sous-clavière, formée par une anastomose du ganglion cervical inférieur avec le nerf cardiaque du grand sympathique gauche. — 72. Petit nerf cardiaque profond du grand sympathique, recevant des filets des ganglions cervicaux moyen et inférieur. — 73. Autre petit nerf cardiaque profond fourni par le ganglion cervical moyen. — 74. Renflement du petit nerf cardiaque profond. — 75. Endroit où le nerf précédent envoie les filets sur la face postérieure de l'aorte et dans le grand plexus cardiaque profond. — 76. Filet du ganglion cervical inférieur qui glisse derrière l'artère sous-clavière pour remonter derrière la courbure de l'aorte. — 77. Grand plexus cardiaque profond, résultant de la jonction des nerfs cardiaques de l'un et l'autre côté. — 78. Ganglion cardiaque de Wrisberg. — 79. Réseau nerveux fourni par le grand plexus cardiaque profond, qui passe entre l'aorte et l'artère pulmonaire, reçoit quelques filets du ganglion précédent, et se rend vers l'artère coronaire antérieure et la face antérieure du

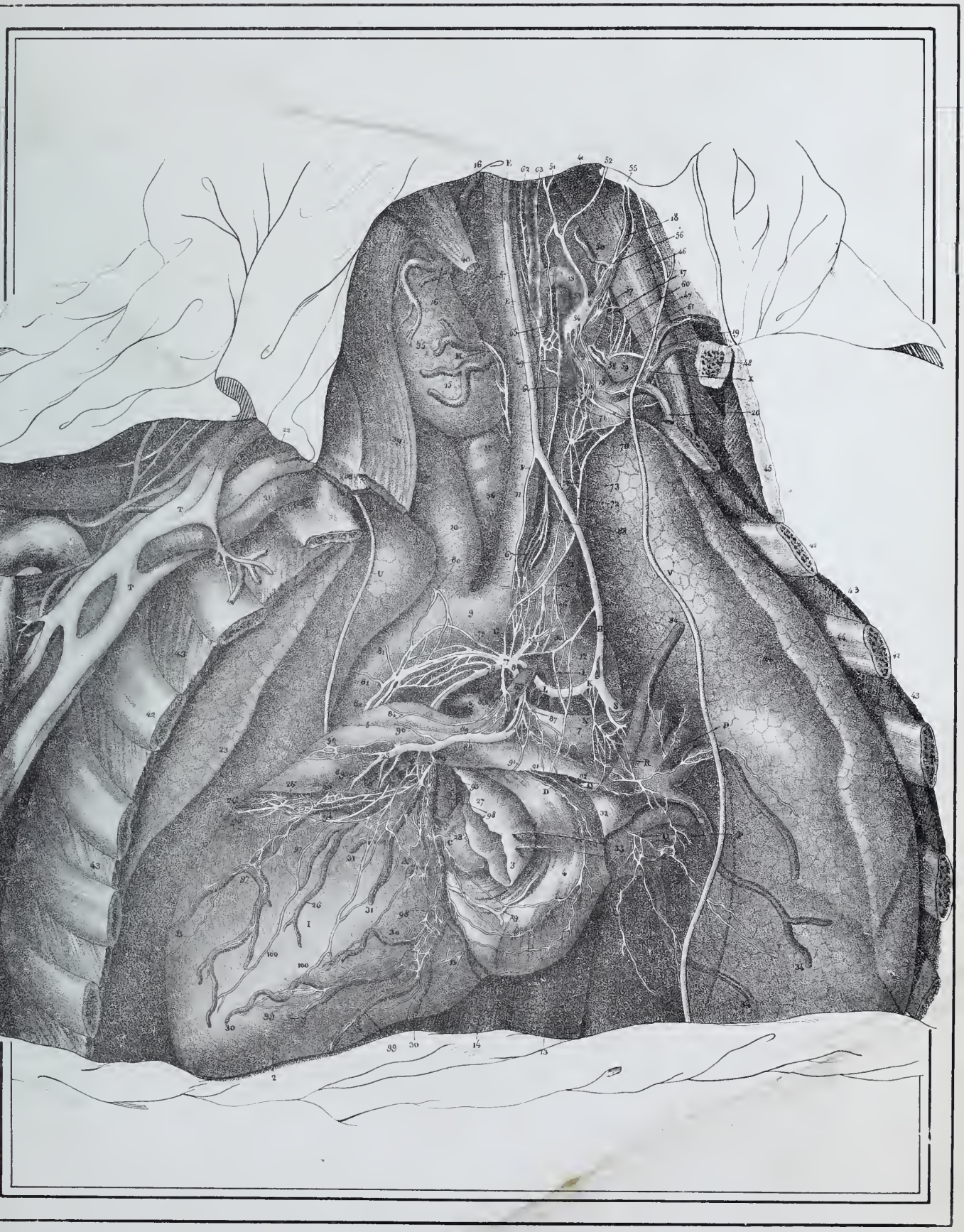

Meelin dat

Lith de Lauzon

cœur. — 80. Anastomose du petit nerf cardiaque du côté droit avec le réseau nerveux du grand plexus cardiaque profond. — 81. Filets du nerf cardiaque profond droit se rendant au réseau nerveux du grand plexus cardiaque profond. — 82. Principale origine du plexus coronaire antérieur. — 83. Rameau sortant du grand plexus cardiaque profond et se renflant ensuite sous forme d'un ganglion olivaire, duquel sortent plusieurs filets qui sont placés sur le ligament artériel, et qui se joignent, les uns à ceux qui forment le plexus coronaire antérieur, et les autres à ceux qui accompagnent l'artère coronaire postérieure. — 84. Rameau se rendant au plexus coronaire antérieur. — 85. Faisceaux nerveux sortant du grand plexus cardiaque profond, et constituant les principales origines du grand nerf cardiaque profond du côté gauche. — 86. Insertion du nerf cardiaque superficiel gauche dans le nerf cardiaque profond correspondant. — 87. Origine plexiforme du grand nerf cardiaque profond du côté gauche. — 88. Tronc du nerf précédent. — 89. * Filets nerveux que le même nerf reçoit du plexus cardiaque, par l'intermédiaire du ganglion n° 83. — 89. Division du grand nerf cardiaque profond gauche en rameaux qui forment avec les filets mous du ganglion cardiaque le plexus coronaire postérieur. — 90. Filets du même nerf qui rampent au-devant de l'artère pulmonaire, et se jettent dans le plexus coronaire antérieur. — 91. Rameaux du même nerf qui passent derrière l'artère coronaire, et se portent dans le plexus coronaire postérieur. — 92. Filets très-ténus du même nerf qui se rendent dans le poumon et accompagnent l'artère pulmonaire. — 93. Plexus coronaire postérieur, ou branches molles réunies des deux nerfs cardiaques profonds, qui accompagnent l'artère coronaire postérieure sur les faces antérieure et postérieure du cœur. — 94. Rameaux du plexus coronaire postérieur accompagnant la première branche de l'artère coronaire postérieure. — 95. Autres filets du même plexus qui accompagnent la première branche de l'artère coronaire postérieure. — 96. Autres filets du même plexus qui accompagnent l'artère coronaire postérieure sur la face antérieure du cœur. — 97. Filamens qui suivent l'artère du bord gauche du cœur. — 98. Rameaux du plexus coronaire postérieur qui accompagnent l'artère coronaire postérieure sur la face postérieure du cœur. — 99. Autres filamens qui s'anastomosent avec ceux qui accompagnent l'artère coronaire postérieure sur la même face du cœur. — 100. Longs filamens nerveux accompagnant les divisions de la même artère. — A. Filet se joignant aux précédens. — B. Deux filets se réfléchissant sur la face antérieure du cœur. — C. Filets du plexus coronaire postérieur accompagnant les artérioles de l'oreillette gauche du cœur. — D. Filets du grand plexus cardiaque profond qui descendent sur la face plane du cœur, et s'anastomosent avec les filets du plexus coronaire postérieur. — E. Nerf pneumo-gastrique gauche. — F. Rameaux cardiaques superficiels du nerf précédent. — G. Anastomose du nerf cardiaque superficiel du pneumo-gastrique avec les petits filets cardiaques profonds du grand sympathique. — H. Autres rameaux cardiaques du pneumo-gastrique se rendant dans le grand plexus cardiaque avec le petit nerf cardiaque profond du grand sympathique. — I. Branche du même rameau se rendant au grand plexus cardiaque et suivant les artères des sinus veineux des deux

oreillettes. — K. Nerf récurrent gauche. — L. Deux rameaux du nerf récurrent qui se rendaient au grand plexus cardiaque. — M. Le nerf récurrent se distribuant à la trachée-artère et à la glande thyroïde. — N. Rameau fourni par des filamens du pneumo-gastrique et du récurrent, et qui se divise lui-même en plusieurs filets, lesquels suivent les divisions de l'artère pulmonaire et des bronches. — O. Filet du pneumo-gastrique qui se joint aux filamens nerveux des artères du sinus veineux des oreillettes. — P. P. Filets du même nerf se distribuant à la face antérieure du poumon gauche. — Q. Filets plus profonds du même nerf qui accompagnent les divisions des bronches. — R. Filet du rameau *n* passant entre les deux principaux troncs des veines pulmonaires pour gagner la face antérieure du poumon. — S. Tronc du pneumo-gastrique se portant vers l'œsophage. — T. T. Plexus brachial. — V. Nerf phrénique gauche. — U. U. Nerf phrénique droit. — X. X. Filets nerveux qui accompagnent les artères transversale du col et mammaire interne.

PLANCHE 188.

Elle représente le plexus pulmonaire postérieur fourni par le nerf pneumo-gastrique et les nerfs de la face plane du cœur, d'après Scarpa. La poitrine est ouverte par la partie postérieure, et la région dorsale de la colonne vertébrale enlevée.

N° 1. Face postérieure du poumon gauche. — 2. Face postérieure du poumon droit. — 3. Portion du poumon droit disséquée et renversée, afin de mettre à découvert les premières divisions des bronches et des principaux rameaux du plexus pulmonaire qui les accompagnent. — 4. Face postérieure de la trachée-artère. — 5. Bronche gauche. — 6. Bronche droite. — 7, 7, 7, 7. Divisions de la bronche droite. — 8. Face plane du cœur. — 9. Tronc des veines coronaires. — 10. Veine cave inférieure coupée. — 11. Valvule d'Eustachi. — 12. Colonnes charnues du ventricule droit du cœur. — 13. Sinus des veines pulmonaires (oreillette gauche). — 14, 14. Tronc des veines pulmonaires droites. — 15. Artère pulmonaire. — 16. Artère aorte thoracique. — 17. Artère sous-clavière gauche. — 18. Artère innominée. — 19. Œsophage. — 20. Première vertèbre dorsale. — 21. Artère œsophagienne supérieure. — 22. Artère bronchique droite. — 23, 23, 23. Rameaux de l'artère précédente se distribuant au-dessus et autour des divisions des bronches correspondantes. — 24. Artère coronaire antérieure. — 25, 25, 25. Rameaux de l'artère précédente se distribuant à la face plane du cœur. — 26. Rameaux de l'artère coronaire postérieure se distribuant à la face plane du cœur. — 27. Veine cardiaque moyenne de Haller. — 28, 28. Divisions de la veine coronaire. — 29. Artériole se distribuant à l'oreillette gauche. — 30. Veine rampant sur l'oreillette gauche. — 31. Nerf pneumo-gastrique du côté droit. —

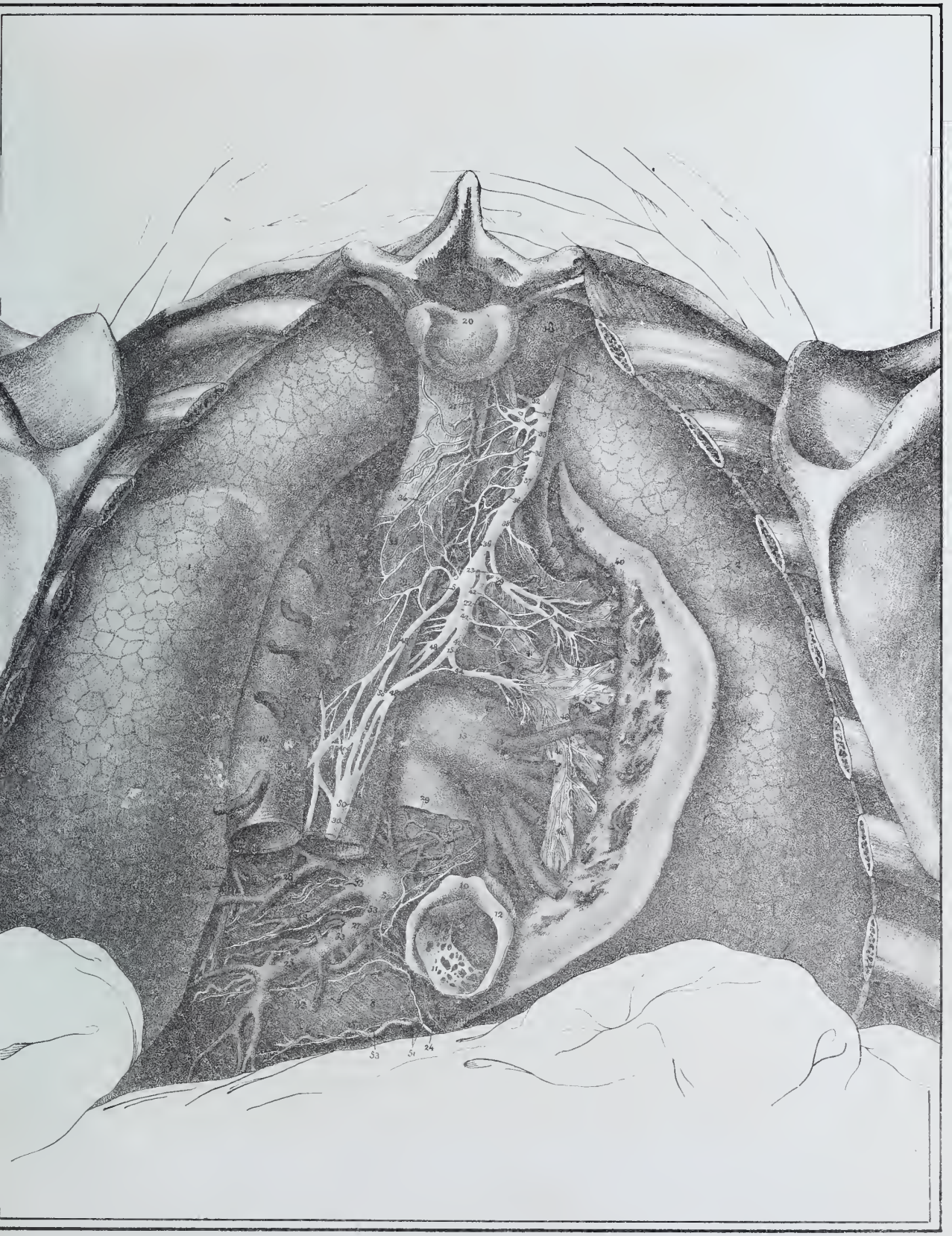

celin del.

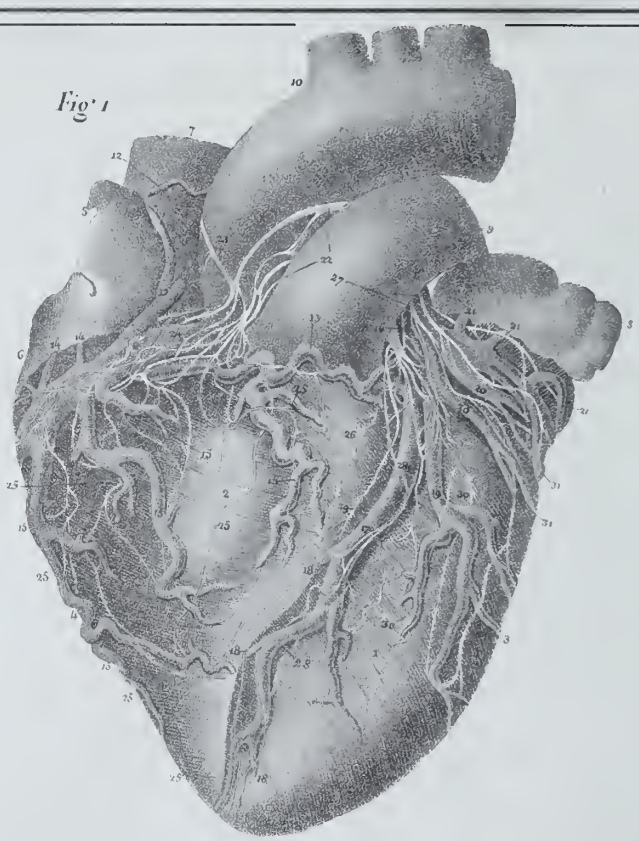

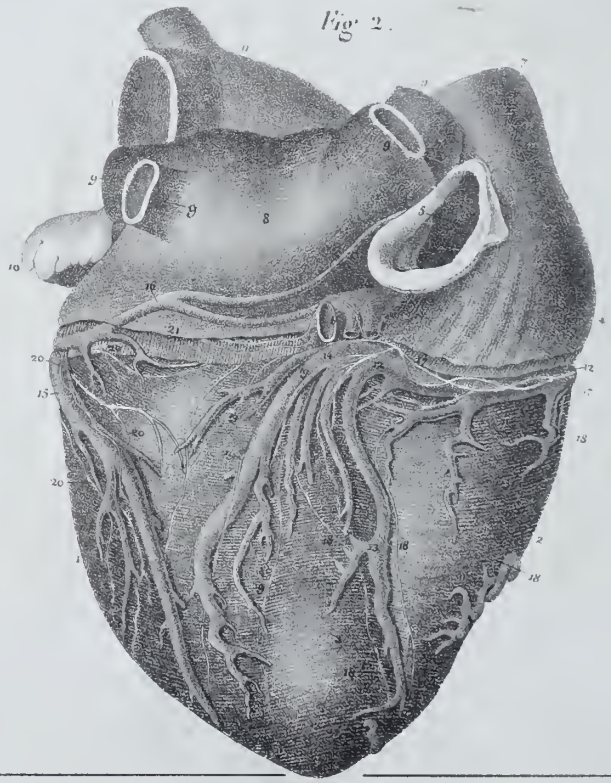

Hamelain del

Lith. de L

32. Nerf récurrent correspondant. — 33. Rameaux naissant du pneumo-gastrique et de la branche récurrente : les uns, nommés *ascendans*, remontent vers la trachée-artère ; les autres, *descendans*, se portent en bas. — 34. Petit plexus œsophagien postérieur du pneumo-gastrique. — 35. Filets du pneumo-gastrique se distribuant à l'œsophage. — 36, 36, 36. Filets du nerf pneumo-gastrique, les uns se distribuant dans l'épaisseur de la trachée-artère, les autres entourant l'œsophage. — 37, 37. Rameaux du récurrent et du pneumo-gastrique allant former le plexus pulmonaire antérieur. — 38. Faisceau de filets nerveux du pneumo-gastrique se distribuant à l'origine de la bronche droite. — 39. Rameau remarquable du plexus pulmonaire postérieur accompagnant la bronche droite. — 40, 40, 40, 40. Filets du rameau précédent se distribuant aux divisions des bronches. — 41, 41, 41. Gros rameaux du même faisceau nerveux suivant la seconde et la troisième division des bronches, passant au-dessus et en arrière des ramifications des bronches, et s'y distribuant. — 42, 42, 42. Autres branches nerveuses du plexus pulmonaire postérieur se dirigeant vers le tronc de la bronche droite. — 43. Anastomose des filets précédens qui se distribuent aux divisions des bronches. — 44. Autre branche remarquable du plexus pulmonaire postérieur suivant les divisions inférieures de la bronche droite. — 45, 45, 45. Rameaux de la branche précédente se portant sur la seconde division de la bronche droite, et s'y distribuant. — 46, 46, 46, 46. Autres rameaux nerveux de la même branche suivant exactement les divisions de la bronche droite. — 47. Autre rameau passant derrière la bronche, et contribuant à former avec toutes les branches précédentes, le plexus pulmonaire postérieur. — 48, 48, 48. Le nerf pneumo-gastrique droit se divisant derrière l'œsophage qu'il embrasse. — 49, 49, 49. Grand plexus œsophagien formé par les rameaux des deux nerfs pneumo-gastriques. — 50, 50. Filets du plexus précédent se perdant dans l'œsophage. — 51. Deux filets des nerfs cardiaques qui accompagnent l'artère coronaire antérieure, et se portent à la face plane du cœur. — 52. Anastomose des filets précédens avec d'autres filets très-fins qui viennent du grand plexus cardiaque, et descendent entre la veine cave inférieure et l'oreillette droite du cœur. — 53, 53, 53, 53, 53. Les filets nerveux précédens accompagnant les rameaux de l'artère coronaire antérieure sur la face plane du cœur. — 54. Quelques-uns des rameaux nerveux qui accompagnent les divisions de l'artère coronaire postérieure sur la face plane du cœur.

PLANCHE 189.

Fig. 1. Nerfs de la face convexe ou supérieure du cœur, d'après Scarpa.

N° 1. Partie de la face convexe du cœur correspondant au ventricule gauche. —2. Portion de la même face correspondant au ventricule droit. — 3. Bord gauche, et — 4. bord droit du cœur. — 5. Oreillette droite. — 6. Sinus veineux droit du

cœur. — 7. Veine cave supérieure. — 8. Oreillette gauche. — 9. Artère pulmonaire. — 10. Aorte. — 11. Tronc de l'artère coronaire droite. — 12. Rameaux de l'artère précédente qui se distribuent à l'oreillette droite et à la veine cave supérieure. — 13. Rameau de la même artère longeant l'origine de l'artère pulmonaire et lui donnant des ramuscules. — 14. Autre rameau de la même artère se distribuant au sinus veineux droit du cœur. — 15, 15, 15, 15. Autres rameaux se distribuant dans la paroi antérieure du ventricule droit du cœur. — 16. Artère coronaire gauche. — 17. Branche de l'artère précédente qui descend le long du bord gauche du cœur. — 18, 18. Rameaux de la branche précédente s'enfonçant dans les parois du cœur. — 19. Branche de la même artère qui se distribue au ventricule gauche. — 20. Deux rameaux de l'artère coronaire gauche se dirigeant à la base du ventricule gauche. — 21, 21, 21. Rameaux de l'artère coronaire gauche qui se distribuent à l'oreillette correspondante du cœur. — 22. Nerfs qui forment le plexus coronaire droit. — 23. Zône nerveuse qui embrasse l'origine de l'aorte et se rend dans le plexus coronaire droit. — 24. Filets du plexus précédent accompagnant le tronc de l'artère coronaire droite. — 25, 25, 25, 25, 25. Filets du même plexus qui pénètrent dans le ventricule droit avec les divisions de l'artère coronaire. —26. Filets se portant du plexus cardiaque gauche à la partie droite du cœur. — 27. Plexus coronaire gauche ou postérieur. — 28, 28. Filets du plexus précédent accompagnant la principale branche de l'artère coronaire gauche. — 29. Rameau du même plexus pénétrant dans la cloison des ventricules. — 30. Autres rameaux du même plexus qui accompagnent les branches de l'artère cardiaque sur le bord gauche du cœur. — 31, 31. Rameaux du plexus coronaire gauche se portant à la face plane du ventricule gauche avec un rameau de l'artère coronaire gauche.

Fig. 2. Nerfs de la face postérieure du cœur. (Même auteur.)

N° 1. Bord gauche, et — 2. bord droit du cœur. — 3. Dépression qui indique le siège et la direction de la cloison des ventricules. — 4. Sinus veineux droit. — 5. Ouverture de la veine cave inférieure. — 6. Tronc coupé de la veine coronaire. — 7. Veine cave supérieure. — 8. Sinus des veines pulmonaires. — 9. Troncs principaux des veines pulmonaires. — 10. Oreillette gauche. — 11. Aorte. — 12. Artère coronaire droite se réfléchissant entre le ventricule et l'oreillette gauches pour se rendre à la face postésieure du cœur. — 13. Rameau de l'artère précédente accompagnant la veine moyenne. — 14. Gros rameau de la même artère qui passe derrière le cœur et se porte vers le bord obtus de cet organe. — 15. La petite branche de l'artère coronaire gauche passant du bord gauche du cœur sur la face plane de cet organe. — 16. Rameau que l'artère coronaire gauche fournit au sinus des veines pulmonaires. — 17, 17. Filets nerveux du plexus coronaire droit qui se rendent à la face plane du cœur avec l'artère coronaire droite. — 18, 18, 18, 18, 18. Rameaux du plexus cardiaque droit qui se perdent avec les branches de l'artère cardiaque dans la paroi postérieure du ventricule droit du cœur. — 19, 19, 19, 19. Filets du plexus cardiaque droit accompagnant les rameaux de l'artère coronaire droite, qui se distribuent à la face plane du ventricule gauche. —20, 20,

Hannelain del *Lith de Langlume*

20, 20. Filets du plexus cardiaque gauche qui accompagnent une des branches de l'artère coronaire gauche pour aller se distribuer avec ses rameaux dans la paroi postérieure du ventricule gauche. — 21. Deux filets très-ténus du grand plexus cardiaque qui s'anastomosent près de l'origine de la veine coronaire avec les filets nerveux qui accompagnent l'artère coronaire droite.

PLANCHE 190.

Elle représente les nerfs du plexus brachial.

N° 1. La peau et le muscle peaucier renversés.—2. Base de la mâchoire inférieure. — 3. Glande sous-maxillaire. — 4. Os hyoïde. — 5. Ventre antérieur, et — 6. ventre postérieur du muscle digastrique. — 7. Muscle stylo-hyoïdien. — 8. Muscle mylo-hyoïdien. — 9. Muscle hyo-glosse. — 10. Muscle thyro-hyoïdien. — 11. Muscle omoplat-hyoïdien renversé. — 12. Muscle sterno-hyoïdien. — 13. Muscle sterno-thyroïdien. — 14. Glande thyroïde. — 15. Cartilage thyroïde. — 16. Muscle scalène antérieur. — 17. Muscle scalène postérieur. — 18. Muscle angulaire de l'omoplate.—19. Muscle trapèze.— 20. Muscle sterno-hyoïdien coupé et renversé. — 21. Muscle petit pectoral coupé et renversé. — 22. Clavicule coupée. — 23. Grand pectoral détaché et renversé. — 24. Muscles coraco-brachial et biceps. — 25. Muscle sous-scapulaire. — 26, 26. Muscle grand dentelé. — 27. Peau renversée. — 28, 28, 28. Les côtes et leur cartilage de prolongement. — 29. Le sternum. — 30. Muscles intercostaux. — 31. Artère carotide primitive donnant les artères carotides interne et externe. — 32 et 33. Artère sous-clavière coupée. — 34. Tronc du nerf grand hypoglosse. — 35. Branche descendante du nerf précédent. — 36. Rameau de la branche nerveuse précédente qui se rend au muscle omoplat-hyoïdien. — 37. Rameau de la même branche qui se perd dans le muscle sterno-thyroïdien. — 38. Filet d'anastomose entre les deux rameaux précédens. — 39. Filet du rameau 37 qui se perd dans la partie inférieure du muscle sterno-thyroïdien. — 40. Rameau d'anastomose entre la branche descendante de l'hypoglosse et le second nerf cervical. — 41. Tronc du nerf vague. — 42. Filet du nerf vague qui s'anastomose avec les nerfs mous du grand sympathique. — 43. Rameau cardiaque du nerf vague. — 44, 44. Nerf spinal traversant le muscle sterno-mastoïdien. — 45. Filet d'anastomose du nerf précédent avec le troisième nerf cervical. — 46. Le nerf spinal allant se distribuer au trapèze. — 47. Rameau antérieur du second nerf cervical. — 48. Rameau du second nerf cervical allant s'anastomoser avec la branche descendante de l'hypoglosse. — 49. Ganglion cervical supérieur et nerf grand sympathique. — 50. Rameau du second nerf cervical s'anastomosant avec un autre rameau du troisième. — 51. Branche du second nerf cervical se divisant en deux rameaux, dont l'un s'anastomose avec le troisième nerf cervical, et l'autre avec un rameau fourni par ce même nerf. — 52. Troisième

nerf cervical. — 53. Rameau du troisième nerf cervical se portant au muscle angulaire de l'omoplate. — 54. Rameau du même nerf s'anastomosant avec le second nerf cervical. — 55. Rameau du troisième nerf cervical se rendant au muscle peaucier et à la peau. — 56. Rameau du troisième nerf cervical qui fournit — 57. le nerf sous-cutané du cou, et — 58. le nerf auriculaire. — 59. Rameau d'anastomose entre le troisième nerf cervical et le quatrième. — 60. Rameau du troisième nerf cervical, s'anastomosant avec une branche du second. — 61. Branche du troisième nerf cervical se divisant en deux rameaux, dont l'un se jette dans le muscle peaucier et la peau, et l'autre s'anastomose avec des rameaux du quatrième nerf cervical. — 62. Anastomose des troisième et quatrième nerfs cervicaux. — 63. Quatrième nerf cervical. — 64. Rameau du nerf précédent allant s'anastomoser avec la branche descendante du grand-hypoglosse. — 65, 65. Filets du même nerf répandant leurs divisions dans le muscle peaucier et la peau. — 66. Rameau du même nerf allant se distribuer aux tégumens de l'épaule. — 67. Rameau du même nerf se distribuant au muscle trapèze. — 68, 69. Rameaux du même nerf se rendant au muscle angulaire de l'omoplate. — 70. Rameau du sixième nerf cervical s'anastomosant avec un rameau du septième, pour aller se perdre dans le muscle sous-clavier. — 71. Nerf phrénique. — 72. Cinquième nerf cervical. — 73. Sixième, — 74. septième, — 75. huitième nerf cervical. — 76. Premier nerf dorsal. — 77. Rameau fourni par le cinquième nerf cervical, se distribuant au muscle grand pectoral. — 78. Rameau donné au muscle grand pectoral par le septième nerf cervical. — 79. Rameau venant d'une anastomose entre le huitième nerf cervical et le premier dorsal, et se rendant au petit pectoral. — 80. Nerf sus-scapulaire. — 81. Filet du premier nerf dorsal se perdant dans la peau de l'aisselle. — 82. Rameau du huitième nerf cervical se rendant au grand dorsal. — 83. Rameau du sixième nerf cervical traversant le scalène pour s'anastomoser avec le rameau suivant. — 84. Rameau du septième nerf cervical. — 85. Tronc provenant des deux rameaux précédens, et allant se distribuer au grand dentelé. — 86. Rameaux du second nerf dorsal traversant les muscles intercostaux pour répandre ses filets au creux de l'aisselle. — 87, 88. Rameaux fournis par le troisième et le quatrième nerf cervical, ayant la même distribution que le rameau précédent. — 89. Nerf sous-scapulaire se distribuant au muscle sous-scapulaire. — 90. Tronc provenant des cinquième et sixième nerfs cervicaux, qui fournit les nerfs sous-scapulaire et axillaire. — 91. Anastomose des nerfs axillaire et radial. — 92. Nerf axillaire. — 93. Nerf radial provenant des septième et huitième nerfs cervicaux. — 94. Origine du nerf médian. — 95. Nerf musculo-cutané provenant des sixième et septième nerfs cervicaux. — 96. Nerf cubital. — 97. Nerf cutané interne.

KINGS COLLEGE LONDON